

# *Miocardita*



**Conferențiar universitar  
d.ș.m. Silvia Filimon**

# Definiție

**Miocarditele sunt un grup de afecțiuni ale miocardului de origine infecțioasă, autoimună sau idiopatică cu antrenarea în procesul infecțios a miocitelor, țesutului interstițial, elementelor vasculare și pericardului**

# Clasificarea histologica

(criteriile Dallas 1986)

## Biopsia inițială

### –miocardita:

necroza/degenerare/ambele in  
absența CPI+infiltrat inflamator  
adiacent sau fibroză sau ambele

### –miocardita ‘borderline’:

Infiltrat inflamator rar /sau  
afectarea miocardica inaparentă

### –fără miocardită:

fără infiltrat inflamator sau afectare  
miocardică

## Biopsie repetată

–miocardită sau fibroză  
persistente/ sau ambele

–miocardită sau fibroză în  
remisiune/ sau ambele

–miocardită sau fibroză  
vindecate sau ambele

# **”Cardiomiopatie inflamatorie” conform clasificării OMS.**

## **Clasificarea clinico-morfologic**

- **Miocardita acută**
- **Miocardita cronică**
  - relativ rară
  - aspect de CMD

# Clasificarea histopatologică

## Miocardita limfocitara

virală

mediată imunologic

polimiozită

sarcoidoză

vasculită sistemică ( maladia Kawasaki)

## Miocardită eozinofilică

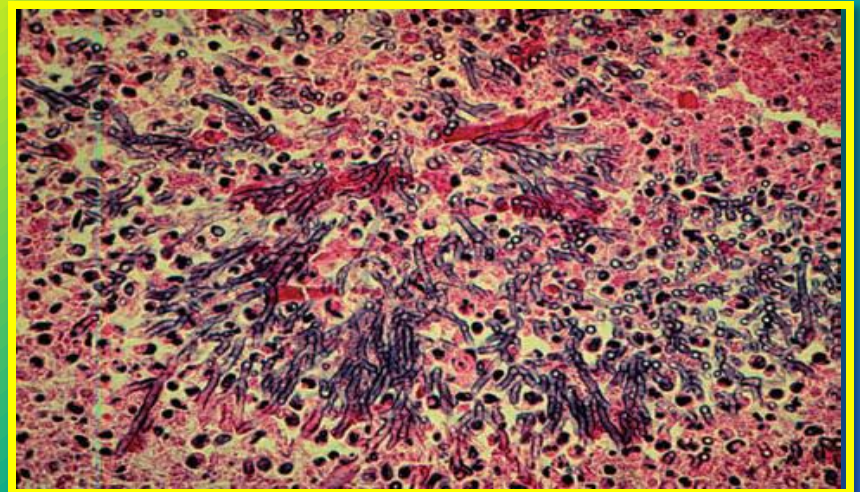
idiopatică

parazitară

hipersensibilizare la droguri

hipereozinofilie

CMP restrictivă



# Clasificarea histopatologică

## **Miocardită cu celule gigante sau granuloame**

idiopatica

sarcoidoza

infecțioasă

artrită reumatoidă

febră reumatismală acută

hipersensibilizare la droguri

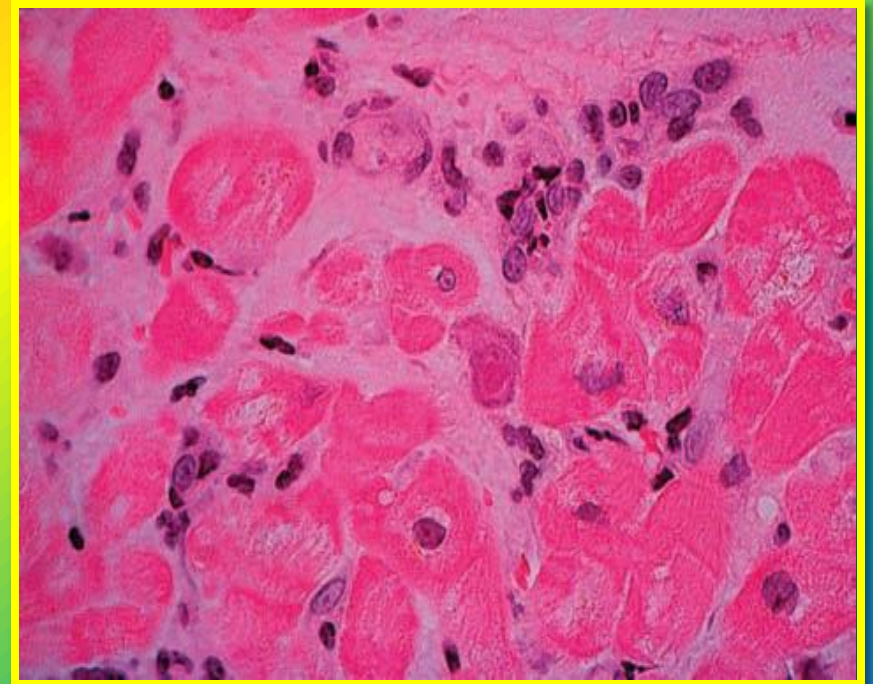
## **Miocardita neutrofilică sau mixtă**

idiopatică

infecțioasă

ischemică

toxică (droguri)



# Clasificarea clinico-patologica

- Miocardita fulminanta (17%)
- Miocardita acuta (65%)
- Miocardita cronica activa (11%)
- Miocardita cronica persistenta (7%)

# **Incidența**

**4-5 % din totalul decedaților**

## **Predominarea de vârstă**

**17-21% la persoanele tinere, care mor subit;**

**15-22% din aritmiile inexplicabile;**

**40% din cazuri se observa la copii (miocardita virală), la adulți tineri (16 - 40 ani), dar poate afecta orice vârstă.**

## **Predominarea de sex**

**la copii: baieti = fete**

**la adulti: barbati = femei**



# Clasificarea miocarditelor după etiologie

## Infecțioase



- Virale
- Bacteriene
- Ricketsii
- Fungice
- Spirochete
- Protozoare

## Neinfecțioase



- Toxice
- Autoimune
- Hipersensibilitate la medicamente
- prin iradiere / hipotermiei
- alte: maladii sistemice

# **Etiologie**

**Infecțioasă**

**Toxică**

**Autoimună**

# Infecțioasă

# Etiologie

**Virusi** (Coxsackie B, Polivirus, Hepatita B și C, V. Herpes, HIV, etc.)

**Bacterii** (B. difteric, Salmonela Typhi, Mycoplasma pneumoniae, etc.)

**Ricketsii** (Coxiella burnetii (febra Q))

**Fungi** (Aspergillus, Candida, Blastomices, etc.)

**Spirochete** (Treponema Pallidum)

**Parazitare** (Toxoplasma gondii, Trypanosoma cruzi (Boala Chagas))

**Toxică**

**Etiologie**

**Intoxicații cu:**

**-Oxid de carbon**

**-Alcool**

**-Cobalt**

**-Cocaina**

**-Agenti  
chimioterapeutici**

**-Litiu**

**-Teofilina**

**-Chinidina**

**-Amfetamina**

**Toxinele  
difteriei**

**Autoimună**

**Etiologie**

**Alergică**

**După transplant de  
organe**

# Medicamente provocatoare de miocardite prin hipersensibilitate

## Antibiotice

Amfotericina B

Ampicilina

Cloramfenicol

Penicilina

Tetraciclina

Streptomicina

## Sulfonamide

Sulfadiazina

Sulfisoxazol

## Anticonvulsive

Fenitoina

Carbamazepina

## Anti TBC

Isoniazida

Para-aminosalicilat

## Antiinflamatorii

Indometacin

Oxyfenobutazona

Fenilbutazona

## Diuretice

Acetazolamida

Clortalidona

Hidroclorothiazida

Spirolactona

## Alte medicamente

Amitriptilina

Metildopa

# PATOGENIE

## 1. Faza inițială (primele 4 zile post-inoculare)

*- prezente efectele directe ale virusului*

*- penetrează în miocitele cardiace și macrofage*

*- exercită efecte citotoxice directe*

**→ histologic se evidentiază necroza miocitară (de regulă fără inflamație însoțitoare)**

## 2.A doua fază acoperă zilele 4 -14 perioadă

*-se exprimă răspunsul imunitar la prezența virusului.*

*-constată infiltrate celulare inflamatorii și necroză miocardică*

*-cu creșterea producției de citokine*

*\*două etape:*

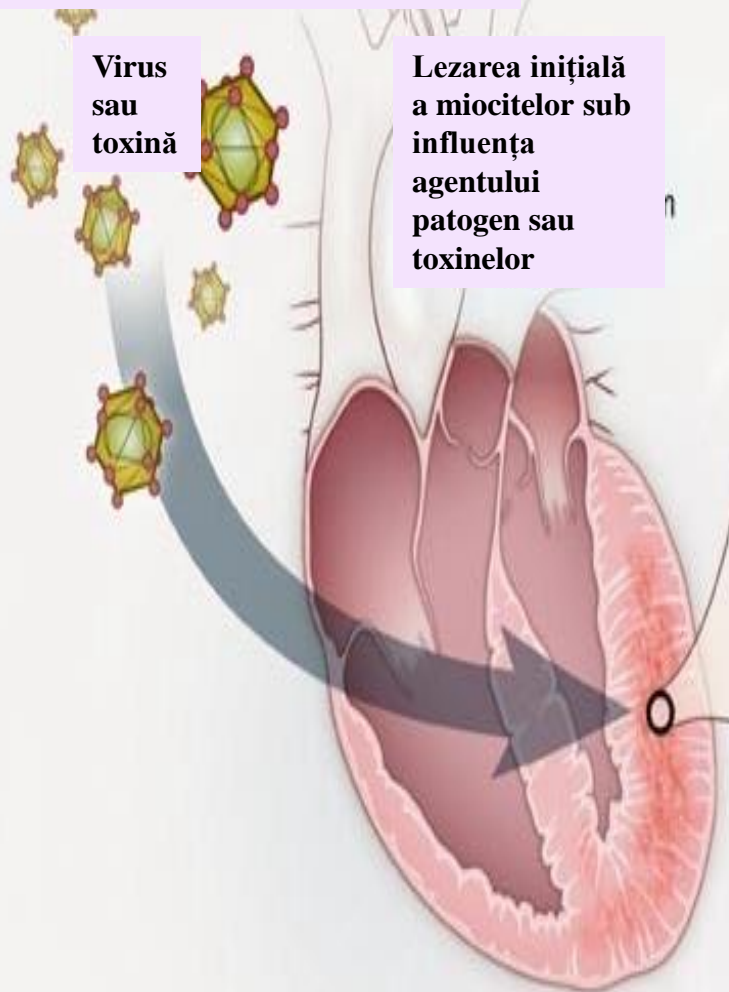
**a) stimularea răspunsului imun**

*natural (înnăscut)*

**b) imunității dobândite**



# Lezarea și inițierea răspunsului imun



Virus  
sau  
toxină

Lezarea inițială  
a miocitelor sub  
influența  
agentului  
patogen sau  
toxinelor

miocite

Miocitele se distrug  
sub influența  
directă a virusurilor,  
acțiunii citolitice a  
T celulelor, sau  
apoptozei

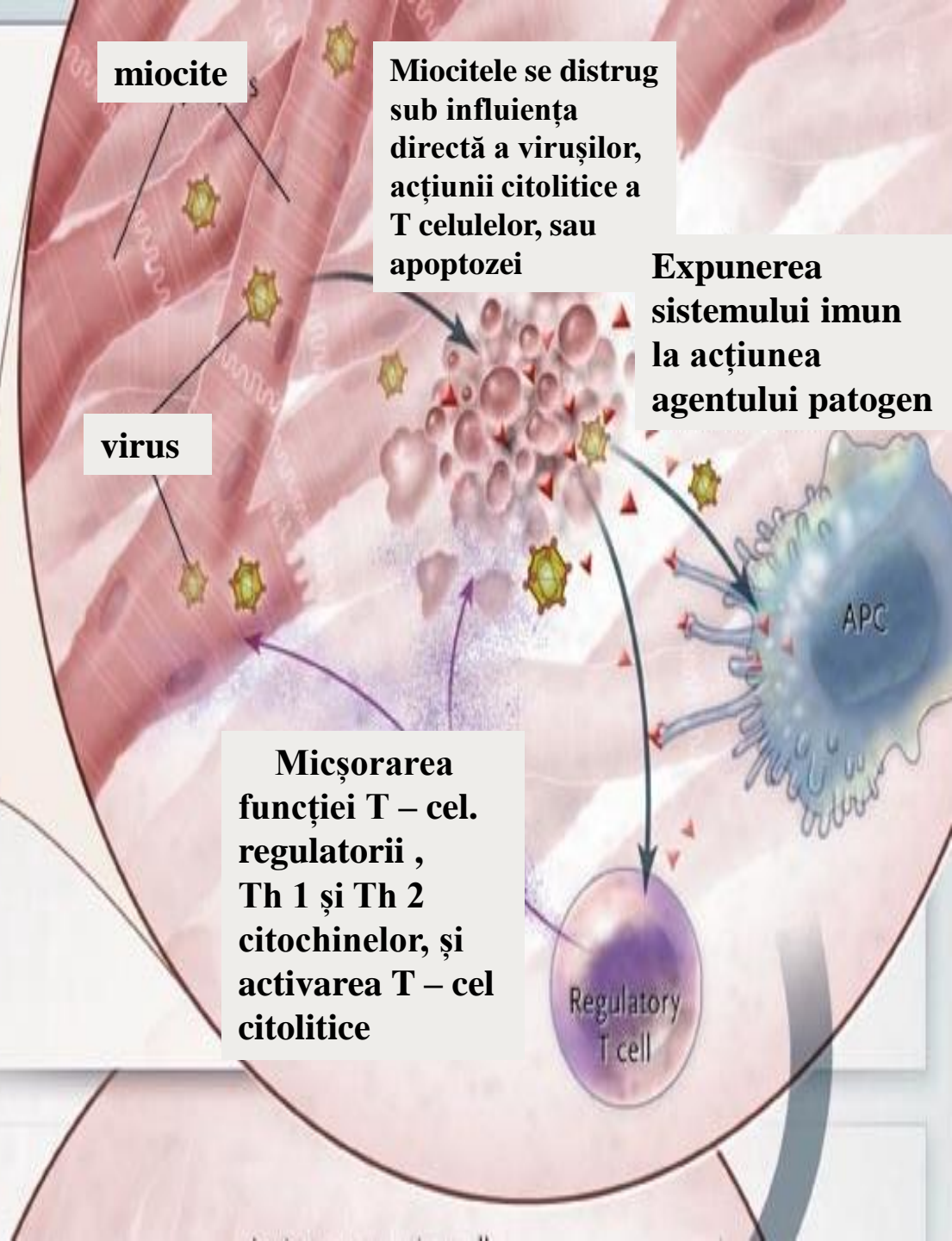
Expunerea  
sistemului imun  
la acțiunea  
agentului patogen

virus

Micșorarea  
funcției T – cel.  
regulatorii ,  
Th 1 și Th 2  
citochinelor, și  
activarea T – cel  
citolitice

Regulatory  
T cell

APC



### 3.A treia faza (în ziua a 14-a și poate deveni cronică)

- Declanșarea *reacției autoimune*.

se produce tranziția de la răspunsul declanșat de infecție la cel cronic autoimun

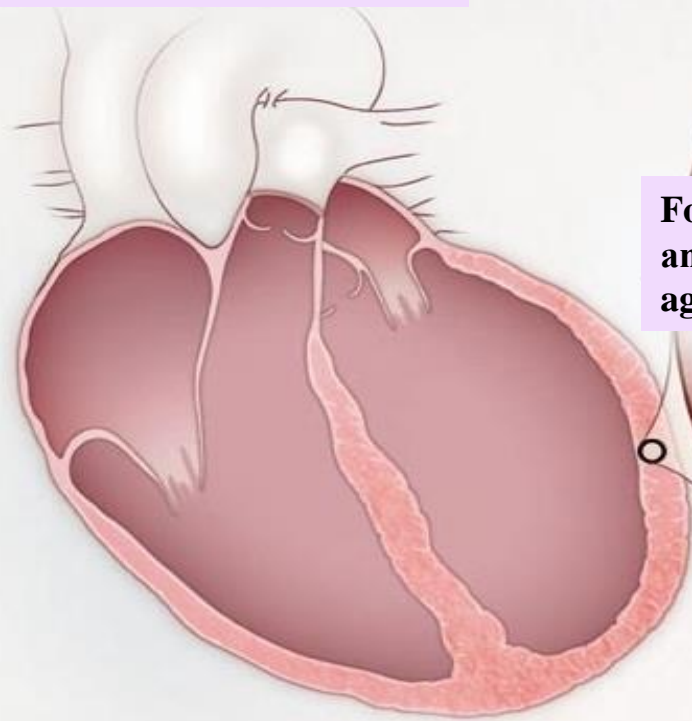
- Mediatorii cheie sunt limfocitele T și CD 44

Limfocitele T activate reacționează atât față de antigenele virale cât și față de antigenele proprii care sunt „expuse” în urma distrucției miocitelor.

Anticorpii dezvoltați față de agentul patogen reacționează încrucișat cu epitopii endogeni (cum ar fi miozina cardiacă sau receptorii beta-adrenergici).

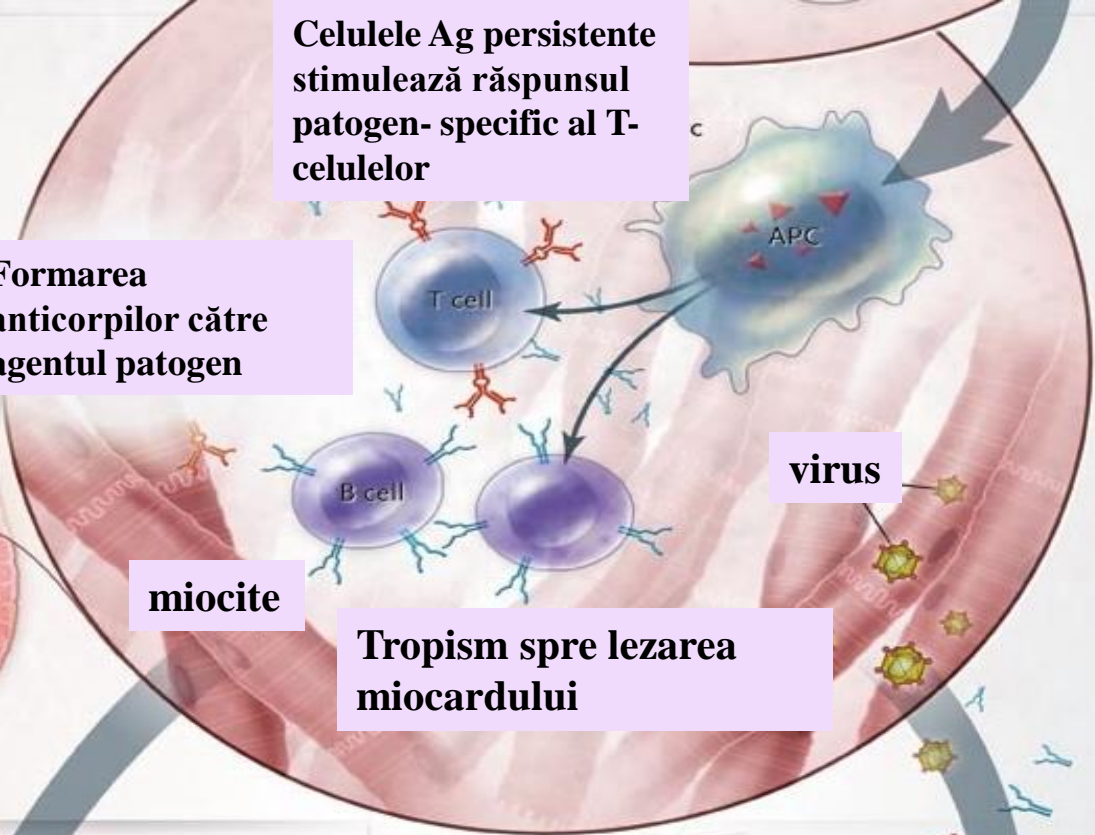
- În timpul miocarditei acute și după apariția vindecării a *acesteia, se produce o remodelare a cordului*. Această remodelare poate face trecerea spre **cardiomiopatia dilatativă**

# Răspunsul imun dobândit



**Formarea anticorpilor către agentul patogen**

**Celulele Ag persistente stimulează răspunsul patogen- specific al T- celulelor**

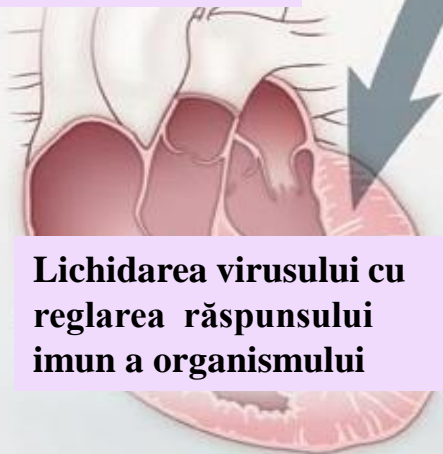

**virus**

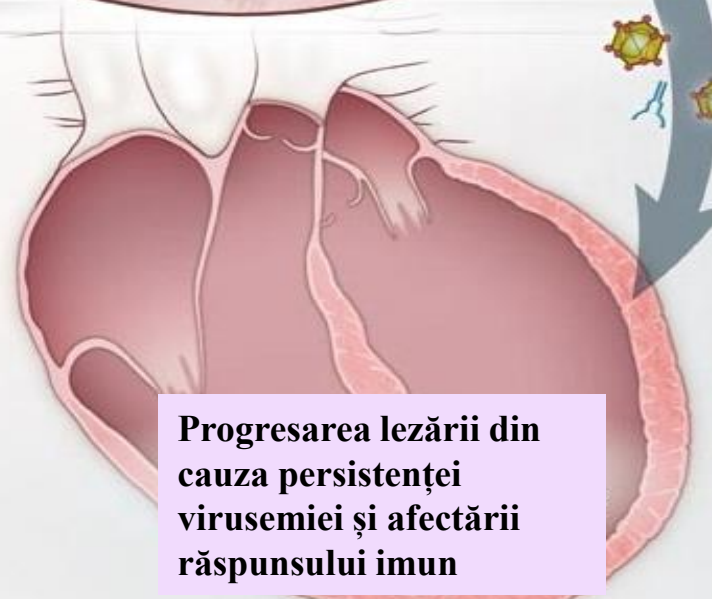**Tropism spre lezarea miocardului**

**miocite**

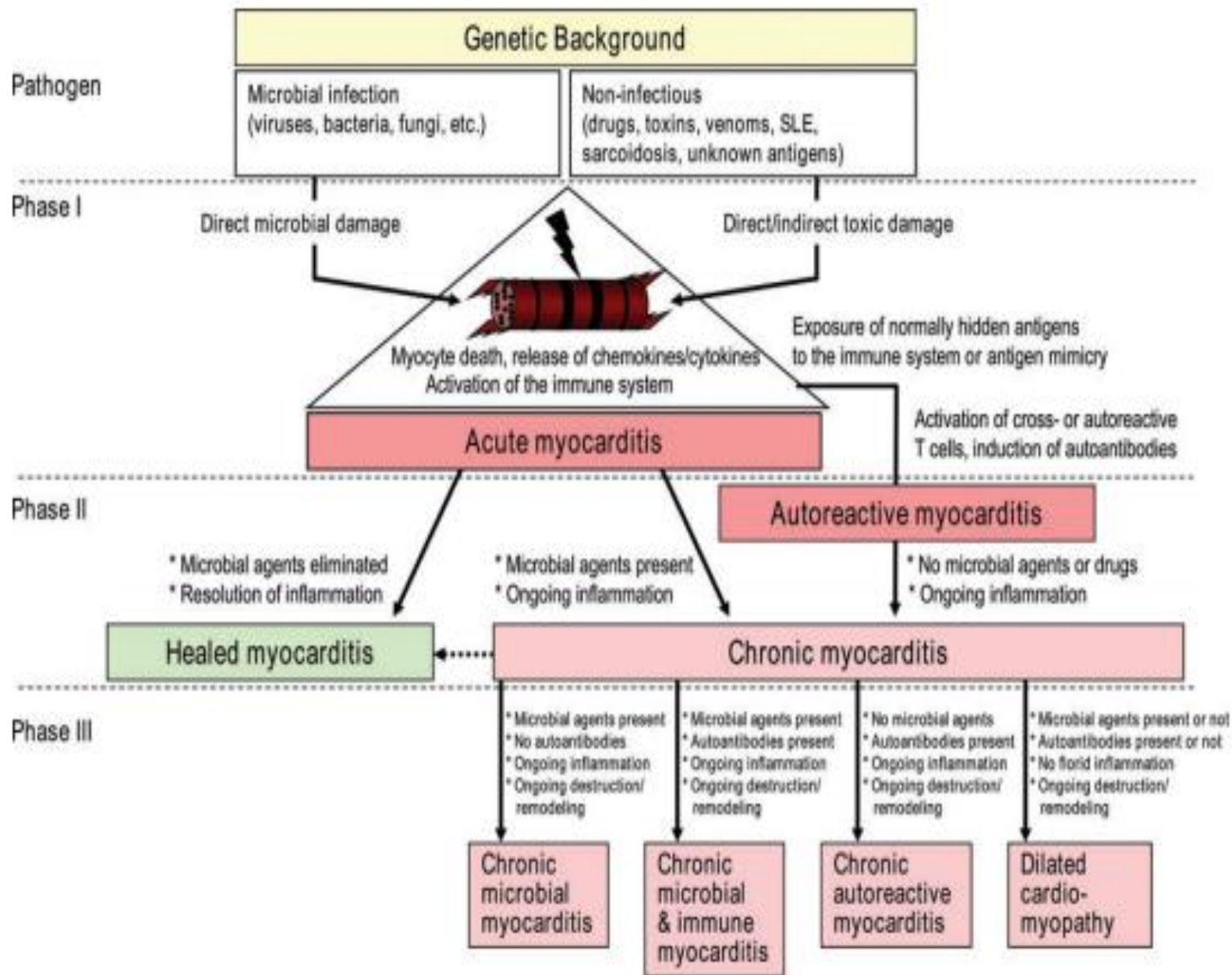
# Restabilirea spre vindecare sau persistența CMP



**Lichidarea virusului cu reglarea răspunsului imun a organismului**



**Progresarea lezării din cauza persistenței virusemiei și afectării răspunsului imun**



**Figure 2** The picture shows the pathogenetic mechanisms involved in myocarditis and progression to dilated cardiomyopathy.

# TABLOU CLINIC

Polimorf, nespecific, modificari variabile – posibil in relatie cu maturitatea sistemului imun

- Majoritatea cazurilor sunt clinic silentioase
- Tipic: fenomene de IC instalate acut la un pacient fara afectiune cardiaca subiacenta si cu un risc cardiovascular scazut.
- 60% din pacienti au antecedente de intercurenta respiratorie cu 1-2 saptamani inainte de debut
- Se poate manifesta sub forma unui sindrom de durere toracica: de la durere toracica anterioara usoara de miopericardita acuta (35%) si pana la durere intensa care mimeaza IMA (mai frecvent la tineri)

# TABLOU CLINIC

## *SIMPTOME*

Simptome nespecifice;

- Cele mai frecvente:
  - astenie (82%)
  - dispnee de efort (81%)
  - aritmii (55%)
  - palpitații (49%)
  - durere toracică anterioară (26%)
- Semne și simptome de IC acută

## *SEMNE OBIECTIVE*

- Tahicardie
- Bradicardie inexplicabilă
- Hipotensiune arterială
- Puls de amplitudine mică
- Zgomotul I estompat
- Galop protodiastolic
- Suflu sistolic

**Table 3 Clinical presentations of patients with biopsy-proven inflammatory heart muscle disease**

- (1) Acute coronary syndrome-like
  - (a) Acute chest pain
    - Frequently starting within 1–4 weeks of a respiratory or gastrointestinal infection
    - Frequently associated with severe and recurrent symptoms
    - In the absence of angiographic evidence of CAD
  - (b) ST/T wave changes
    - ST-segment elevation or depression
    - T-wave inversions
  - (c) With or without normal global or regional LV and/or RV dysfunction on echocardiography or CMR
  - (d) With or without increased TnT/TnI that may have a time course similar to acute myocardial infarction or a prolonged and sustained release over several weeks or months

---

- (2) New onset or worsening heart failure in the absence of CAD and known causes of heart failure
  - (a) New onset or progressive heart failure over 2 weeks to 3 months
    - Dyspnoea
    - Peripheral oedema
    - Chest discomfort
    - Fatigue
  - (b) Impaired systolic LV and/or RV function, with or without an increase in wall thickness, with or without dilated LV and/or RV on echocardiography or CMR
  - (c) Symptoms possibly started after a respiratory or gastrointestinal infection, or in the peri-partum period
  - (d) Non-specific ECG signs, bundle branch block, AV-block, and/or ventricular arrhythmias

---

- (3) Chronic heart failure in the absence of CAD and known causes of heart failure (see point 2 above)
  - (a) Heart failure symptoms (with recurrent exacerbations) of >3 months duration
  - (b) Fatigue, palpitation, dyspnoea, atypical chest pain, arrhythmia in an ambulant patient
  - (c) Impaired systolic LV and/or RV function on echocardiography or CMR suggestive of DCM or non-ischaemic cardiomyopathy
  - (d) Non-specific ECG signs, sometimes bundle branch block and/or ventricular arrhythmias and/or AV-block

---

- (4) 'life-threatening condition', in the absence of CAD and known causes of heart failure comprising
  - (a) Life-threatening arrhythmias and aborted sudden death
  - (b) Cardiogenic shock
  - (c) Severely impaired LV function

## **Miocardita acuta (65%)**

- Debut insidios
- Compromitere CV moderata si recuperare incompleta adesea IC
- Histologic: infiltrate inflamatorii active sau borderline cu rezolutie completa

## **Miocardita fulminanta (17%)**

- Debut acut
- Rezolutie completa, spontana/deteriorare rapida si deces prin IC
- Histologic: infiltrate inflamatorii multiple cu rezolutie completa

## **Miocardita cronica activa (11%)**

- Disfunctie cardiaca usoara/moderata, ocazional cu fiziologie restrictiva
- Histologic: fibroza in evolutie sugerand modificari inflamatorii cronice

## **Miocardita cu celule gigante (7%)**

- care se dezvoltă insuficiența cardiacă și evoluția este progresivă, nefavorabilă



# **EVALUĂRI PARACLINICE**

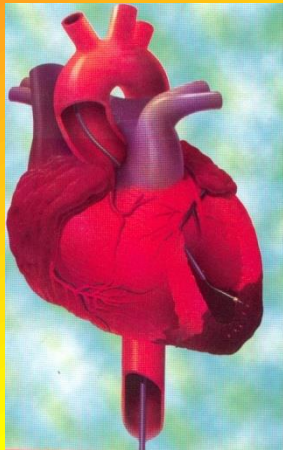
## **EXPLORĂRI NEINVAZIVE**

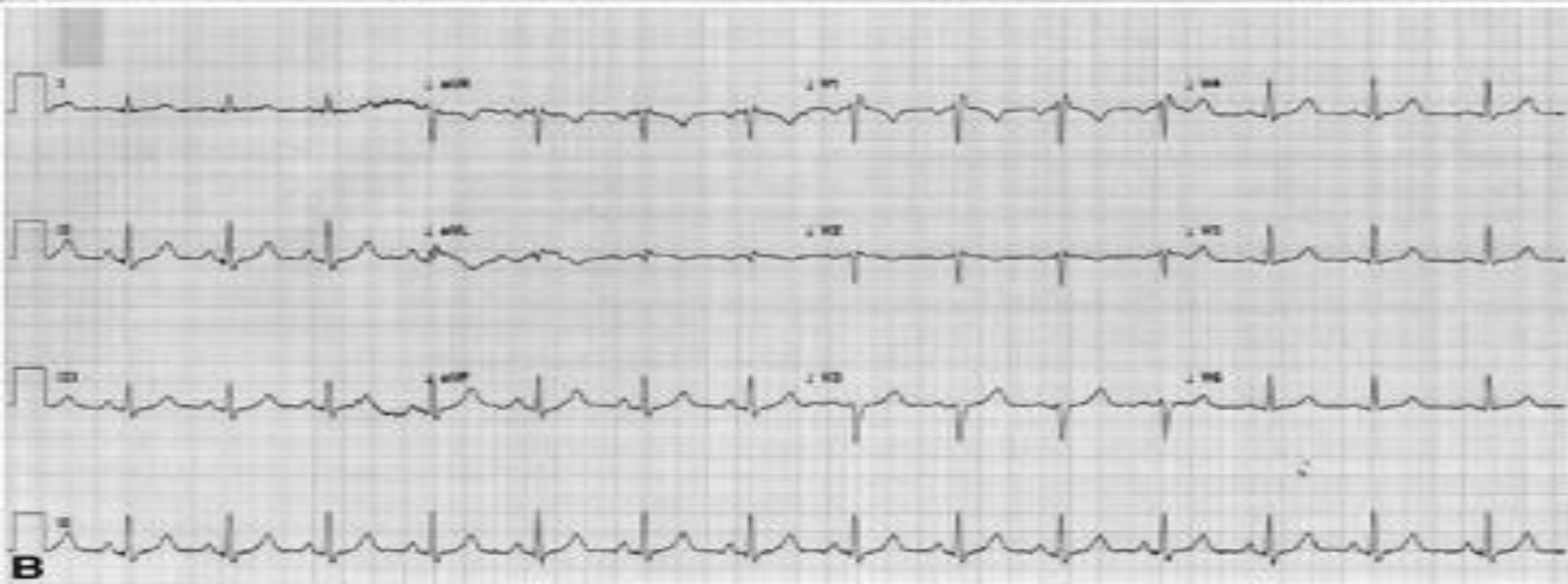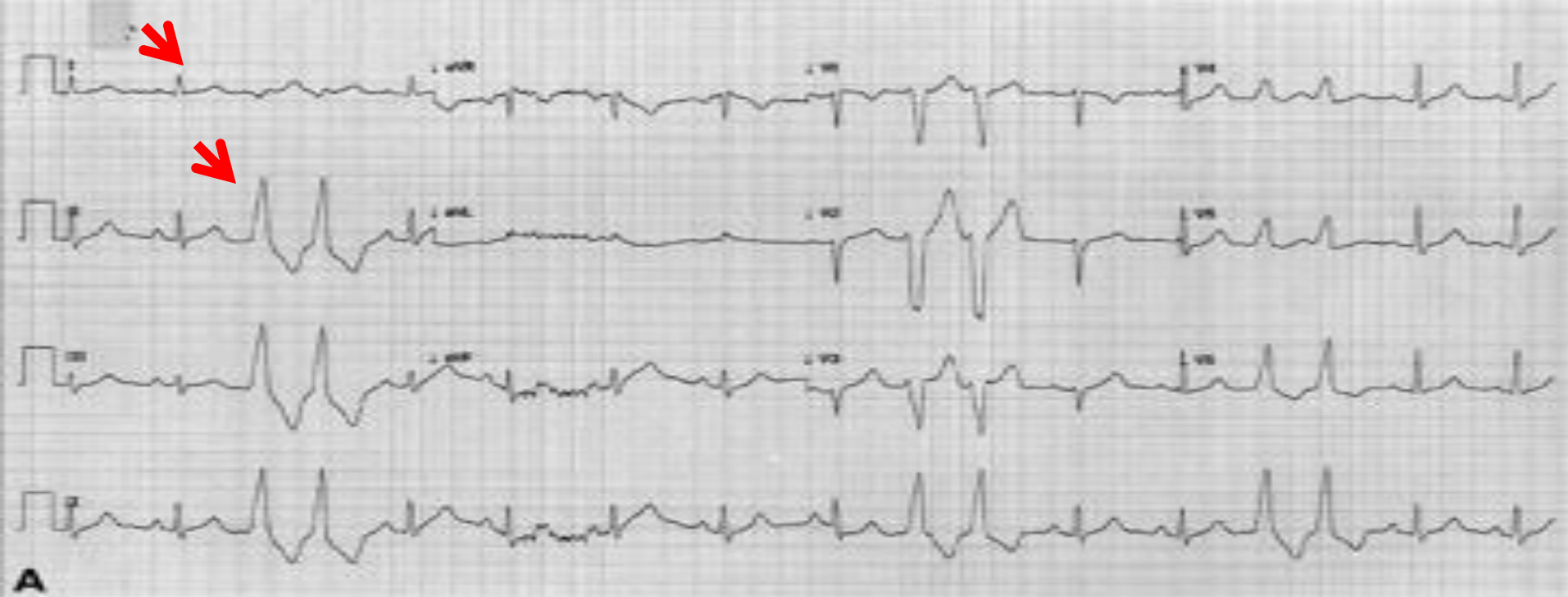
- **Markerii inflamației miocardice**
- **Biomarkerii leziunii (necrozei) miocardice**
- **Markerii prezenței virale și ai reacției imunitare**
- **Electrocardiograma**
- **Radiografia**
- **Ecocardiografia**
- **Tehnicile izotopice**
- **Rezonanța magnetică (RM)**

# Date paraclinice

## Electrocardiografie

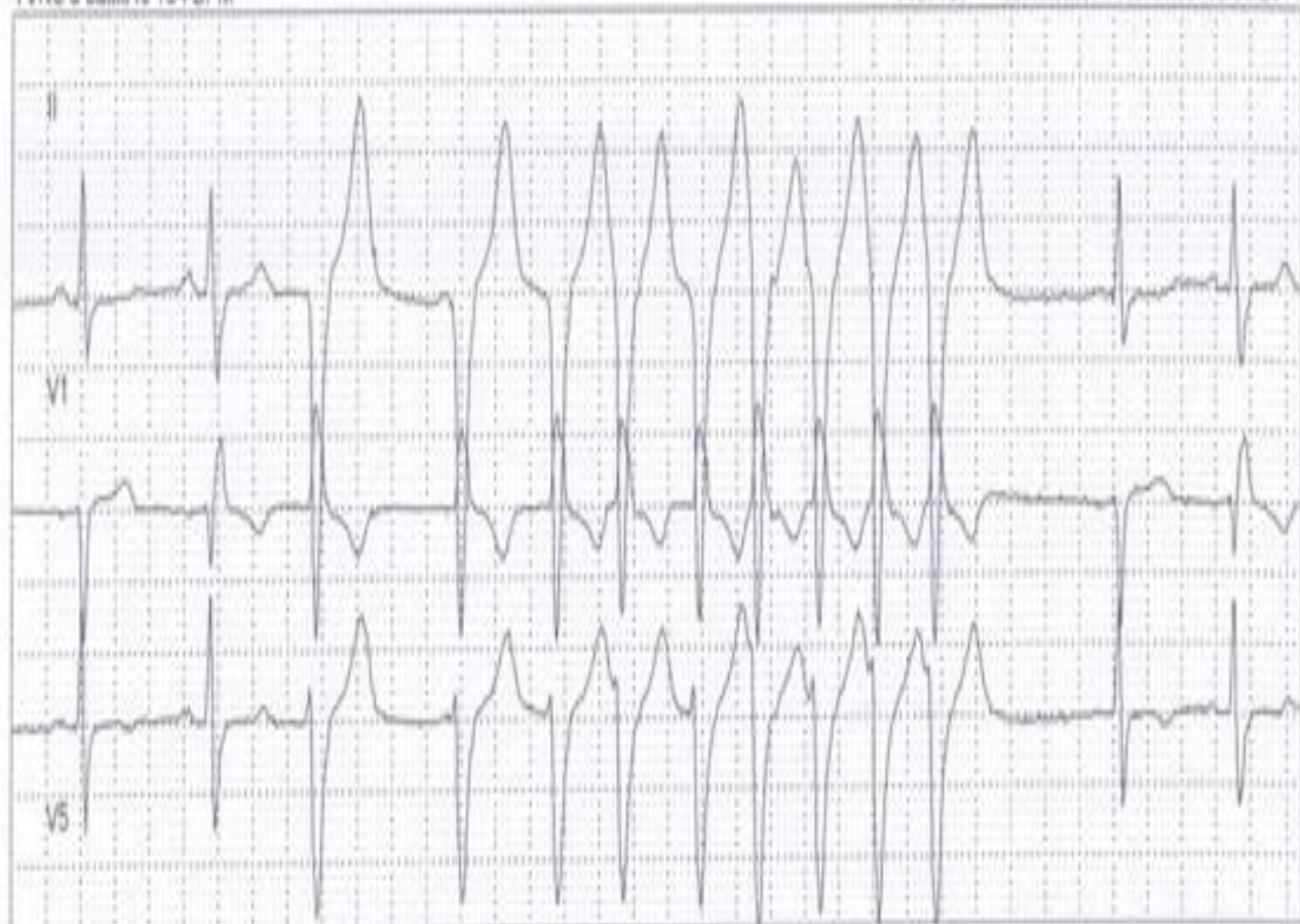- Voltaj scăzut
- Modificări ST
- Unda T negativă
- Unda Q patologică
- Aritmii
- Tulburări de conducere

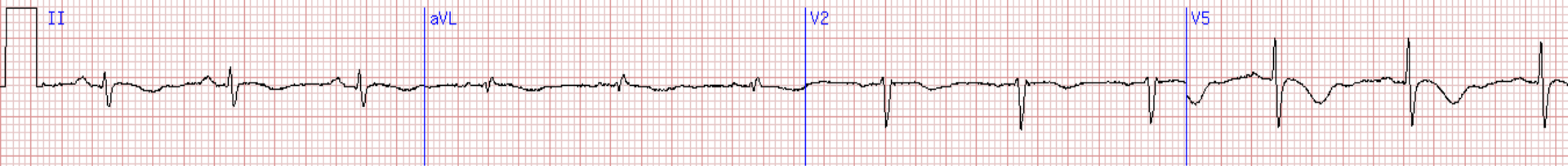
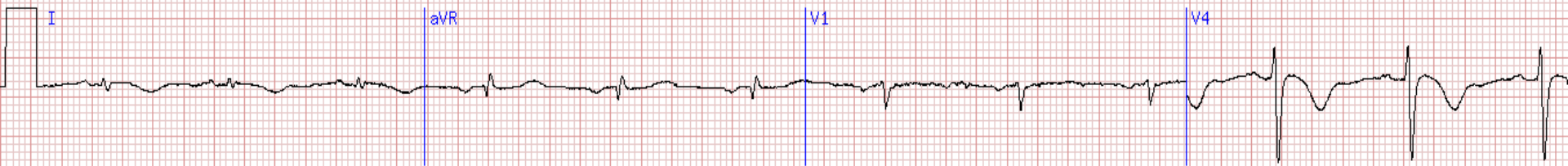



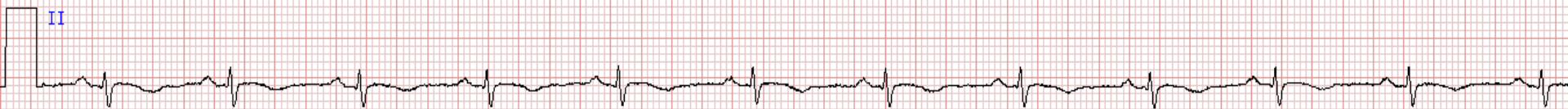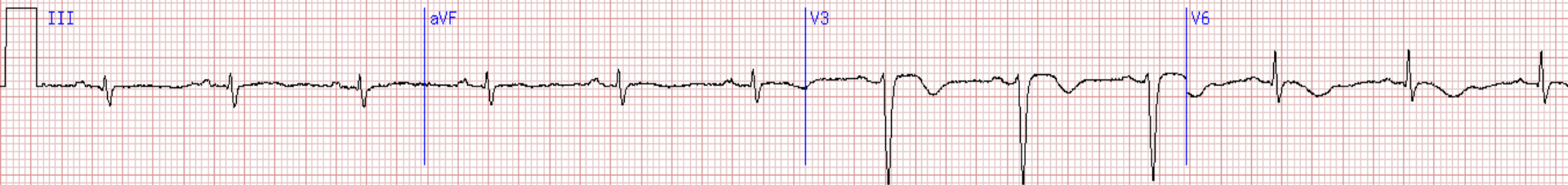
TVNS 9 battiti fe 134 BPM

F.C. 107 10 mm/mV 11:44:39 10/08/2011





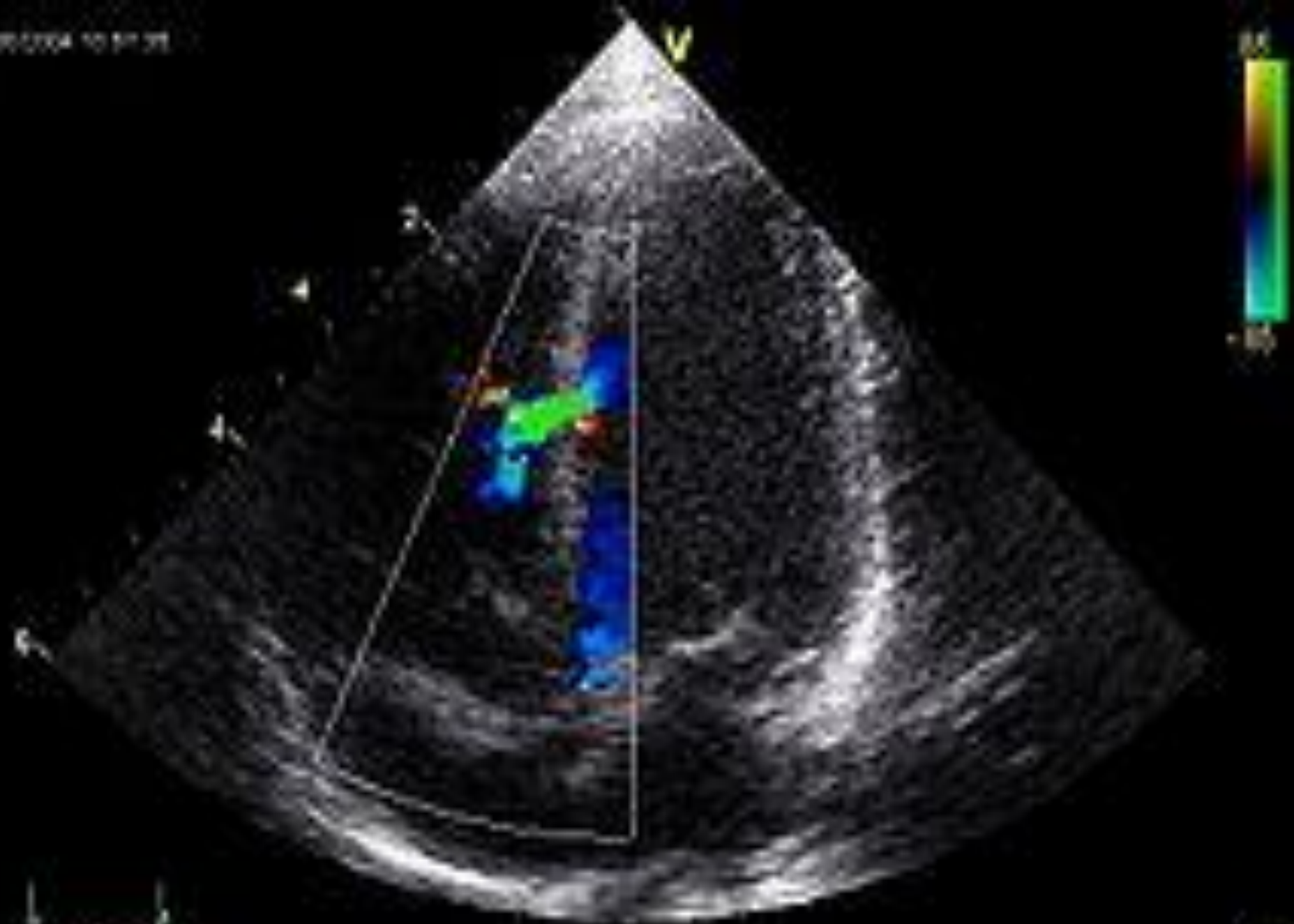# Miocardită toxică



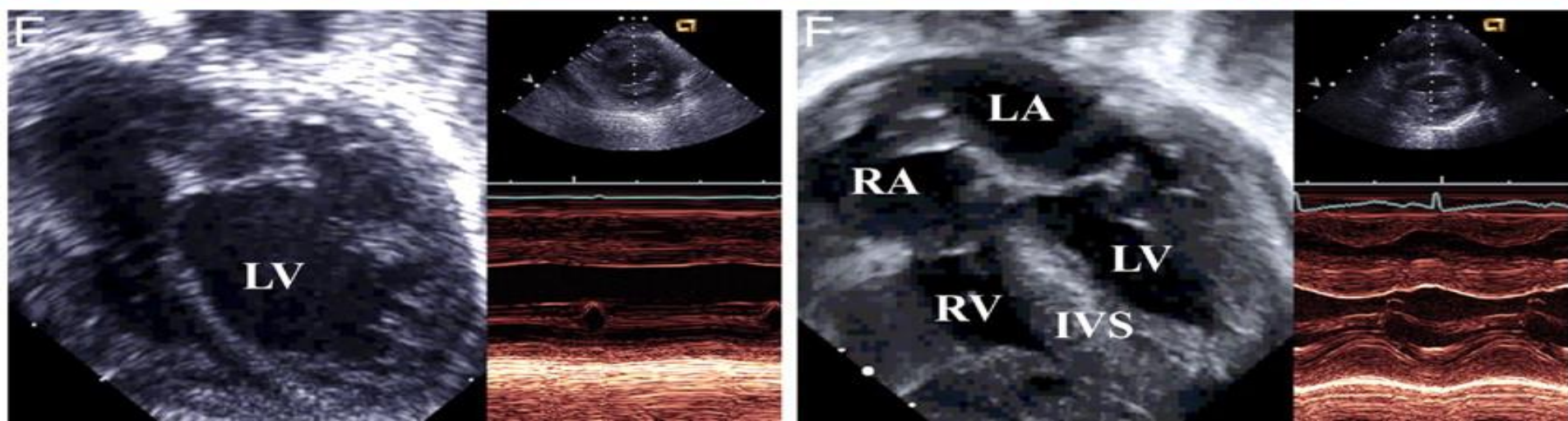
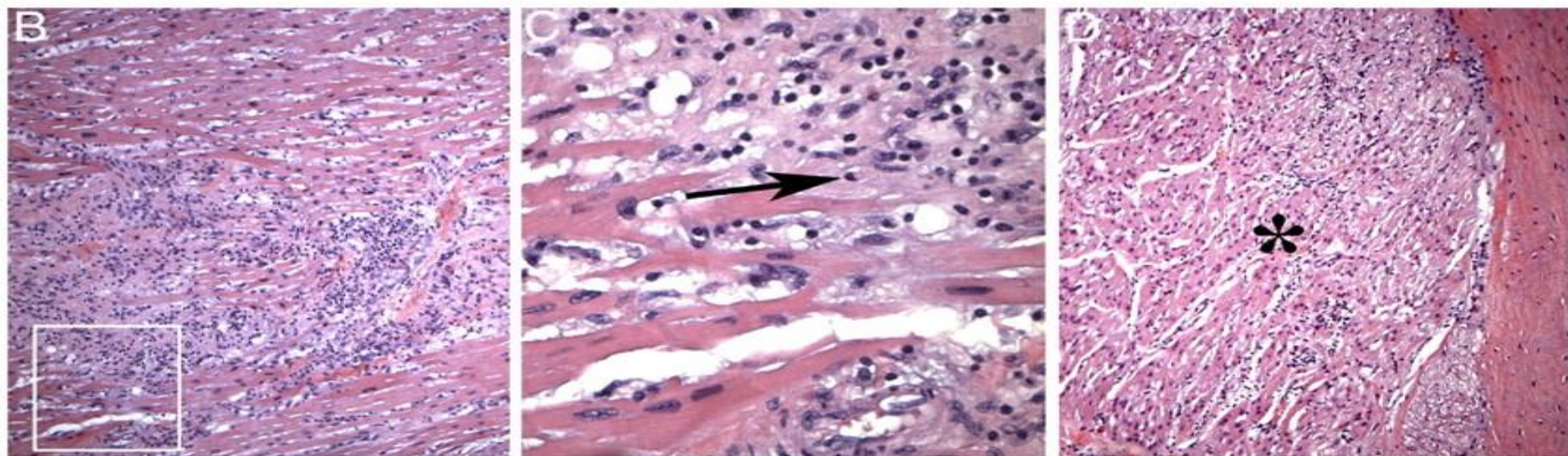
# Ecocardiografia

- **Diametrul camerelor variază crescute**
- **Grosimea peretelui miocardului**
- **Fracția de ejeecție scăzută**
- **Umplere diastolică anormală**
- **Umplere sistolică normală**
- **Insuficiență valvulară secundară**





A	Demographics	Past medical history	Symptoms at presentation	Vital signs	H1N1 EIA & rPCR	Cardiac enzymes	Pericardial effusion	EF at initial echo	EF at follow-up echo	Complications	Histology & tissue rPCR
Patient #1	5 y/o, female, Hispanic	negative	fever, cough, rhinorrhea, emesis, shock	T: 38.6°C, HR: 160bpm, BP: 96/63mmHg	positive	not obtained	present	severely decreased	not applicable	death	positive
Patient #2	3 m/o, female, Hispanic	negative	diarrhea, dehydration, shock	T: 36.6°C, HR: 130bpm, BP: 82/48mmHg	positive	not obtained	present	severely decreased	normal (5 days)	ECMO, intracranial hemorrhage	not obtained
Patient #3	9 m/o, female, African-American	trisomy 21, AV septal defect	fever, cough, rhinorrhea, shock	T: 38.8°C, HR: 140bpm, BP: 90/52mmHg	positive	elevated	present	severely decreased	mildly decreased (7 days)	ECMO, ischemic encephalopathy	not obtained
Patient #4	9 y/o, male, African-American	reactive airway disease	cough, rhinorrhea	T: 37.2°C, HR: 90bpm, BP: 102/76mmHg	positive	elevated	present	normal	normal (3 days)	respiratory distress	not obtained





# **Examenul radiologic**

- **Dimensiuni variabile ale cordului de la normal până la important crescute**
- **Talia cordului nihelată**
- **Lărgirea conturului AD și AP**
- **Stază venoasă în plămâni**

# **Explorare radioizotopică**

- ❖ Rezonanța magnetică**
- ❖ Biopsia miocardului**

## Table 5 Diagnostic cardiac magnetic resonance criteria for myocarditis

In the setting of clinically suspected myocarditis (Tables 3–4), CMR findings are consistent with myocardial inflammation, if at least two of the following criteria are present:

- (1) Regional or global myocardial signal intensity increase in T2-weighted oedema images<sup>a</sup>
- (2) Increased global myocardial early gadolinium enhancement ratio between myocardium and skeletal muscle in gadolinium-enhanced T1-weighted images<sup>b</sup>
- (3) There is at least one focal lesion with non-ischaemic regional distribution in inversion recovery-prepared gadolinium-enhanced T1-weighted images (late gadolinium enhancement)<sup>c</sup>

A CMR study is consistent with myocyte injury and/or scar caused by myocardial inflammation if Criterion 3 is present

A repeat CMR study between 1 and 2 weeks after the initial CMR study is recommended if

- None of the criteria are present, but the onset of symptoms has been very recent and there is strong clinical evidence for myocardial inflammation
- One of the criteria is present

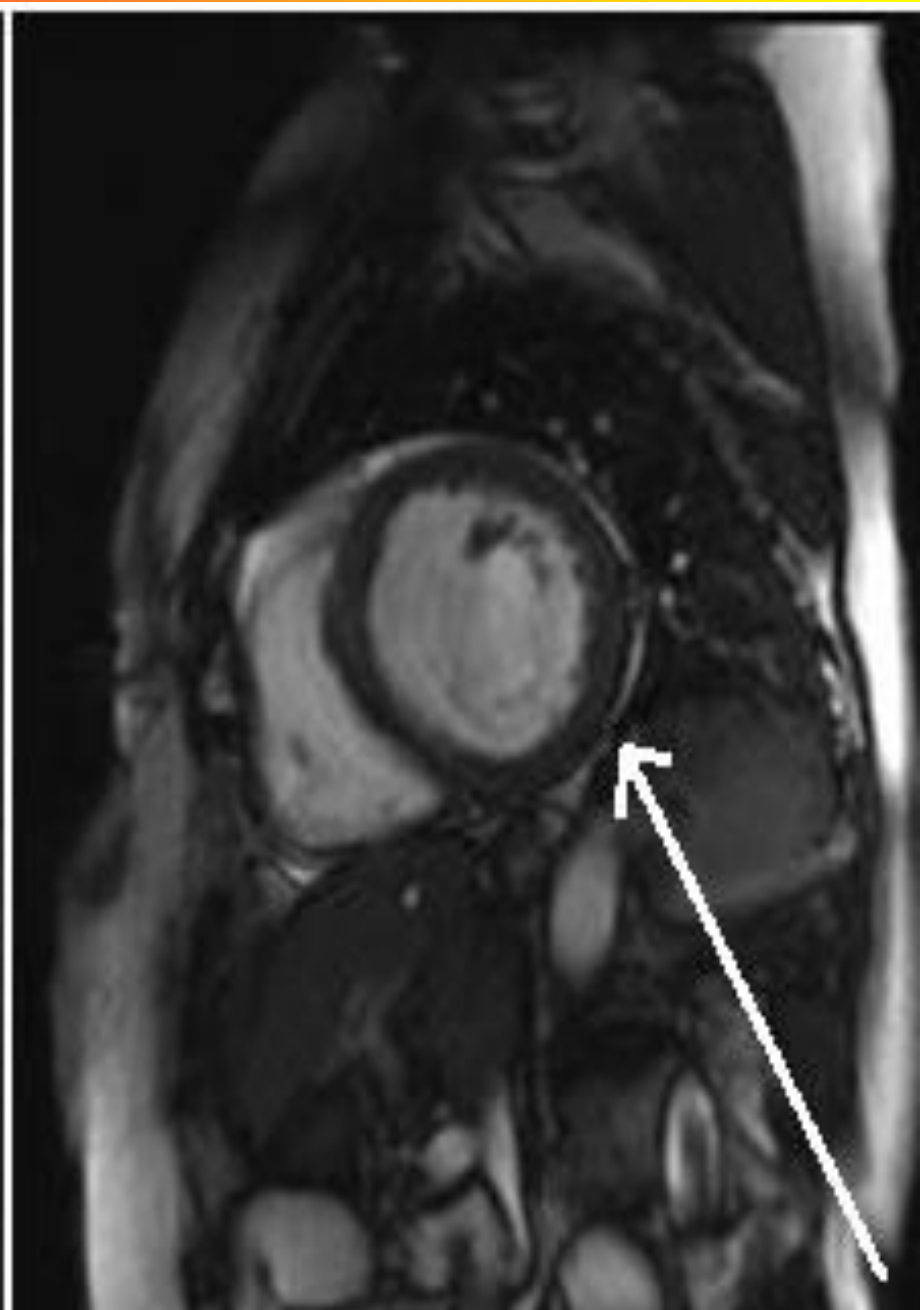
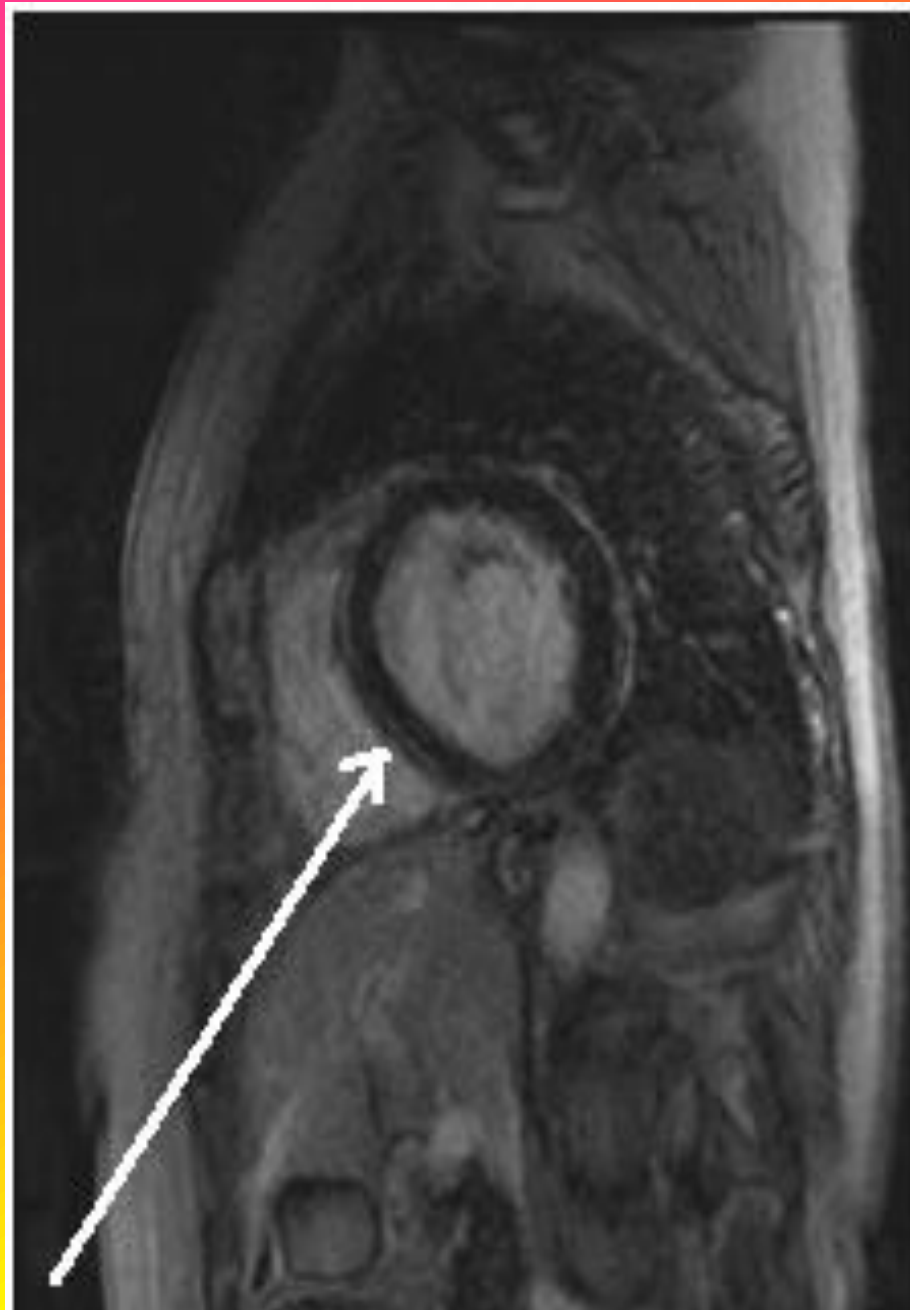The presence of LV dysfunction or pericardial effusion provides additional, supportive evidence for myocarditis

Table reprinted with permission from (20).

<sup>a</sup>Global signal intensity (SI) increase has to be quantified by an SI ratio of myocardium over skeletal muscle of  $\geq 2.0$ . If the edema is more subendocardial or transmural in combination with a colocalized ischaemic (including the subendocardial layer) pattern of late gadolinium enhancement, acute myocardial infarction is more likely and should be reported.

<sup>b</sup>A global SI enhancement ratio of myocardium over skeletal muscle of  $\geq 4.0$  or an absolute myocardial enhancement of  $\geq 45\%$  is consistent with myocarditis.

<sup>c</sup>Images should be obtained at least 5 min after gadolinium injection; foci typically exclude the subendocardial layer, are often multifocal, and involve the subepicardium. If the late gadolinium enhancement pattern clearly indicates myocardial infarction and is colocalized with a transmural regional edema, acute myocardial infarction is more likely and should be reported.

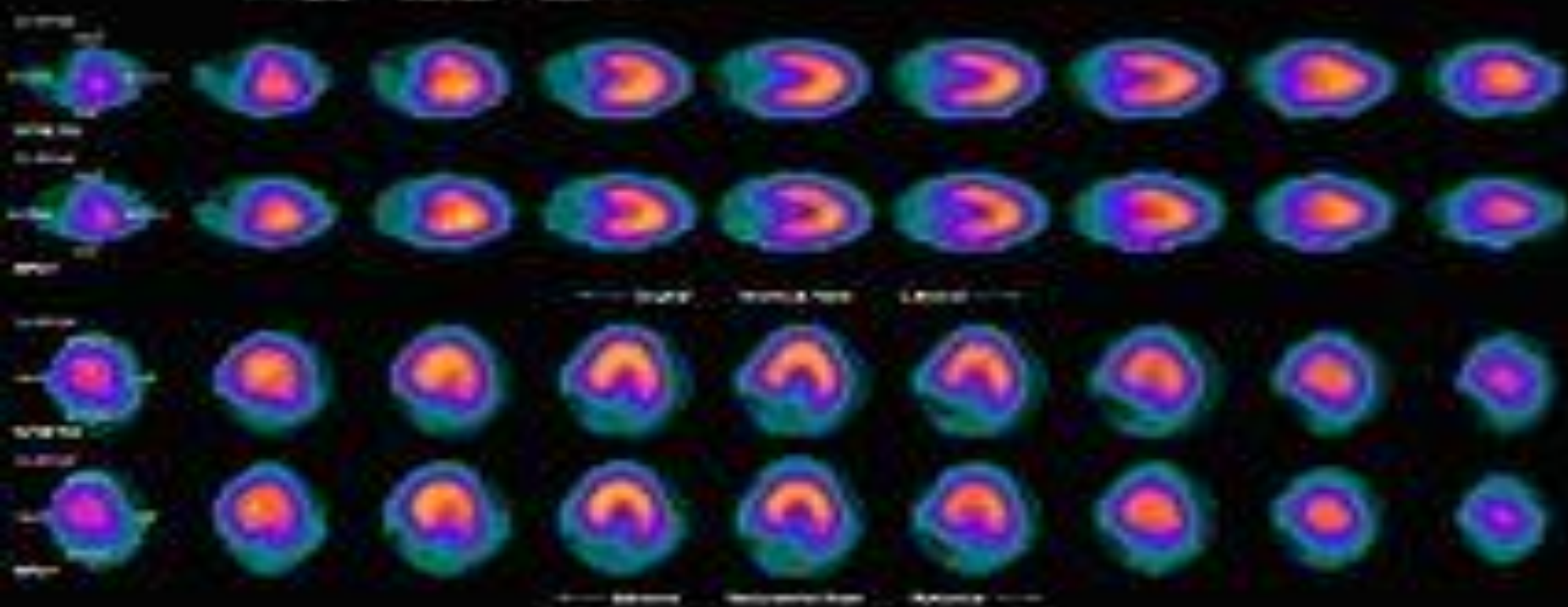



**STRESS**

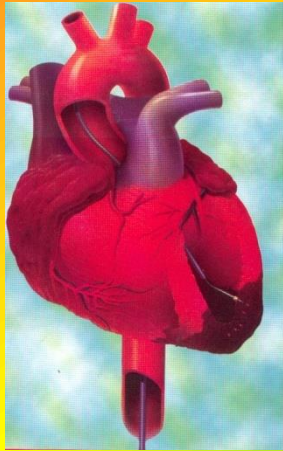
Date: 2006/07/04 14:30  
SA Flow 31x: 4.5km/h  
SA Pressure: 4.8mmHg

**REST**

Date: 2006/07/06 03:30  
SA Flow 31x: 6.0km/h  
SA Pressure: 6.0mmHg



# **Date paraclinice**



- **Enzime serice crescute  
(LDG, CFC-MB, AsAT)**
- **Leucocitoză**
- **Limfocitoză**
- **Monocitoză**
- **Euzinofilie**
- **VSH crescut**
- **PCR , CIC crescute**
- **Anticorpi antimiocardiali**

# EXPLORĂRI INVAZIVE

- **Coronarografia**
- **Biopsia endomiocardică**
- **Evaluarea histologică**
- **Analiza imunohistologică**
- **Detecția prin biologie moleculară a genomului viral**

# Biopsia endomiocardica

**Nu se utilizează de rutină.**

**Rata mare de rezultate fals-negative (50% chiar și la 4 -5 biopsii)**

**De considerat la pacienții cu: IC rapid progresivă în ciuda terapiei convenționale și cu debut recent al aritmiilor ventriculare sau al tulburărilor de conducere.**

## **Recomandarile recente ale ACC/AHA:**

**-IC cu debut <2 sapt. asociate cu VS dilatată sau de dimensiuni normale și cu compromitere hemodinamică (I)**

**-IC cu debut recent între 2 sapt și 3 luni asociate cu VS normal/dilatată și cu aritmii ventriculare noi, BAV gr. II/III sau fără rasp. la terapie în 1-2 sapt. (I)**

**-IC de >3 luni asociată cu VS dilatată și cu aritmii ventriculare noi, BAV gr. II/III sau fără rasp. la terapie în 1-2 sapt (IIa)**

**-IC asociată cu CMD indiferent de durată asociată cu suspiciune de reacție alergică și/sau eozinofilie (IIa)**



# **Diagnosticul pozitiv**

**în prezența:**

- **două semne obiective cardiace**
- **context etiologic**
- **modificări ECG recente**

**în lipsa altor cauze**

**Table 4** Diagnostic criteria for clinically suspected myocarditis

Clinical presentations<sup>a</sup>

Acute chest pain, pericarditic, or pseudo-ischaemic

New-onset (days up to 3 months) or worsening of: dyspnoea at rest or exercise, and/or fatigue, with or without left and/or right heart failure signs

Subacute/chronic (> 3 months) or worsening of: dyspnoea at rest or exercise, and/or fatigue, with or without left and/or right heart failure signs

Palpitation, and/or unexplained arrhythmia symptoms and/or syncope, and/or aborted sudden cardiac death

Unexplained cardiogenic shock

Diagnostic criteria

I. ECG/Holter/stress test features

Newly abnormal 12 lead ECG and/or Holter and/or stress testing, any of the following: I to III degree atrioventricular block, or bundle branch block, ST/T wave change (ST elevation or non ST elevation, T wave inversion), sinus arrest, ventricular tachycardia or fibrillation and asystole, atrial fibrillation, reduced R wave height, intraventricular conduction delay (widened QRS complex), abnormal Q waves, low voltage, frequent premature beats, supraventricular tachycardia

II. Myocardiocytolysis markers

Elevated TnT/Tnl

III. Functional and structural abnormalities on cardiac imaging (echo/angio/CMR)

New, otherwise unexplained LV and/or RV structure and function abnormality (including incidental finding in apparently asymptomatic subjects): regional wall motion or global systolic or diastolic function abnormality, with or without ventricular dilatation, with or without increased wall thickness, with or without pericardial effusion, with or without endocavitary thrombi

IV. Tissue characterization by CMR

Oedema and/or LGE of classical myocarditic pattern (see text)

Clinically suspected myocarditis if  $\geq 1$  clinical presentation and  $\geq 1$  diagnostic criteria from different categories, in the absence of: (1) angiographically detectable coronary artery disease (coronary stenosis  $\geq 50\%$ ); (2) known pre-existing cardiovascular disease or extra-cardiac causes that could explain the syndrome (e.g. valve disease, congenital heart disease, hyperthyroidism, etc.) (see text). Suspicion is higher with higher number of fulfilled criteria.

<sup>a</sup>If the patient is asymptomatic  $\geq 2$  diagnostic criteria should be met.

# **Diagnosticul diferențial**

- **Cardiomiopatia dilatativă**
- **Cardiomiopatii secundare**
- **Stări febrile**
- **Diselectrolitemii**
- **Cardiomegalii (inclusiv CPI)**

# **Opțiuni terapeutice (tratament non- farmacologic)**

- **Restrângerea activității:**
  - **repaus la pat**
  - **regim hiposodat și managementul lichidelor**
- **Stoparea antrenamentelor la sportivi – 6 luni**

# **Opțiuni terapeutice**

- **Tratamentul etiologic**
- **Tratamentul IC**
- **Tratamentul aritmiilor și tulburărilor de conducere**

# Opțiuni terapeutice (tratamentul IC)

- Vasodilatatoare (de ex. nitroglicerina, nitroprusiatul de sodiu)
- IEC Ag II (de ex. enalapril, lizinopril, ramipril) sau BRA II (de ex. valsartan, losartan, candesartan)
- Diuretice (de ex. furosemid, torasemid)
- Anticoagularea poate fi recomandată ca o măsură de prevenție, ca și în alte cauze de insuficiență cardiacă, deși nu există dovezi definitive disponibile.
- Antiaritmice pot fi folosite cu precauție, deși cele mai multe medicamente antiaritmice au efect inotrop negativ care poate agrava insuficiența cardiacă. Aritmiile supraventriculare trebuie convertite electric. Extrasistolile ventriculare și tahiaritmia ventriculară trebuie tratată cu precauție cu beta-blocante și antiaritmice.
- Medicamentele cu efect inotrop ( de ex. dobutamină , milrinona ) pot fi necesare pentru decompensare severă, deși acestea sunt foarte aritmogene.
- Tratamentul pe termen lung urmează același regim terapeutic, inclusiv IEC Ag II, beta-blocante și antagoniști ai receptorilor de aldosteron. Cu toate acestea, în unele cazuri , unele dintre aceste medicamente nu pot fi administrate inițial din cauza instabilității hemodinamice .

# Opțiuni terapeutice

- $\gamma$  - globulină i/v la copii
- Antibiotice în miocarditele bacteriene
- Anticorpi monoclonali antilimfocite
- Interferon-a și -b (RPL este pozitivă pentru virus)
- Imunosupresie în Miocardita cu celule gigante și Miocardita autoimună
- GCS și Azatioprina – discutabil (RPL este negativă pentru virus)

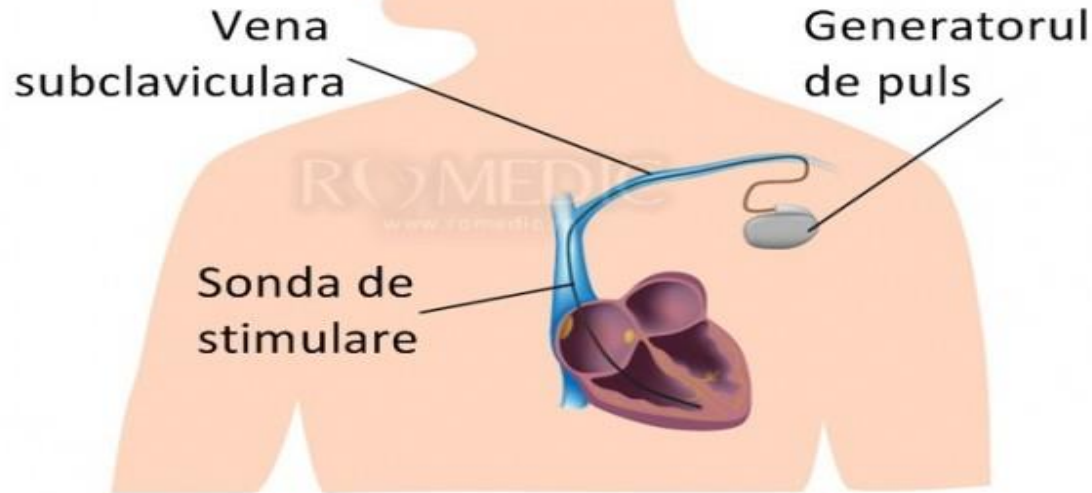
**RAINS în perioada acută sunt contraindicate (cresc lezarea și necroza cardiomiocitelor)**

# Intervenții chirurgicale în Miocardite

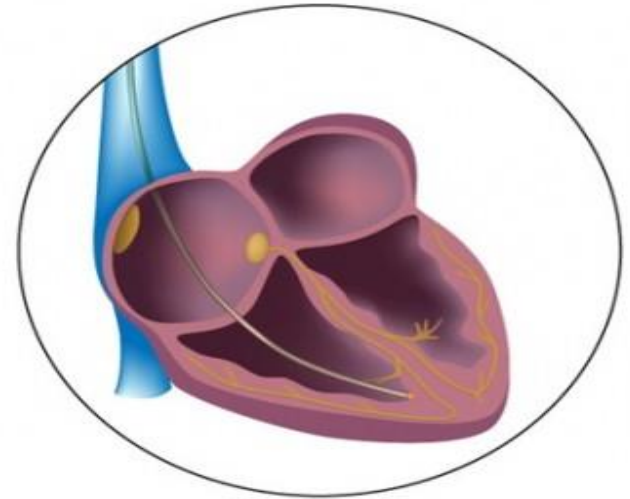
- Stimulare tranvenoasă temporară/permanentă la pacienții cu blocuri atrio-ventriculare sau sino-atriale complete,
- Transplant cardiac,
- În cazuri extreme: dispozitive de asistare VS, VD sau biventriculară,
- Oxigenare membranară extracorporală (ECMO)



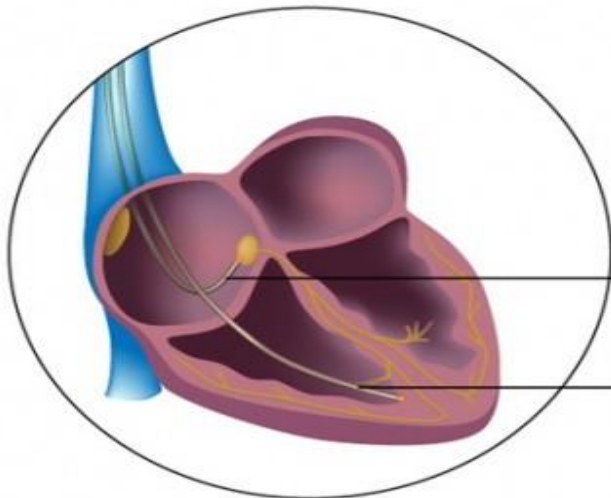
# Insertia stimulatorului cardiac (Pacemaker)



## Unicameral



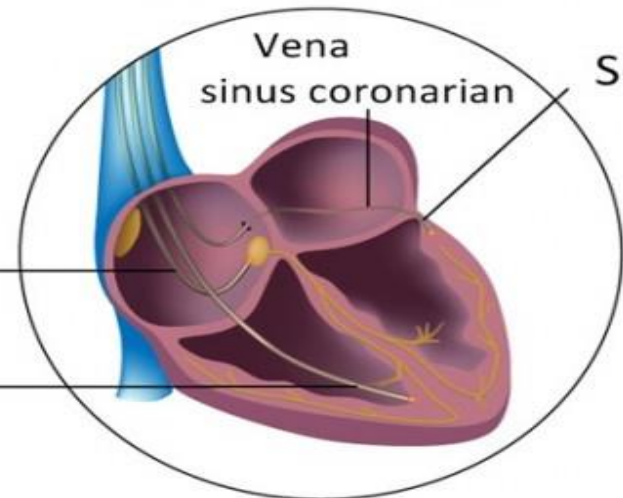
## Bicameral



Sonda AD

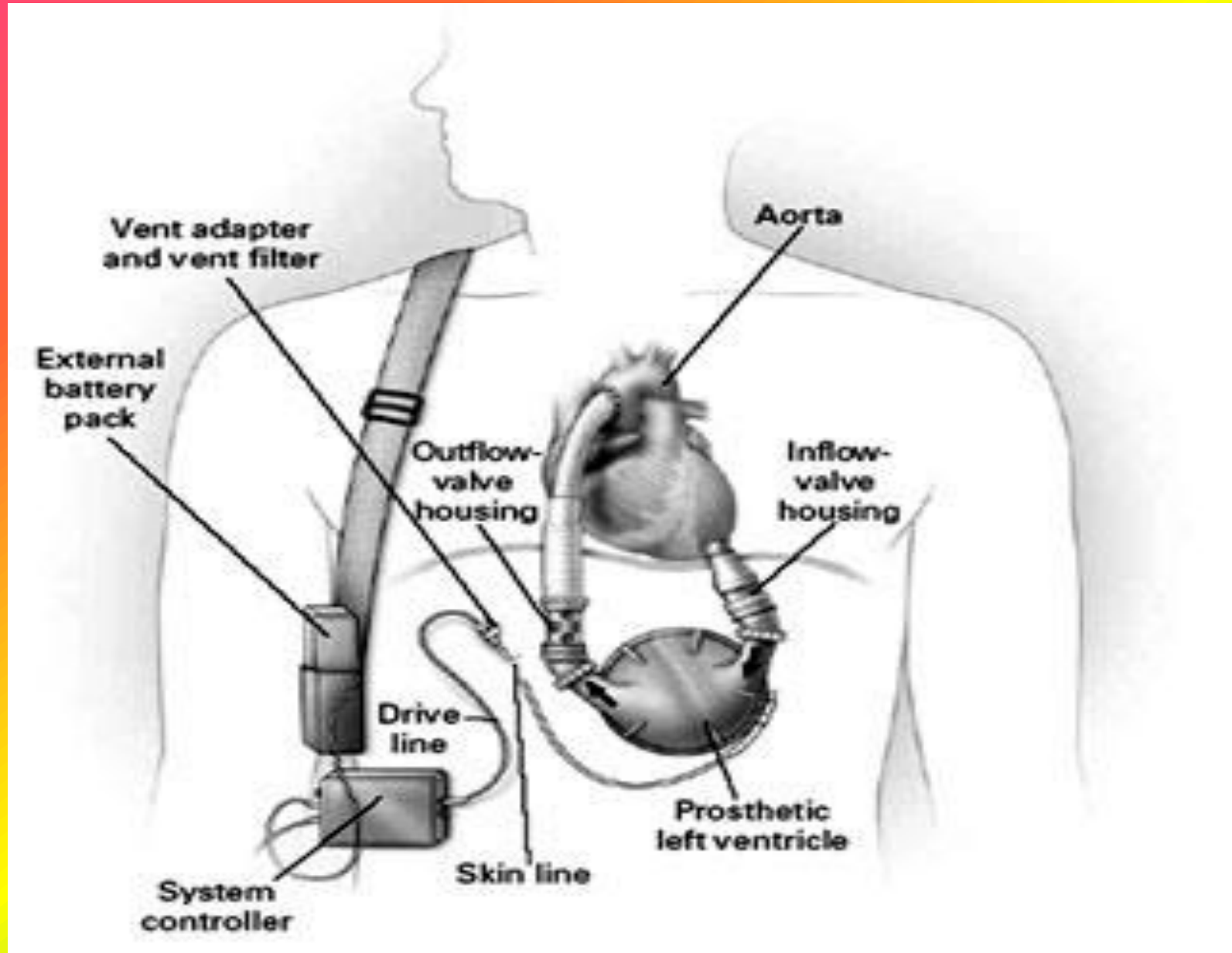
Sonda VD

## Biventricular

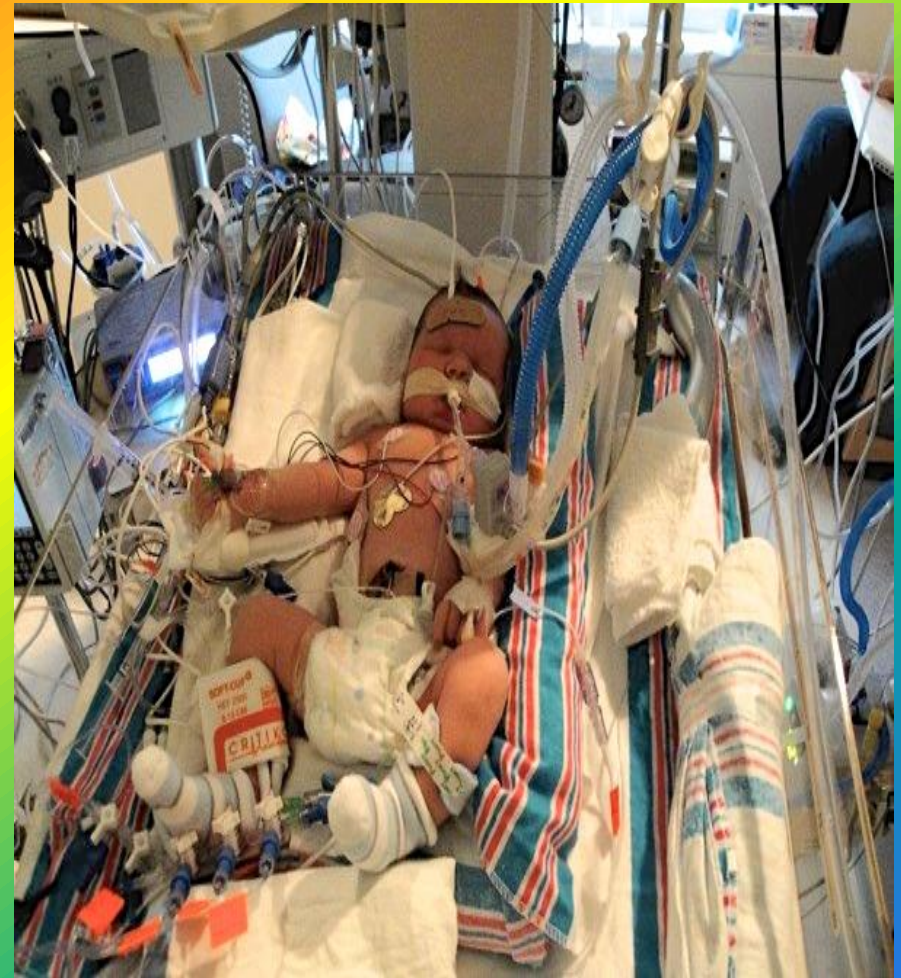
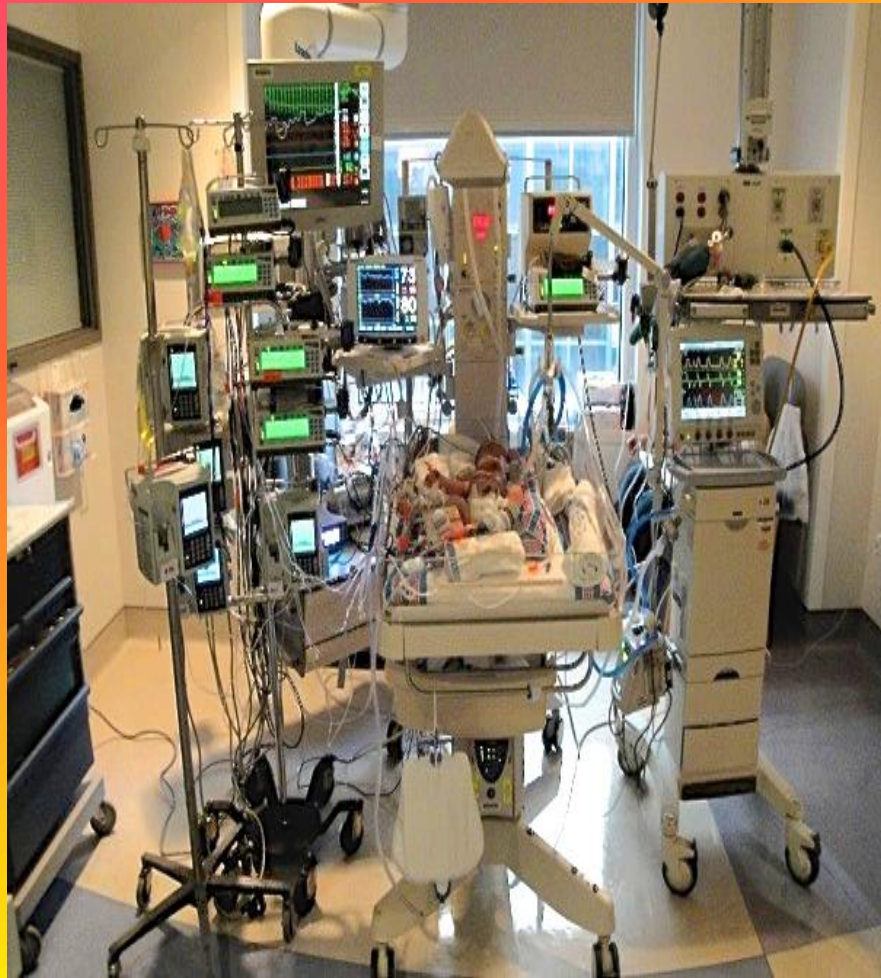
Sonda VS

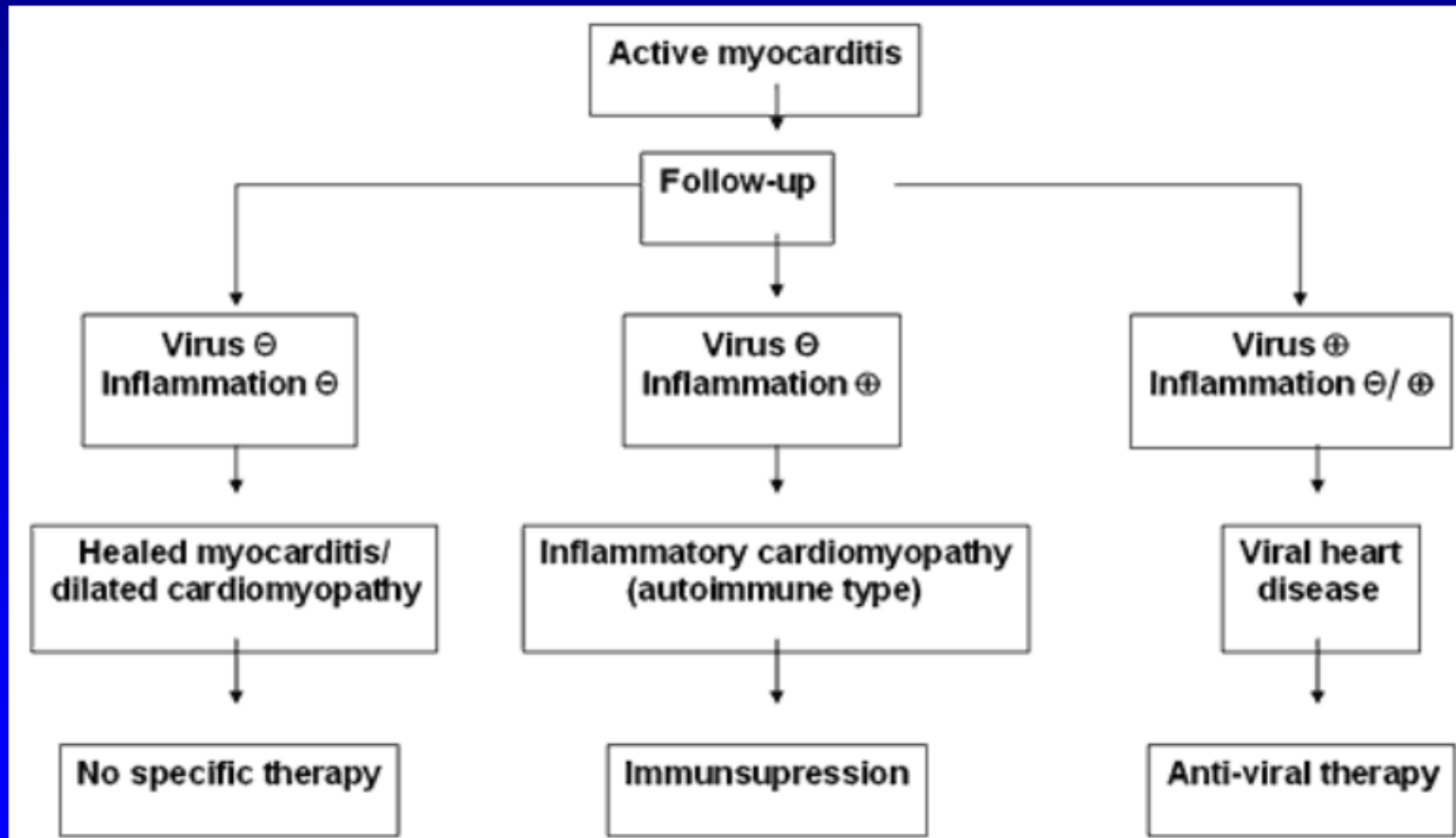
# Dispozitiv de asistare a ventriculului stîng



# ECMO



# MYOCARDITIS ALGORITHM



# Complicații

- Moartea subită**
- IC cu debut acut**
- Aritmii**
- Evoluție în CMPD**

# Prognostic

- Factori care influenteaza nefavorabil:
  - \* varste extreme
  - \* anomalii ECG
  - \* sincopa
- Factori favorabili:
  - \* functie VS pastrata
  - \* istoric recent
  - \* prezentare fulminanta la debut

