Cardiomiopatiile

Conferențiar universitar,
doctor în medicină,
Alexandra Grejdieru

Cardiomiopatiile reprezintă

o patologie acută, subacută sau cronică a miocardului de etiologie necunoscută sau neindentificată cu atingeri ale endocardului şi pericardului care nu se asociază cu ateroscleroza

Cardiomiopatiile

Definite ca grup heterogen de patologii a miocardului, asociate cu disfuncție mecanică și/sau electrică, care, de obicei, se exprimă prin hipertrofie sau dilatare ventriculară și sunt provocate de o varietate de cauze, deseori genetice care nu se asociază cu ateroscleroza.

Circulation 2006; 113:1807-1816

Clasificarea CMP OMS, 1984

- **Cardiomiopatia Dilatativă**
- **Cardiomiopatia Hipertrofică**
- **Cardiomiopatia Restrictivă**

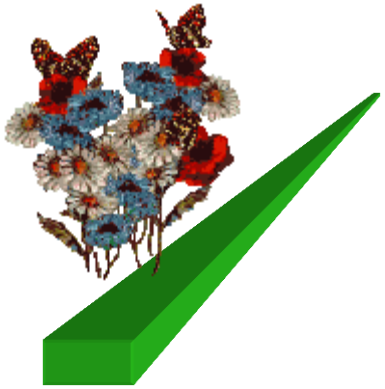

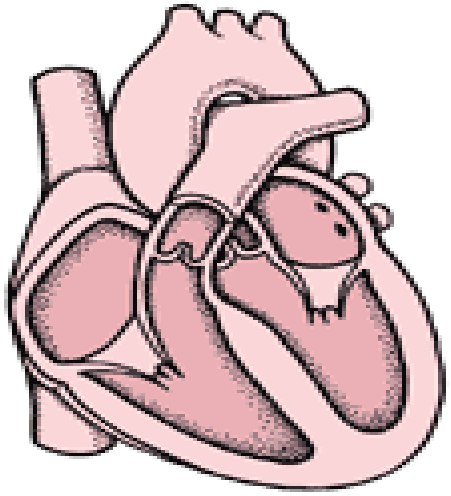

Cord normal

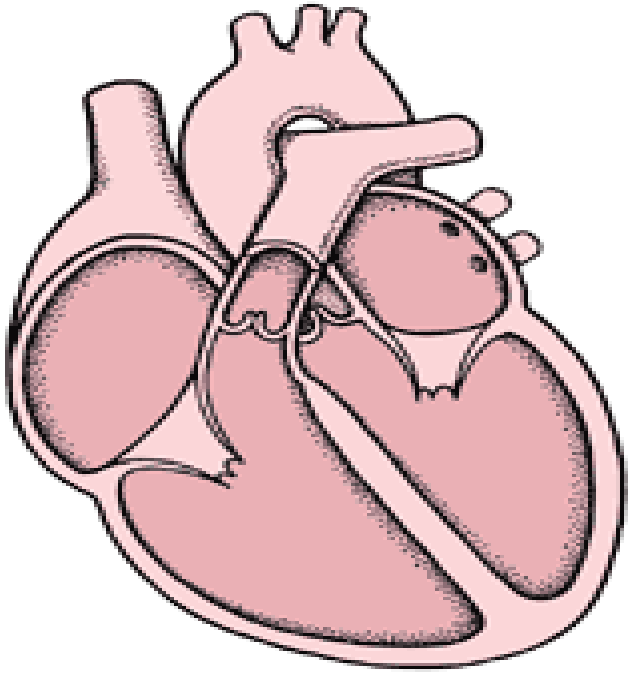

CMP dilatativă

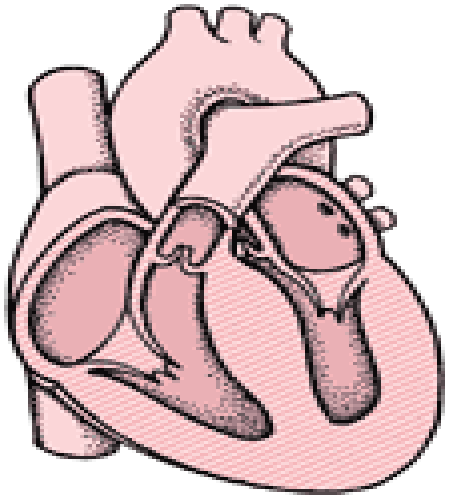

CMP hipertrofică

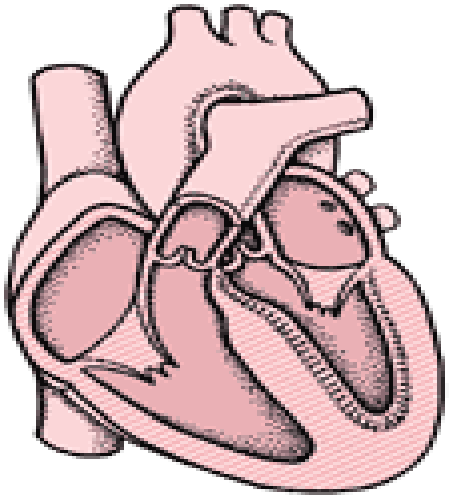

CMP restrictivă

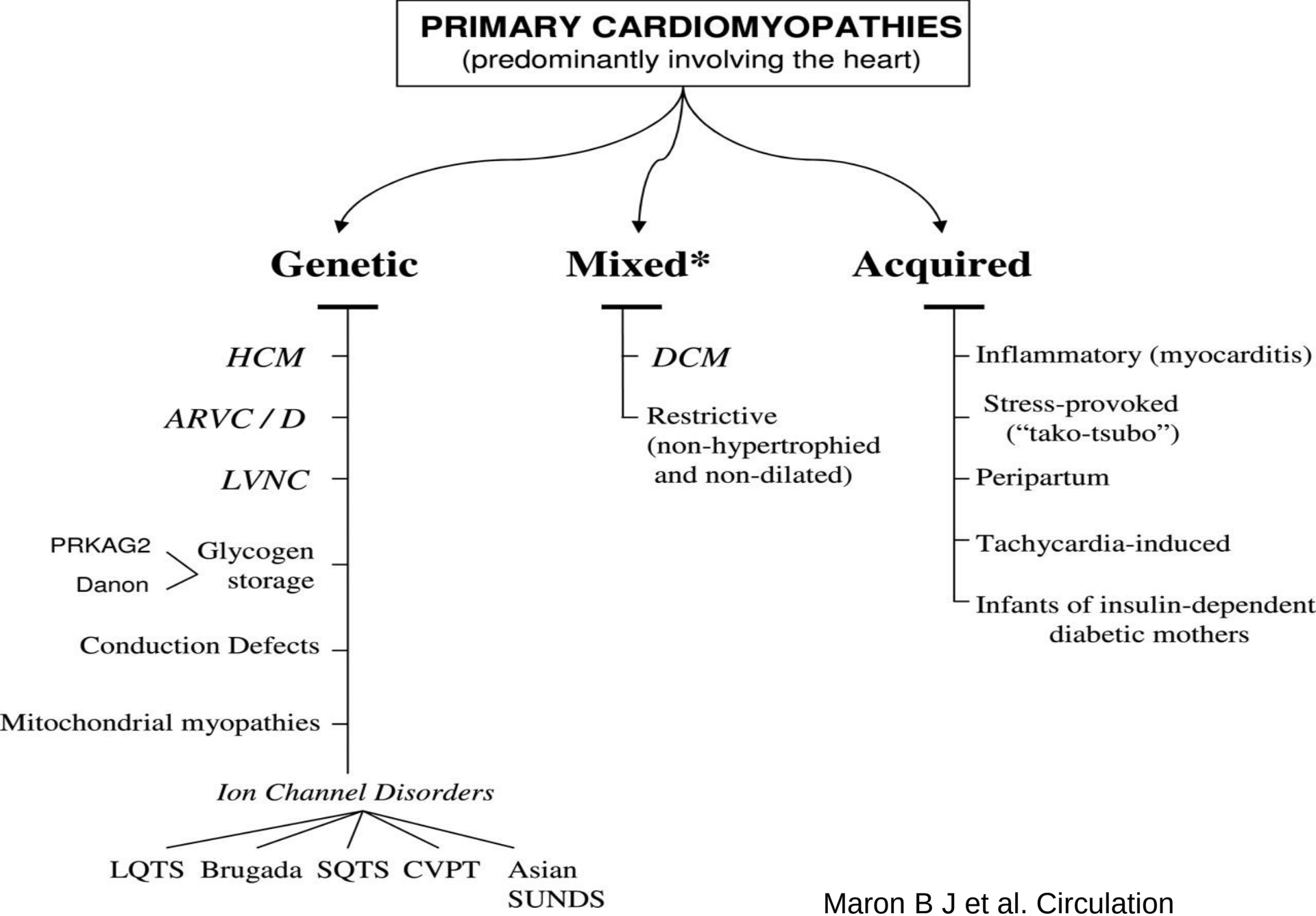

Maron B J et al. Circulation 2006;113:1807-1816

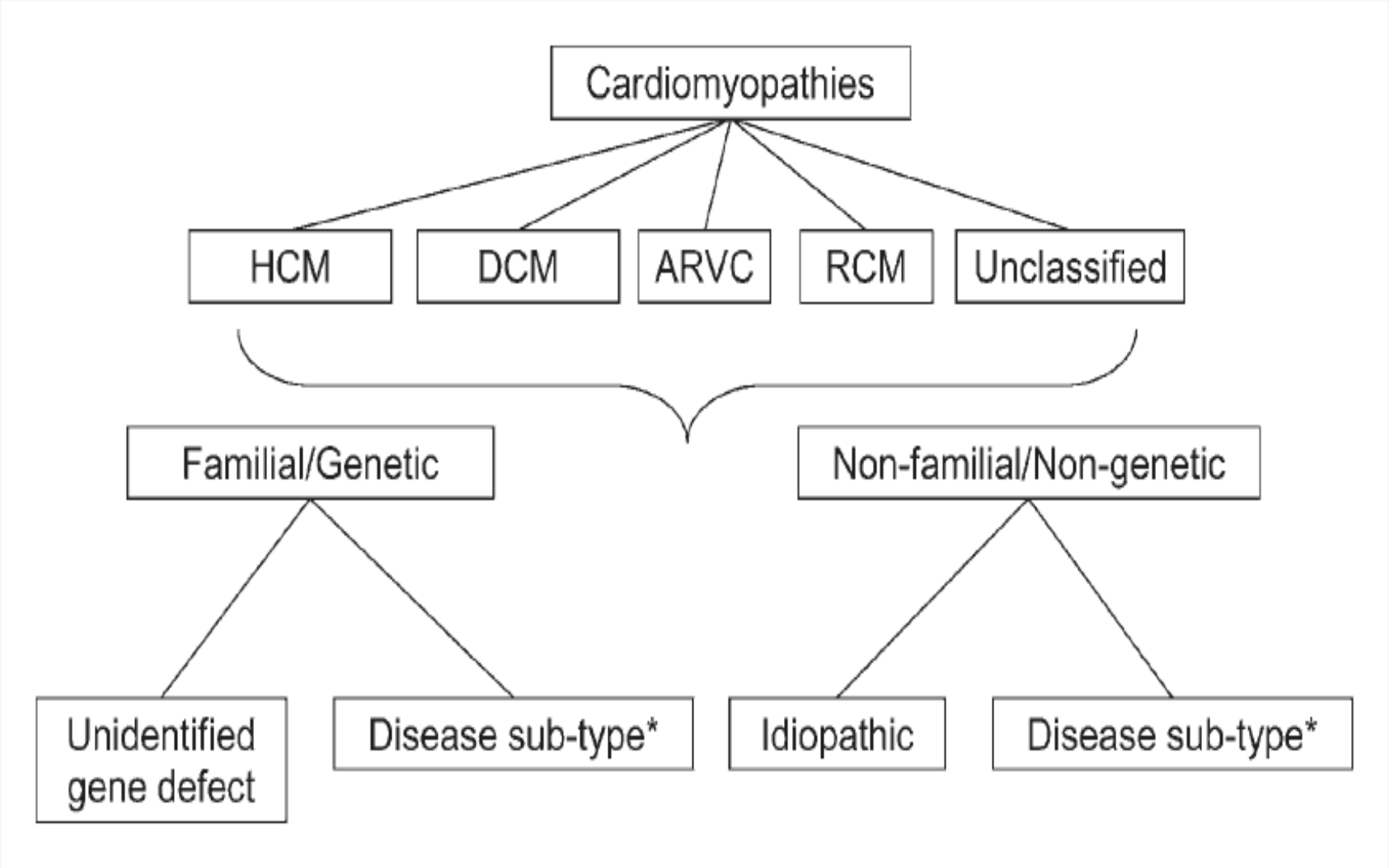

Elliott P et al. Eur Heart J 2008;29:270-276

Factorii declanşatori ai CMP

1. Infecţie
2. Gripă
3. Alcool
4. Efort fizic
5. Stress
6. Fumat
7. Factori ereditari



Clasificare

Miocardiale

- **Noninfiltrative**
  - **Idiopatică**
  - **Familială**
  - **Hipertrofică**
  - **Sclerodermie**
  - **Diabetică**
- **Infiltrative**
  - **Amiloidoza**
  - **Sarcoidoza**
  - **Boala Gaucher**
  - **Boala Hurler**
  - **Infiltrare adipoasă**
- **Depozitare**
  - **Hemocromatoză**
  - **Boala Fabry**
  - **Glicogen**

Endomiocardiale

- **Fibroza endomiocardială**
- **Hipereosinofilie**
- **Afectarea carcinoidă**
- **Metastatică**
- **Postradioterapie**
- **Anthracyclina**
- **Medicamente care precipită fibroza endocardului (serotonina)**

Cardiomiopatiile - Morfologie

	Dilatativă	**Hipertrofică**	**Restrictivă**
Ventriculi	+++	-	-
Pereții miocardului	+	+++	±
Atriile	+	+	++
Dilatarea VCS/VCI	+	-	+++
Efuzie pericardică	(+)	-	+
Efuzie pleurală	+	-	+

Cardiomiopatiile – evaluare funcțională

	Dilatativă	**Hipertrofică**	**Restrictivă**
Disfuncție sistolică			
Globală	+++	+	(+)
Regională	+	+++	(+)
Disfuncție diastolică	+	++	+++
Regurgitație mitrală	++	++	+
Reguritație tricuspidă	+	-	+

Cardiomiopatia Dilatativă

este o atingere gravă a miocardului, caracterizată prin:

- **dilatarea cavităţilor inimii**
- **diminuarea contractibilităţii (micşorarea fracţiei de ejecţie)**
- **instalarea insuficienţei cardiace**
- **apariţia tulburărilor de ritm**
- **declanşarea tromboembolilor**

cu pronostic rezervat

Cardiomiopatie dilatativă

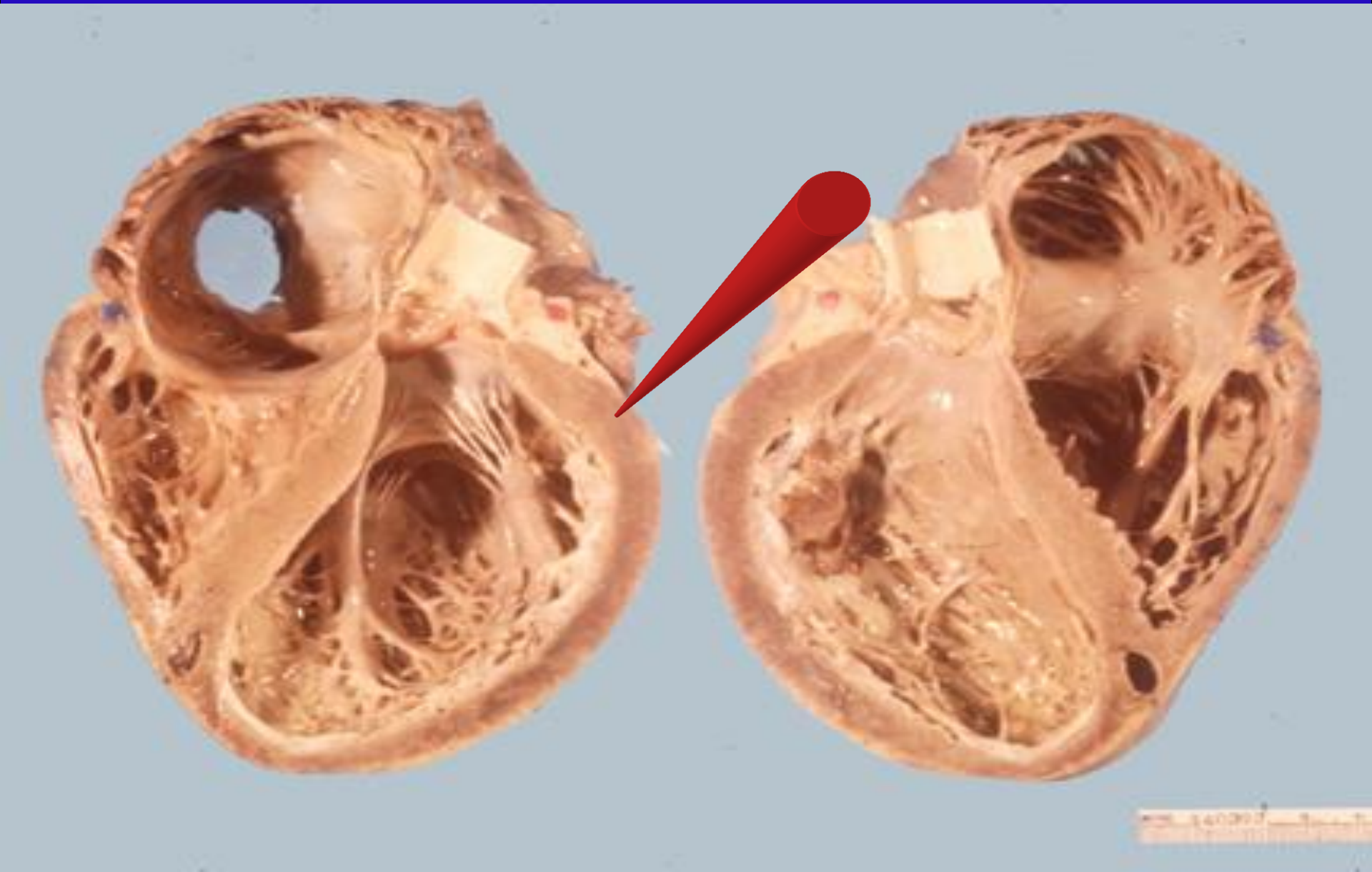

Etiologia

- genetică - CMP autosomal dominantă

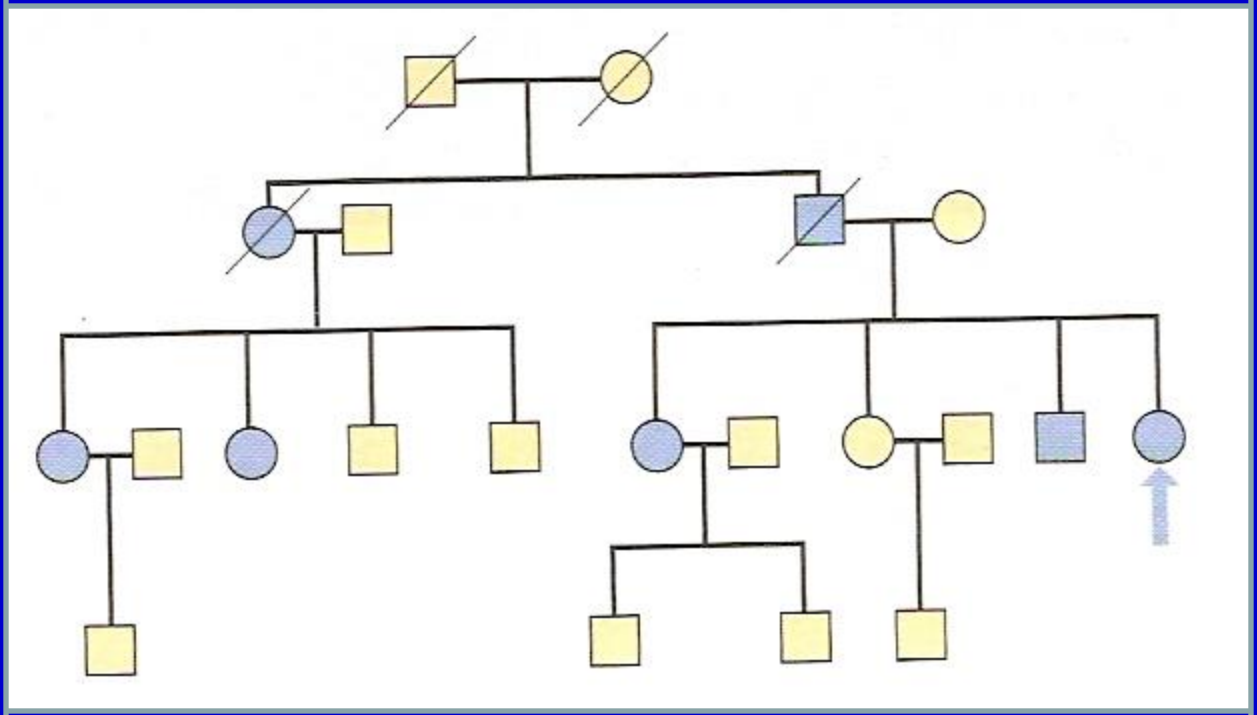

Etiologia

- **inflamatorie:** postinfecţioasă, autoimună cauzată de maladii sistemice (LES, SDS)
- **metabolică:** maladii cu exces de glucogen
- **nutriţională:** deficit de Vit B_1, selenium
- **endocrină:** acromegalie, tireotoxicoză, mexidem, diabet zaharat
- **infiltrativă:** hemocromatoză ereditară
- **neuromusculară:** distrofie musculară, miopatie motocondrială
- **toxică:** alcool, cobalt, cocaină, ciclofosfamida
- **hematologică:** purpură trombocotopenică

Cardiomiopatia dilatativă

Cauze cunoscute a CMD

- ✓ Toxică (alcool, doxorubicin)
- ✓ Abnormalități metabolice
- ✓ Inflamatorii sau infecțioase
- ✓ Neuromusculare / familiare

Conceptul modern al patogeniei CMP

- Se explică prin etiologia virală, virusul dispare după ce declanşează macanismul autoimun
- Virusemia poate apărea într-un organism pe fond de deficit autoimun
- Se depistează patologia arterelor de calibru mic ale inimii, ulterior cu depopularea lor, drept sechele ale infecţiei virale

Patogenia

- La pacienţii cu CMP se detectează anticorpi antimiocardiali, titrul cărora corelează cu gravitatea şi durata maladiei
- S-a dovedit tulburarea funcţiei T-supresorilor
- În bioptat nu se depistează semne caracteristice miocarditei

Patogenia

- Are loc sinteza anticorpilor anti T - limfocite.
- Anticorpii inactivează receptorii T - celulelor, tulburând rolul de reglare şi modulare a lor, ceea ce conduce la activarea B - celulelor cu hiperproducerea autoanticorpilor

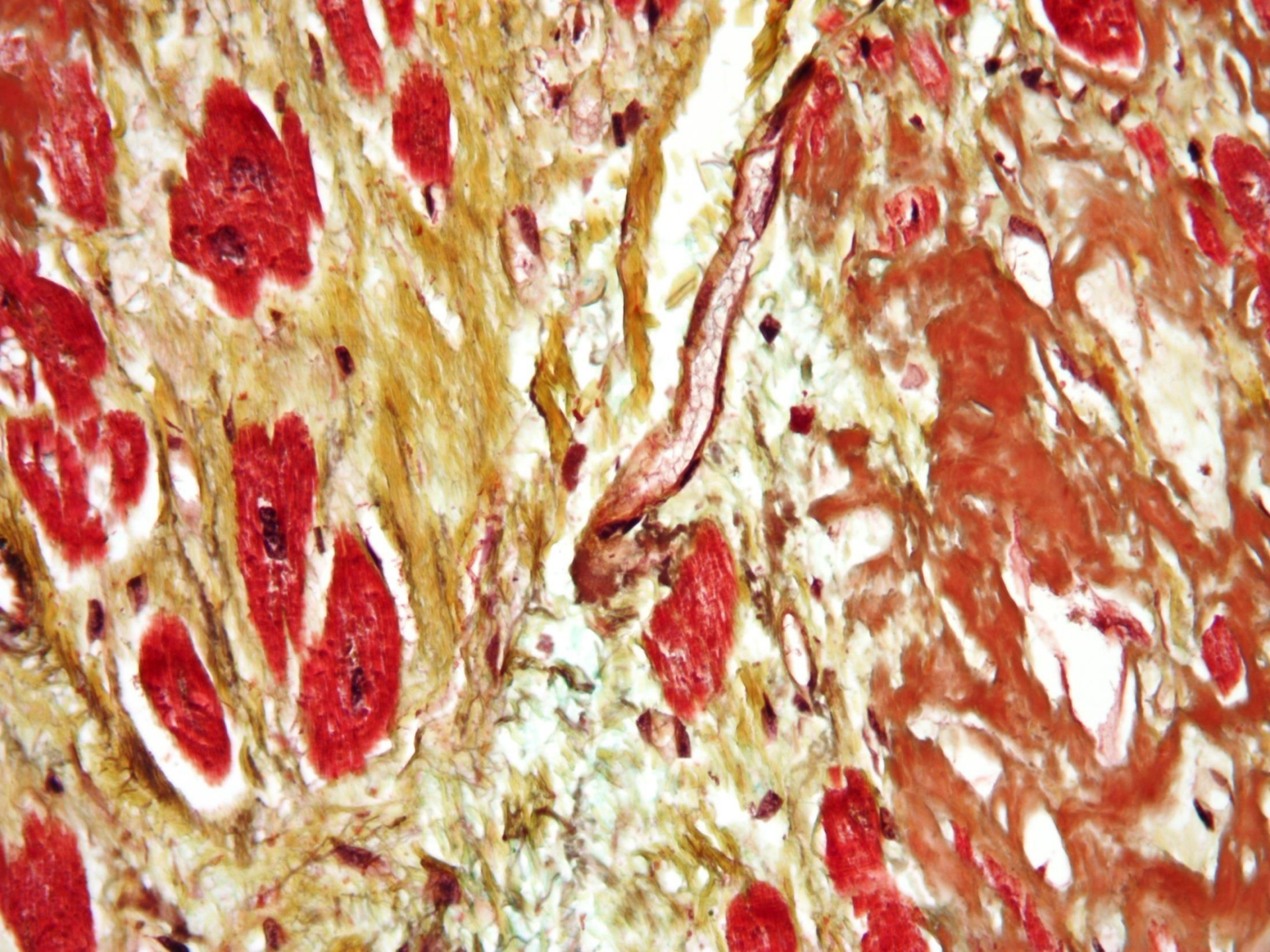

Cardiomiopatia dilatativă - patologie

- Dilatarea VS sau biventriculară
- Grosimea miocardului: normală / crescută
- Raportul grosimea miocardului / diametrul VS este scăzut
- ± Trombi murali
- ± Dilatare atrială
- Disfuncție sistolică și diastolică
- Regurgitație atrioventriculară

Tabloul clinic CMPD



Dispnee

Fatigabilitate

Palpitaţii

Cardialgii

Astm cardiac

Ortopnoe

Tuse

Hemoptizie

Obiectiv

Acrocanoză

Cianoză difuză

Turgescenţa venelor

Cardiomegalie

Puls venos pozitiv

Suflu sistolic

Hidrotorax

Edeme

Hepatomegalie

Studiul ECG relevă

- Hipertrofia VS, uneori VD
- Suprasolicitarea Vs
- Tulburări de ritm:
  - Ritm sinuzal
  - Fibrilaţie atrială
  - Bradicardie
  - Tahicardie
  - Extrasistolii



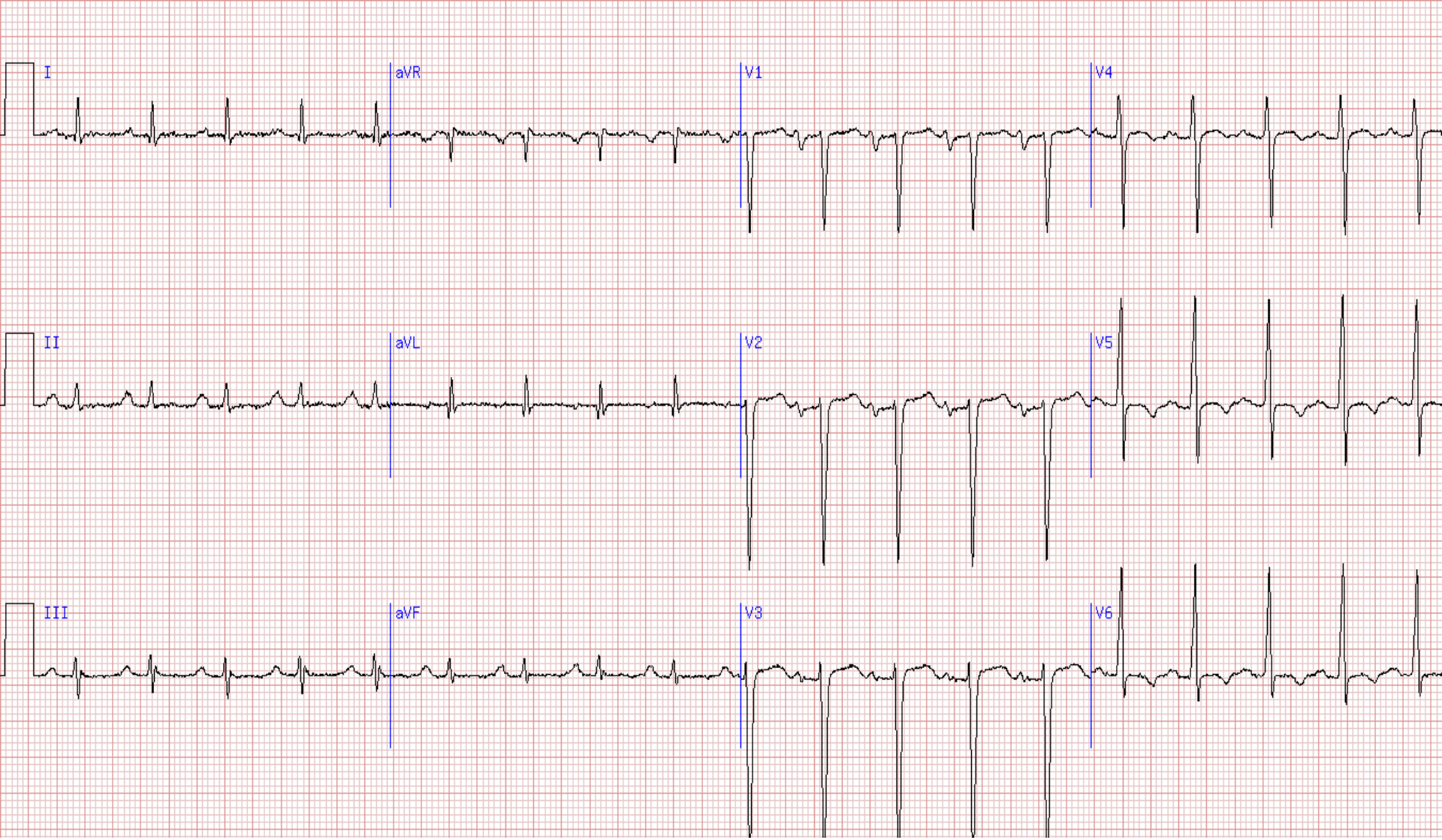

ECG CMP dilatativă

Semne radiologice

- Cardiomegalie
- Lipsa taliei inimii
- Majorarea camerilor cordului
- Proieminarea arcului VS
- Rotungirea apexului
- Stază venoasă în plămâni
- Lipsa aortosclerozei
- Diminuarea undelor chimografice

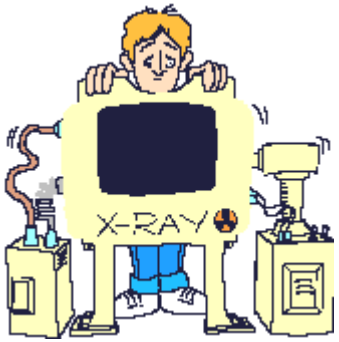

Ecocardiografie

- Dilatarea cavităţilor cardiace
- Diminuarea fracţiei de ejecţie
- Depistarea trombilor intracardiaci sau parietali
- Hipochinezia difuză a VS
- Segmente hipochinetice hiperchinetice şi achinetice
- Efuzie pericardială
- Aparatul valvular intact

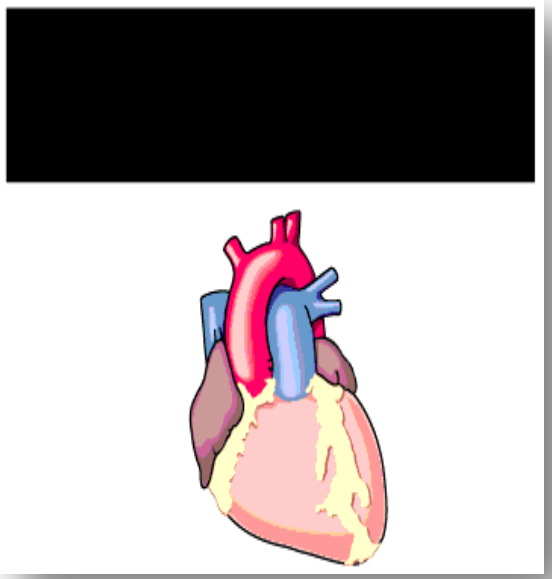

(a)

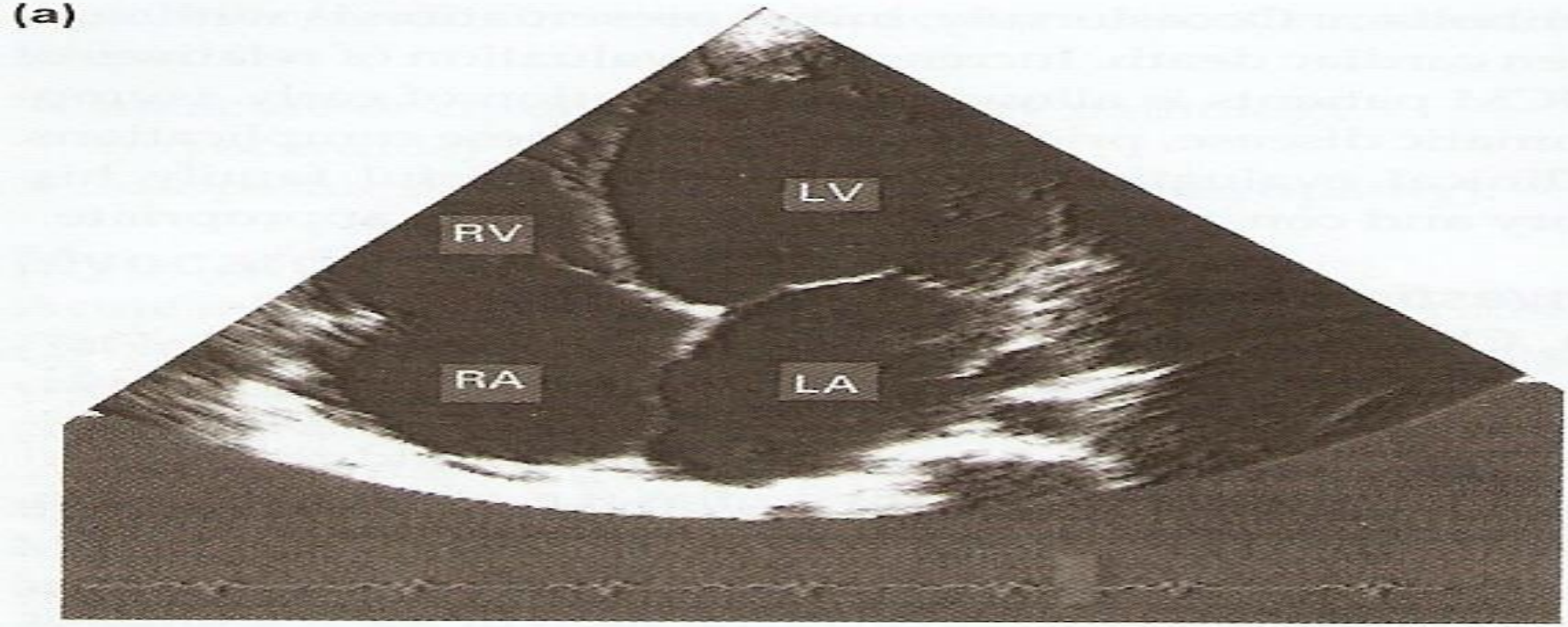

(b)

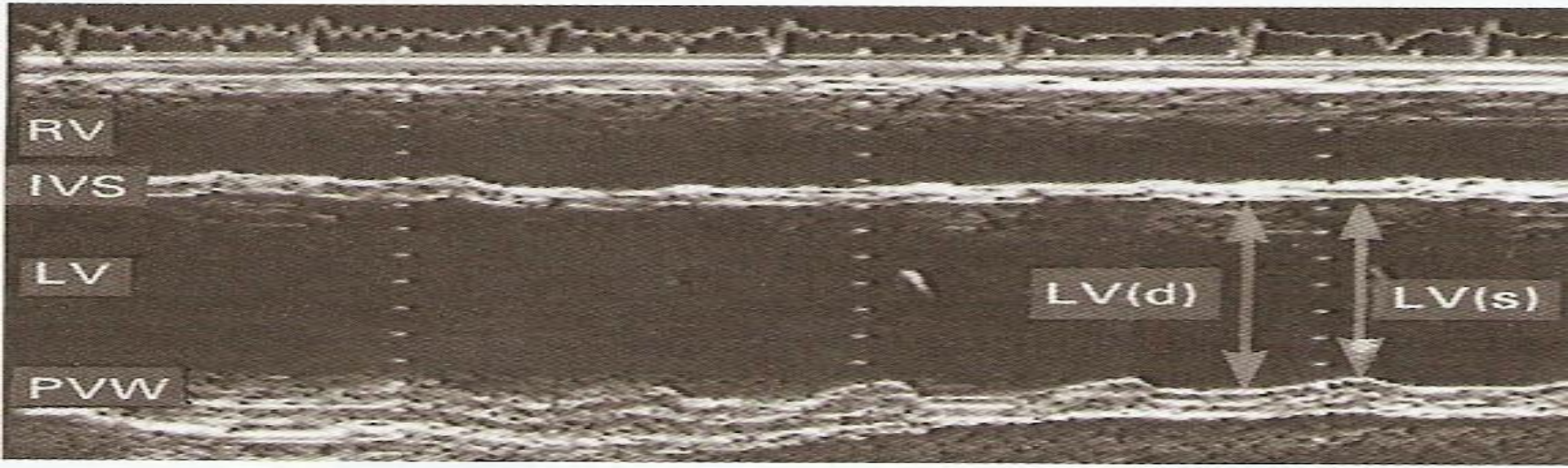

Alte cercetări

- ✓ testele de laborator nu relevă semne ale inflamaţiei
- ✓ tomografia computerizată
- ✓ examinare cu radionuclizi
- ✓ rezonanţa magnetică
- ✓ biopsia miocardului

Cardiomiopatia dilatativă - morfologie

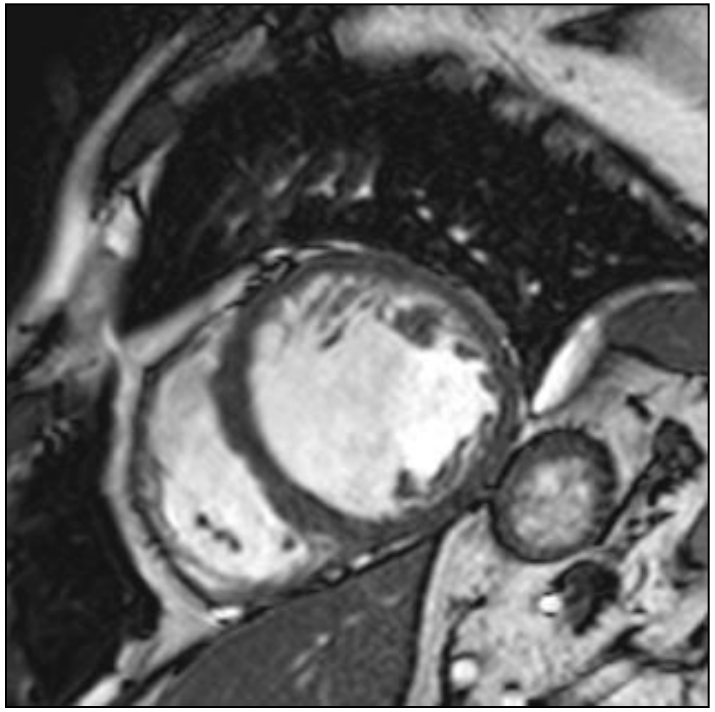

Funcție

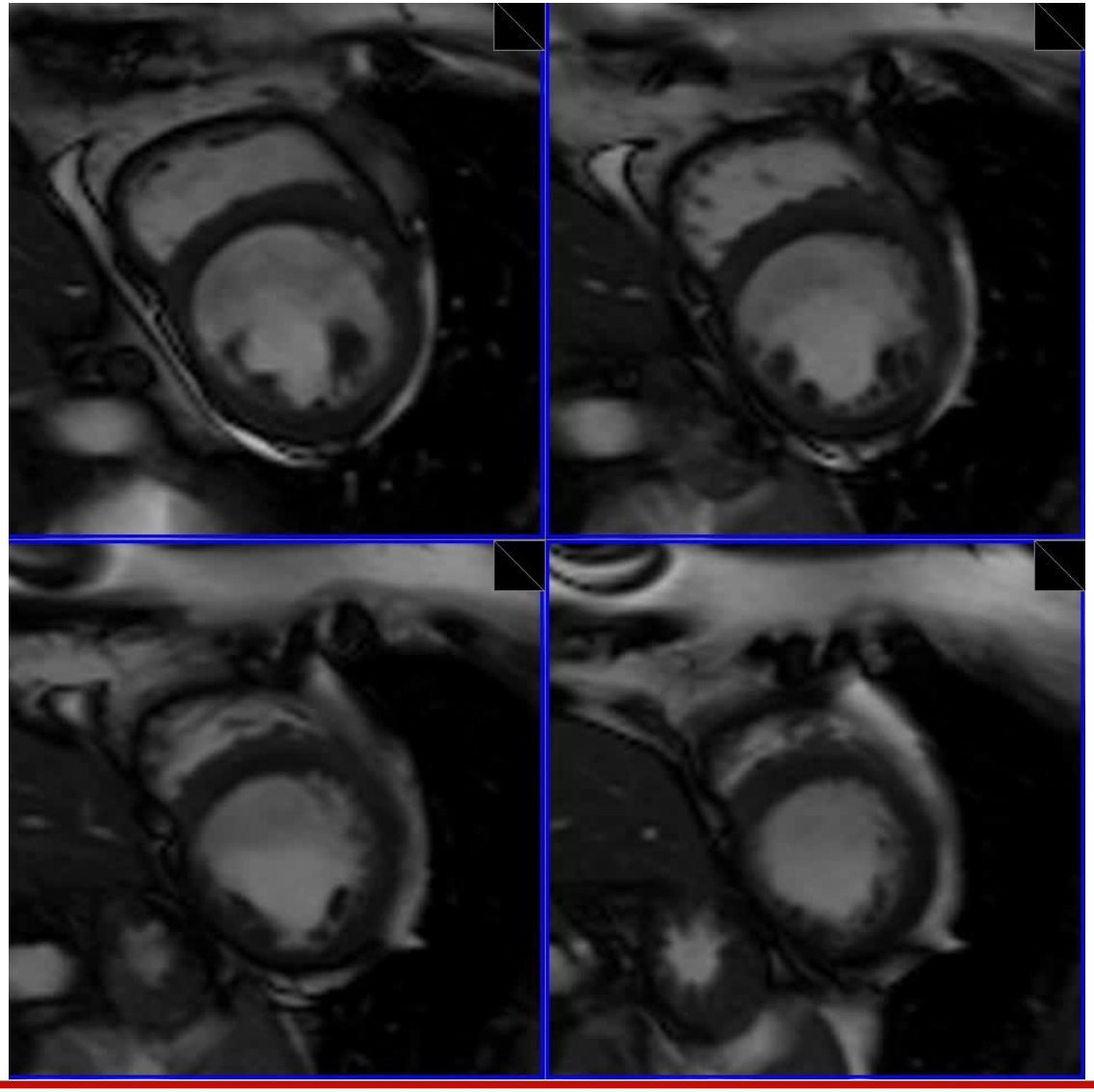

Caracteristica tisulară

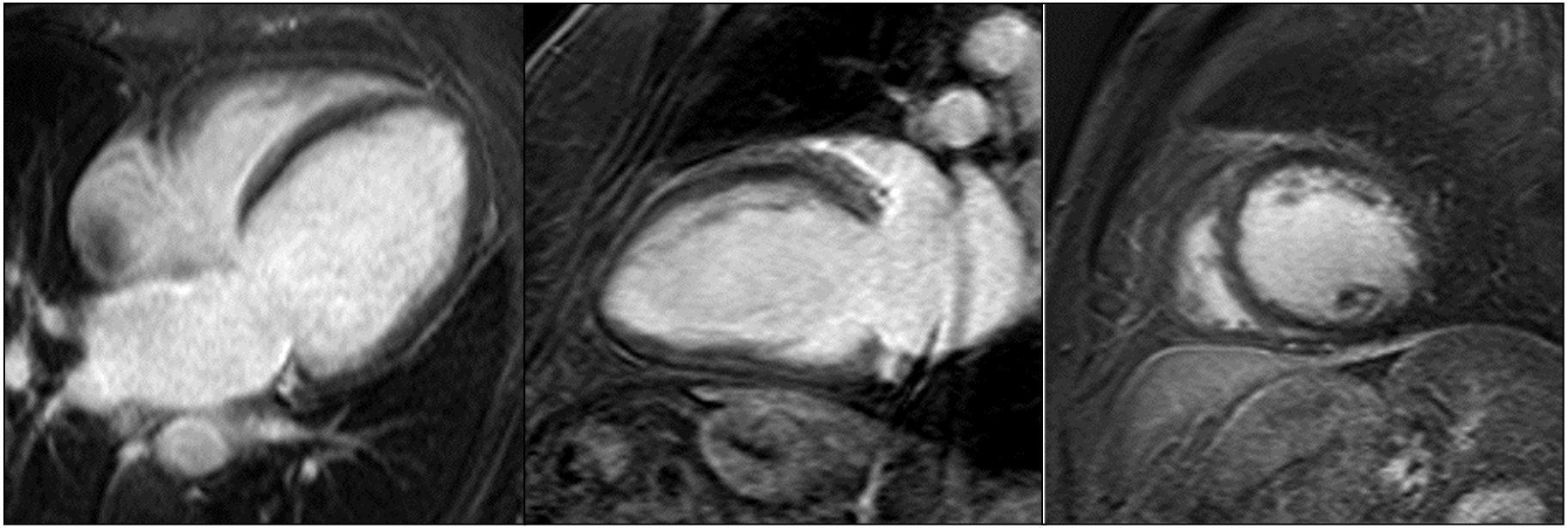

Contrastare intramurală - sechele a unei miocardite suportate

Rolul RMN

- Evaluarea cu acurateț e a funcției VS / dinamica
- Diagnosticul diferențial între cardiomiopatia dilatativă idiopatică și ischemică
  - ✓ Paternul de leziune fibrotică
  - ✓ Stres RMN cu dobutamină
- Detectarea patologiei asociate
  - ✓ Trombi murali (apexul VS/ apendajul AS)
  - ✓ Regurgitația mitrală

Diagnosticul pozitiv al CMPD

fiind unul de excludere, bazat pe stabilirea dilatării cardiace în prezenţa funcţiei sistolice ventriculare diminuate după eliminarea tuturor cauzelor ce conduc la dilatarea cardiacă însoţită de insuficienţa contractilă, în lipsa indicilori inflamatori pozitivi

Evoluţia CMPD

este progresivă spre insuficienţă cardiacă congestivă



Complicaţiile CMPD

- Emboliile sistemice sau pulmonare - 10%
- Aritmiile, adesea asimptomatice - 45%
- Moartea subită - 12%

Supraveţuirea pacienţilor de la instalarea IC este de la 1- 6 luni până la 6 - 10 ani

Indicatorii pronosticului nefavorabil

- Gradul disfuncţiei VS FE <30 %
- Gradul cardiomegaliei
- Hipochinezie globală
- IC IV NYHA
- Vârsta tânără
- Sincope
- Bloc AV II
- Hiponatriemie
- Aritmii ventriculare

Opţiuni terapeutice CMPD

- Inhibitorii enzimei de conversie
- beta-blocanţi
- Nitraţi
- Diuretice
- Antiagreganţi
- Glicozide cardiace
- Imunocorecţie
- Anticoagulanţi
- Tansplant cardiac

Diagnosticul diferențial

- **Miocardita**
- **Cardiopatia ischemică**
- **HTA**
- **Valvulopatiile/Cardiopatiile**
- **Cord pulmonar**
- **Cardiomegalii**

Cardiomiopatia Hipertrofică

Este o afecţiune a miocardului cu etiologie necunoscută, caracterizată prin hipertofie ventriculară marcată, în lipsa stenozei valvulare aortice, coarctaţiei aortei sau hipertensiunii sistemice.

Hipertrofia poate fi distribuită relativ egal la sept şi peretele liber al ventriculului sau poate fi asimetrică, cuprinzând în special septul ventriculară.

Hipertrofia se poate asocia cu obstrucţie sistolică ventriculară

Cardiomiopatia hipertrofică

- Ventricul stîng hipertrofiat și nedilatat în absența patologiei cardiace sau sistemice care provoacă hipertrofie
- Pierderea arhitectonicii miofibrilare și distorsie
- Frecvent pacienți tineri
- Formă obstructivă vs nonobstructivă

Cardiomiopatia hipertrofică

CMH caracterizata prin:

- **HVS asimetrică sau concentrică**
- **Disfunctie VS predominant diastolică**
- **Etiologie: mutații ale genelor care codifica proteinele sarcomerului**
- **Incidenta:**

  0.2% – 0.5% din populația generală

  B > F

  75% din cazuri neobstructivă: HVS

  25% din cazuri obstructiva: HVS + “stenoza aortica subvalvulara”

Maladia se poate întâlni la orice vârstă predominând între 30 - 40 ani.
Cauza principală ce determină hipertrofia miocardului rămâne necunoscută, la 50% cazuri ea poate fi o boală genetică cu transmitere autosomal dominantă.
Excesul de Ca intracelular ai putea avea drept consecinţă hipertrofia miocardică excesivă

Incidența mutațiilor

80% - formă familiară, autosom-dominantă
lanțurile grele ale miozinei cr.14q1
20% - formă sporadică

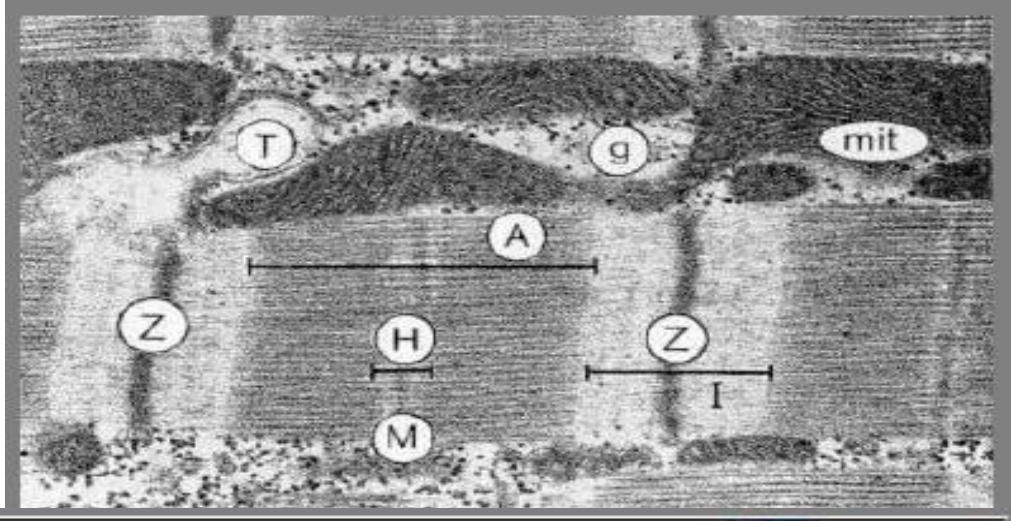

Troponin T (~15%)
Cr.1
α-Tropomyosin (<5%)
Troponin C
Troponin I
Myosin-binding protein C (~15%)
Actin
Myosin light chain (<1%)
β-Myosin heavy chain (~35%)
Cr.14
Myosin rod
Myosin head

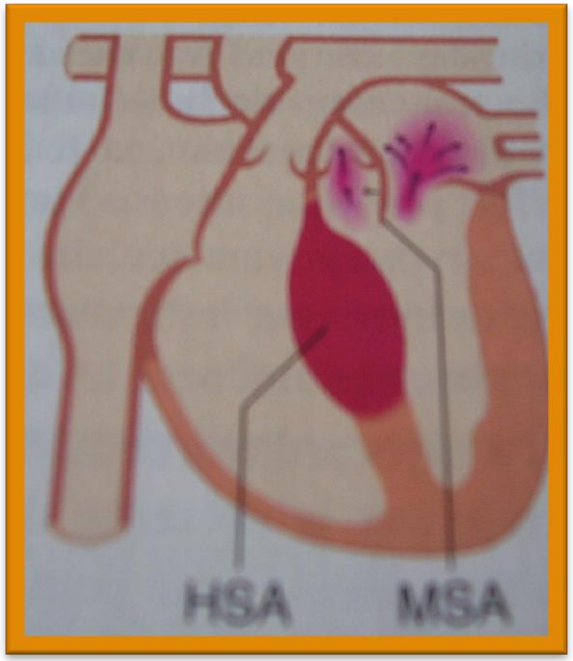

CMH cu obstrucție

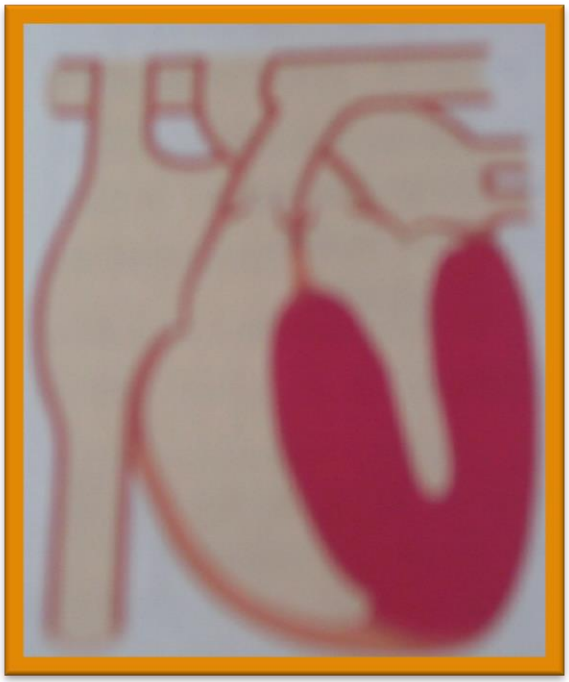

CMH difuză



CMH apicală

Morfologie

Miocitele sunt

- **Hipertrofiate**
- **uneori au forme bizare**
- **aranjamentul este arhaic, dezorganizat**
- **numărul mitocondriilor este majorat**

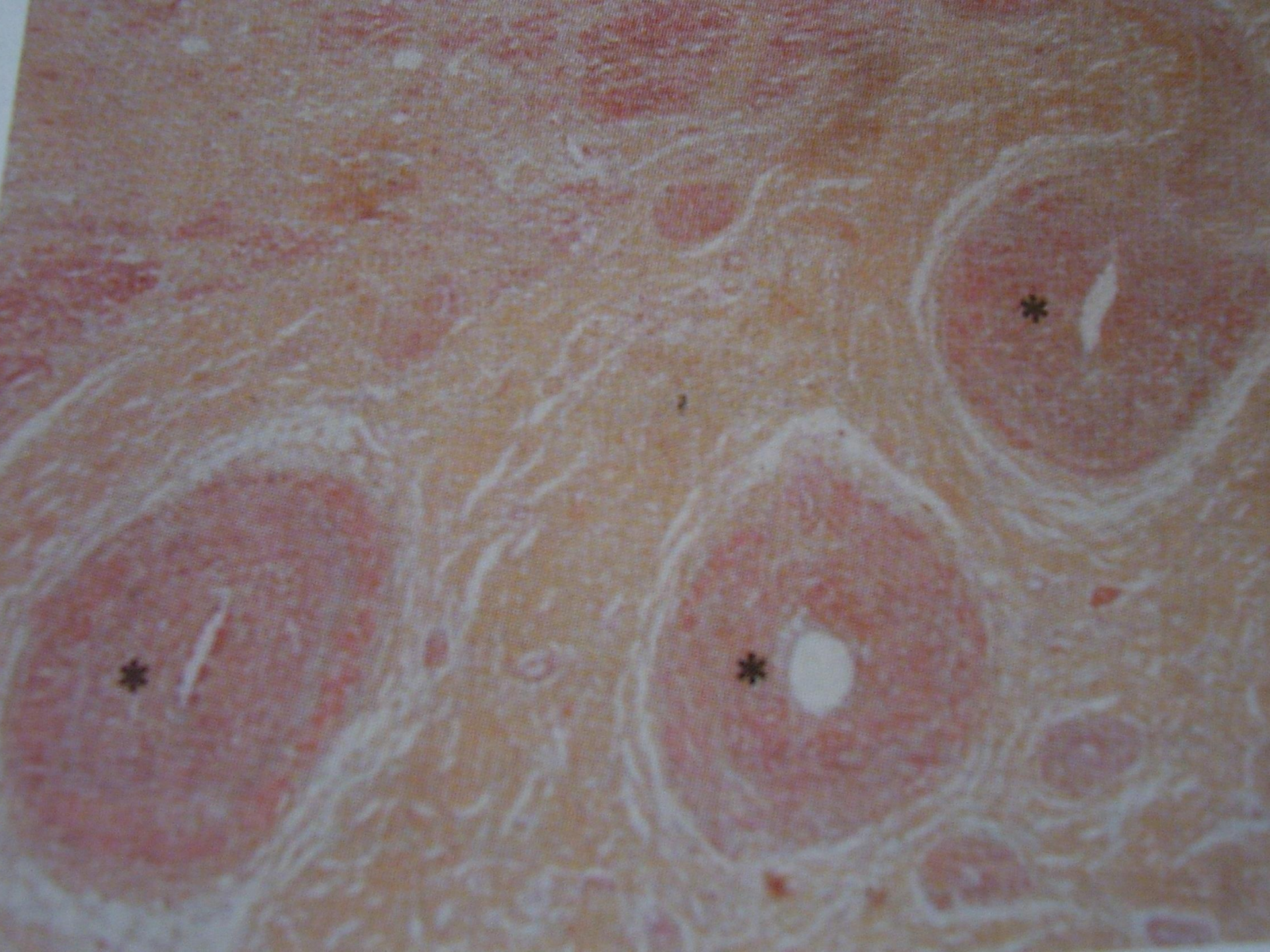

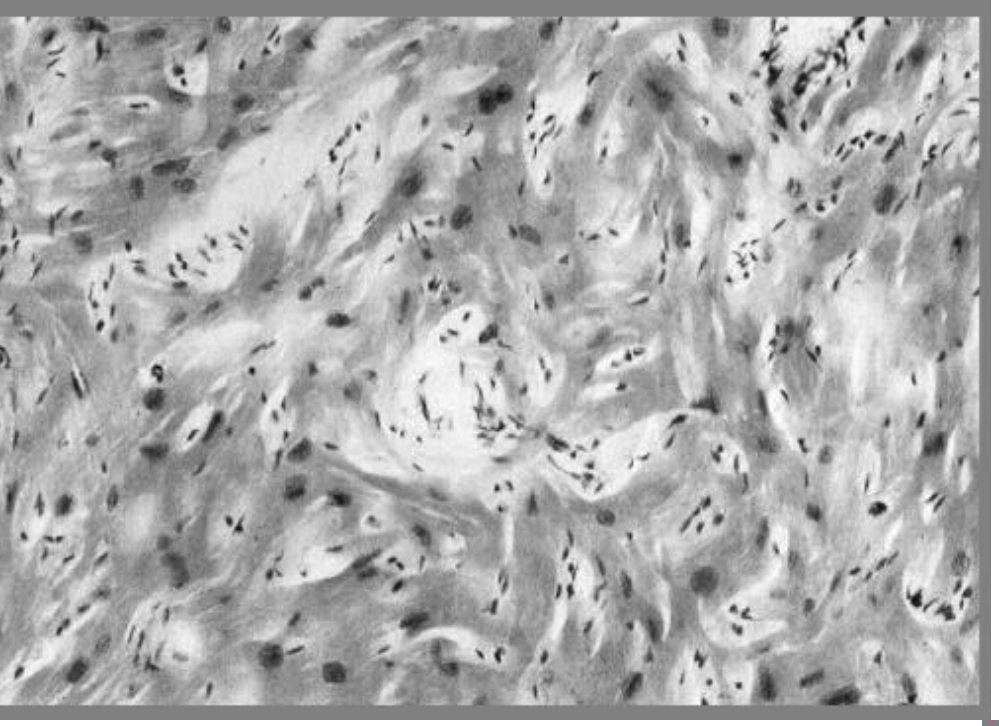

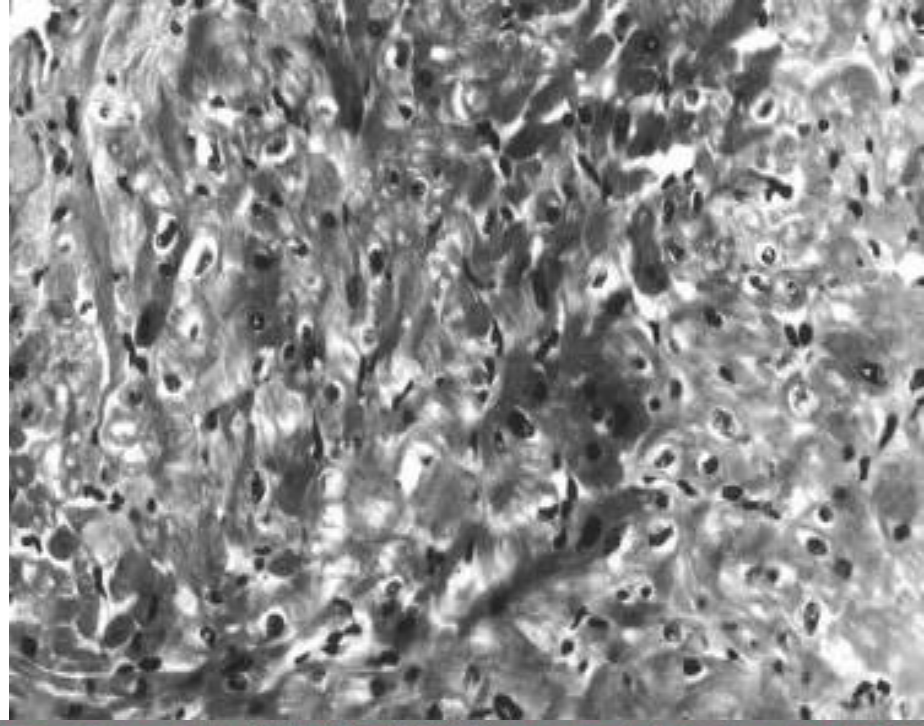

Dezorganizare:

- **cardiomiocitară**
- **miofibrilară**

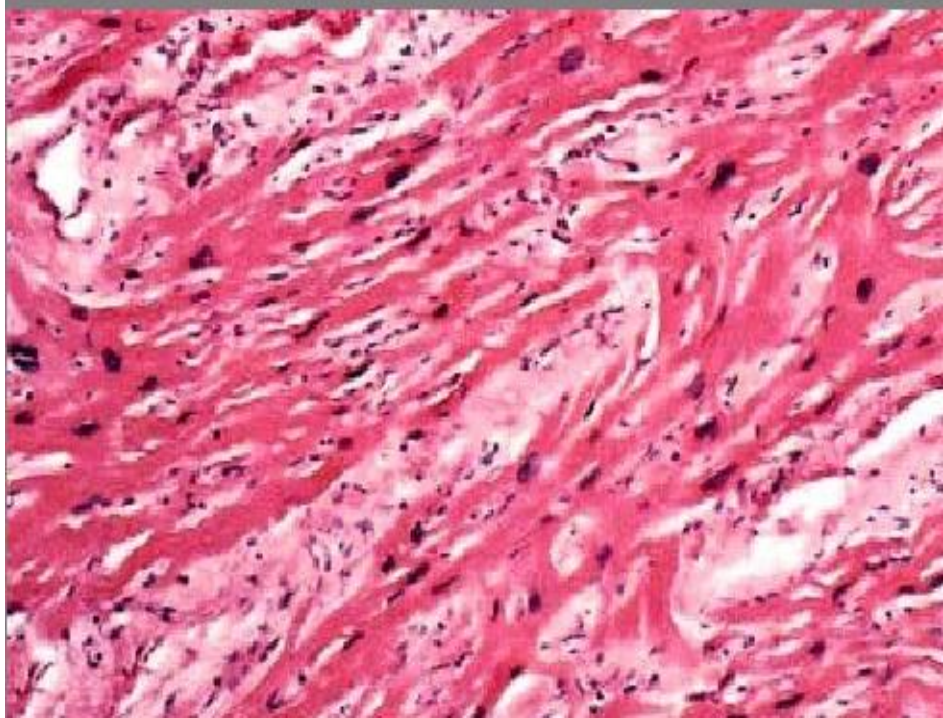

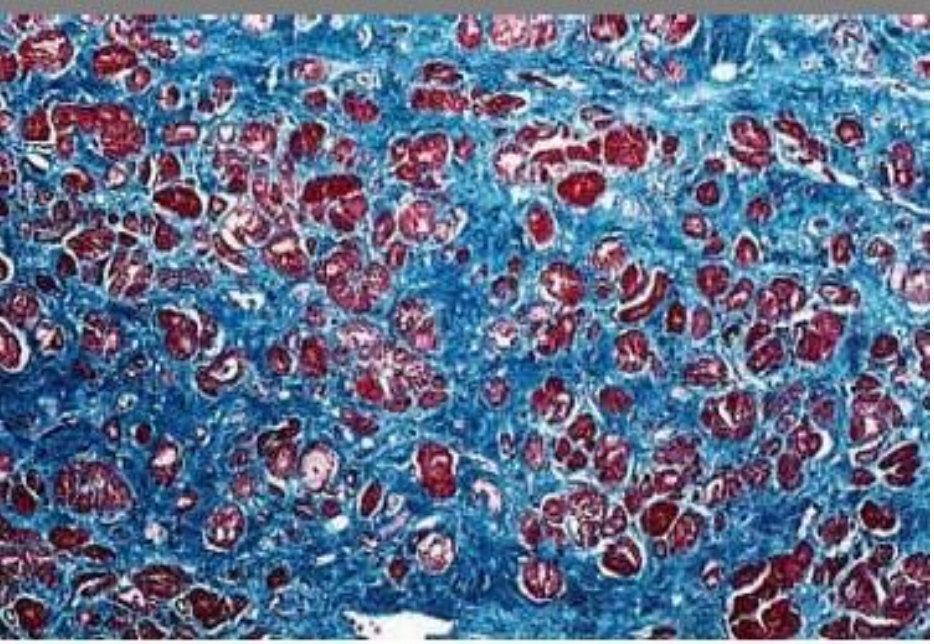

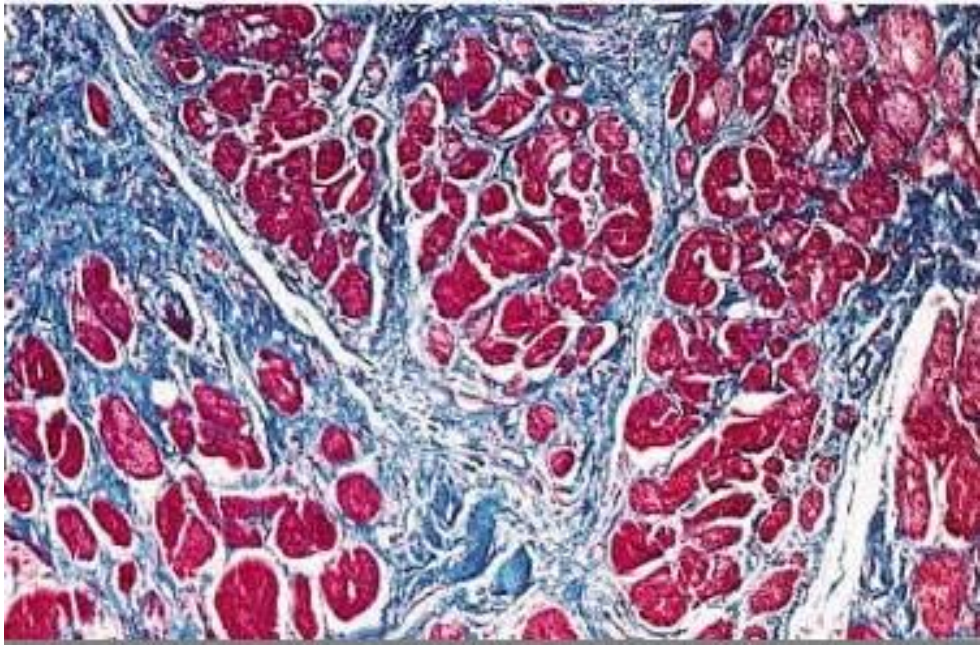

Fibroză interstițială

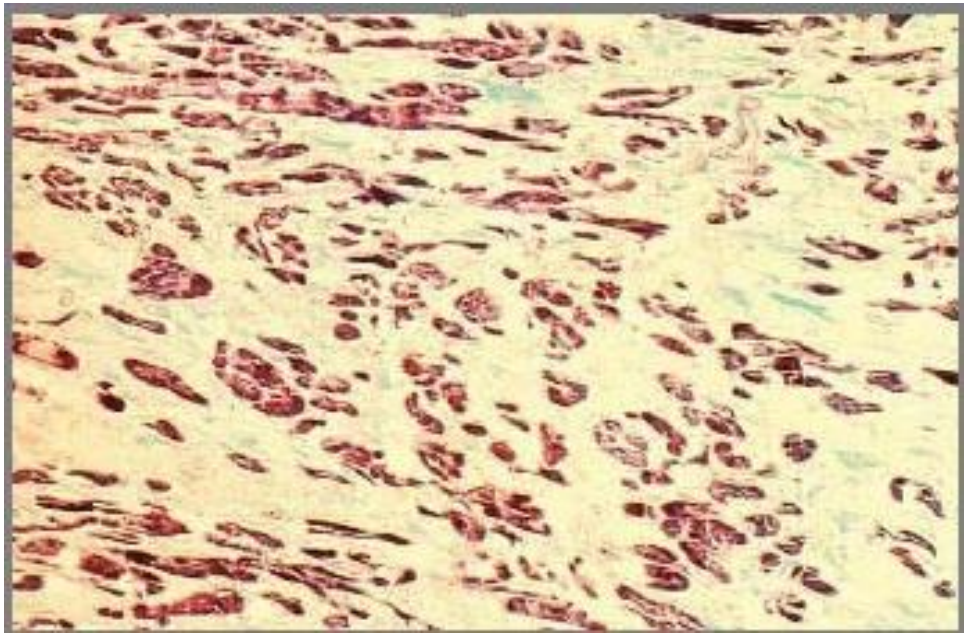

- ✓ Hipertrofia septală asimetrică
  - ➢ Hipertrofia subaortică idiopatică
  - ➢ Subaortică/mediu ventriculară/apicală
  - ➢ Obstrucție tractului de ejecție sau ventriculară
- ✓ Hipertrofie apicală
- ✓ Hipertrofie globală - concentrică
- ✓ ± implicarea VD

Tabloul clinic

- ✓ Obstrucția tractului de ejecție a VS
  - ➢ Sincope
  - ➢ Moarte subită
- ✓ Hipertrofia miocardului
  - ➢ Disfuncție diastolică
  - ➢ Ischemie a miocardului
- ✓ Aritmii ventriculare
  - ➢ Moarte subită



Explorări

ECG relevă:

- **hipertrofia VS**
- **alterarea repolarizării**
- **subdenivelarea ST**
- **Q în V5 - V6**
- **aritmii**
- **tahicardie**

Ecocardiografia

este metoda de elecţie şi relevă:

- **hipertrofia asimetrică a SIV, raportul SIV / PPVS >1.5 cm**
- **regurgitaţia mitrală la Doppler EcoCG**

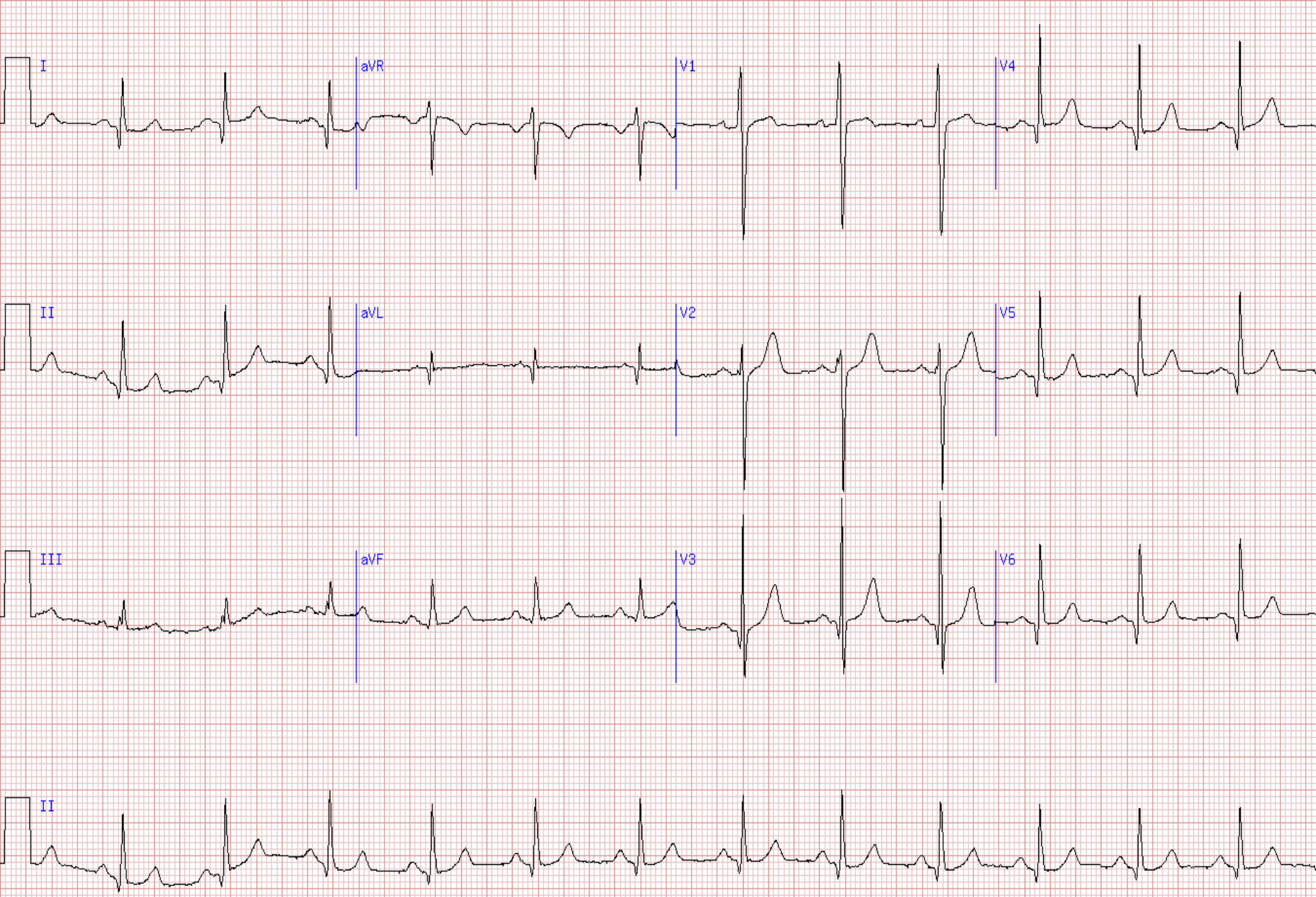

CMPH obstructivă

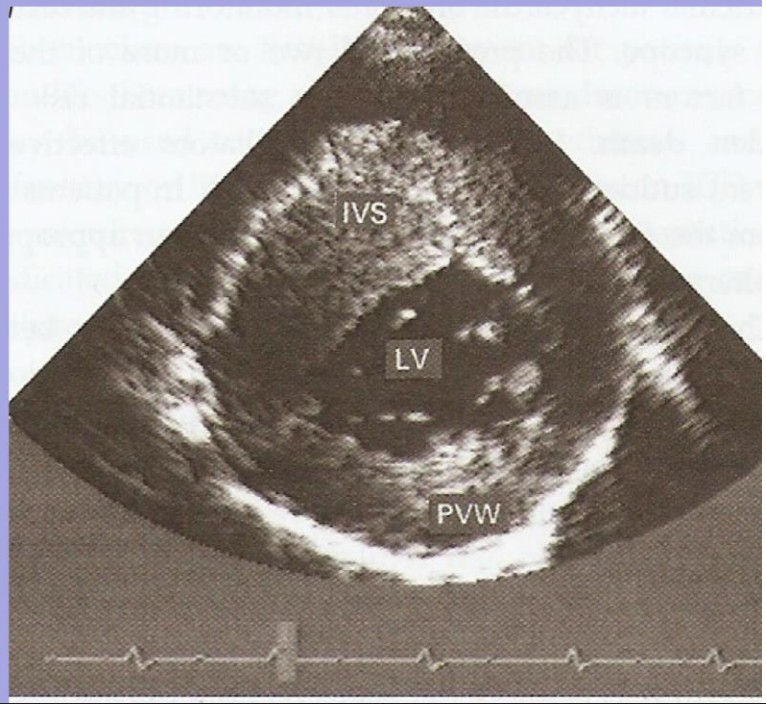
IVS
LV
PVW

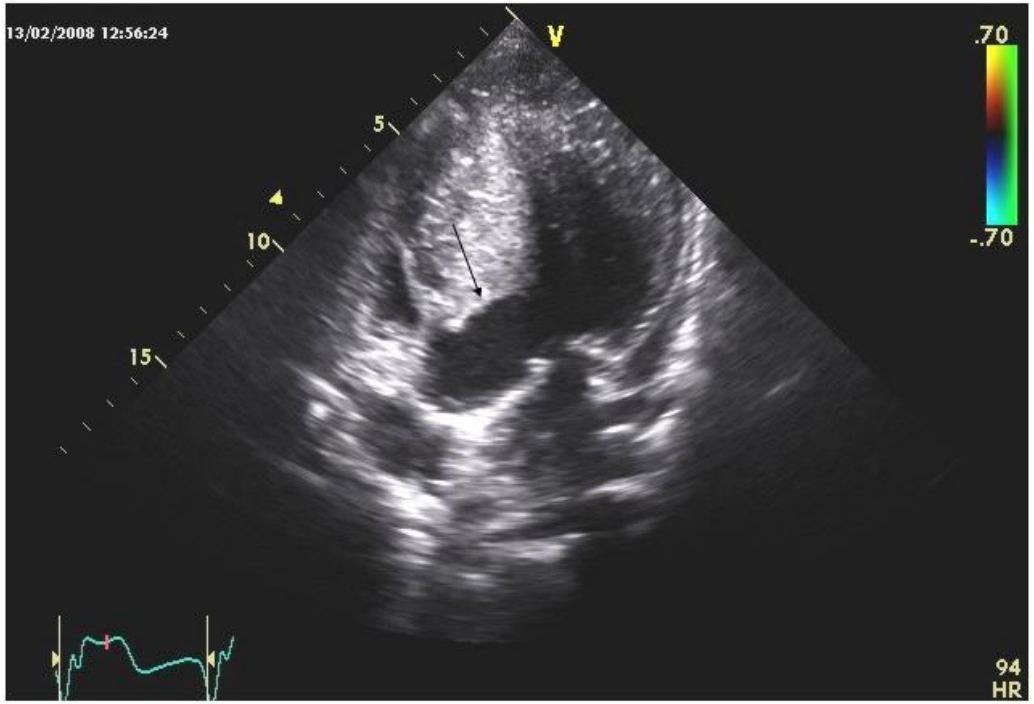
13/02/2008 12:56:24
V
5
10
15
.70
-.70
94
HR

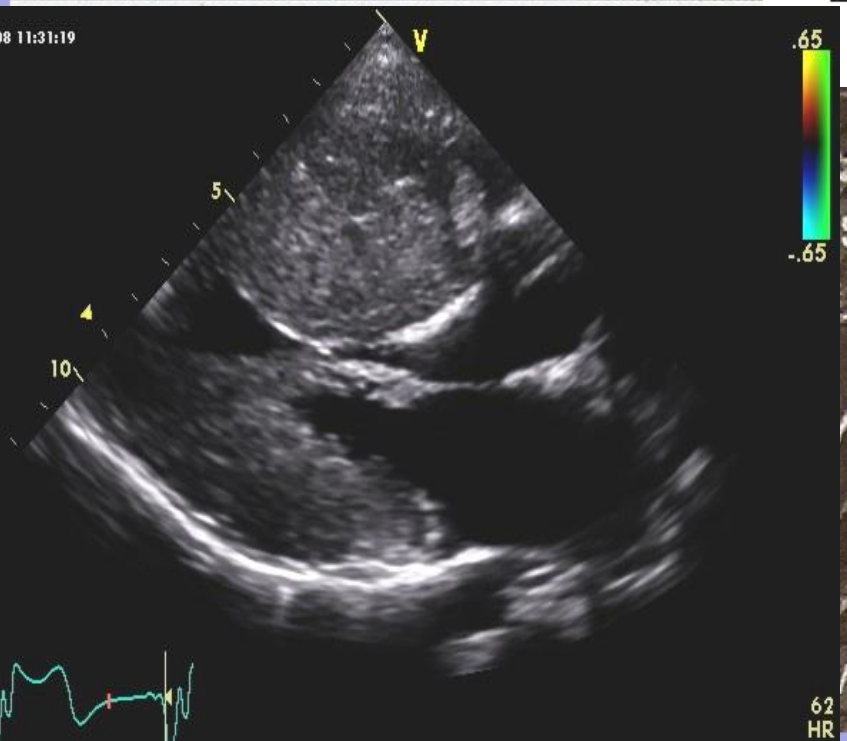
8 11:31:19
V
5
10
.65
-.65
62
HR

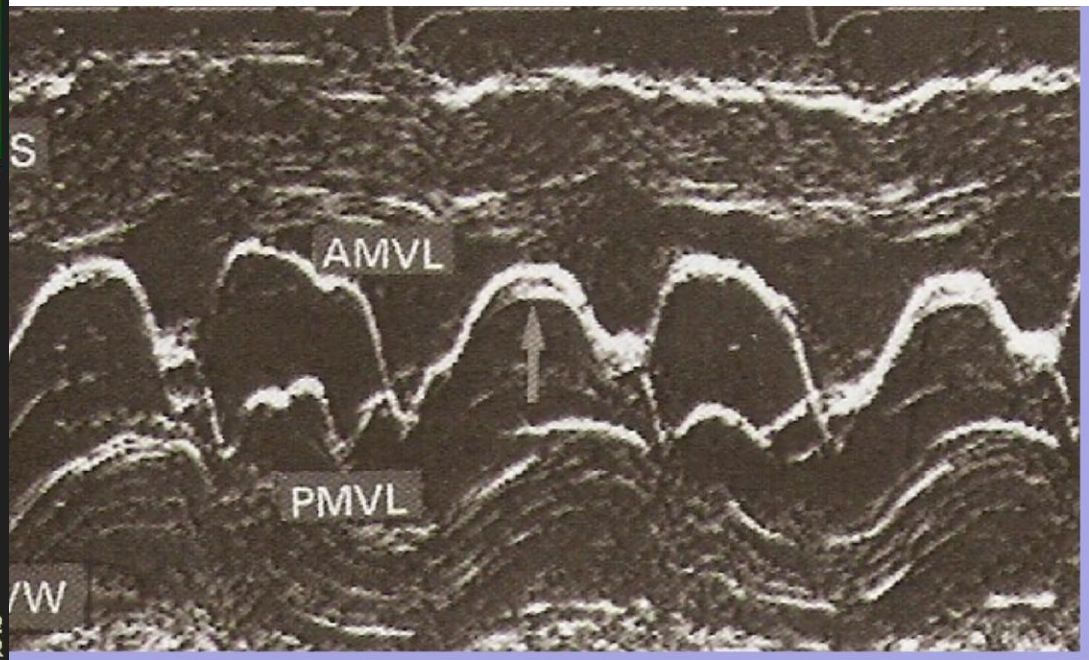
S
AMVL
PMVL
/W

CMPH apicală

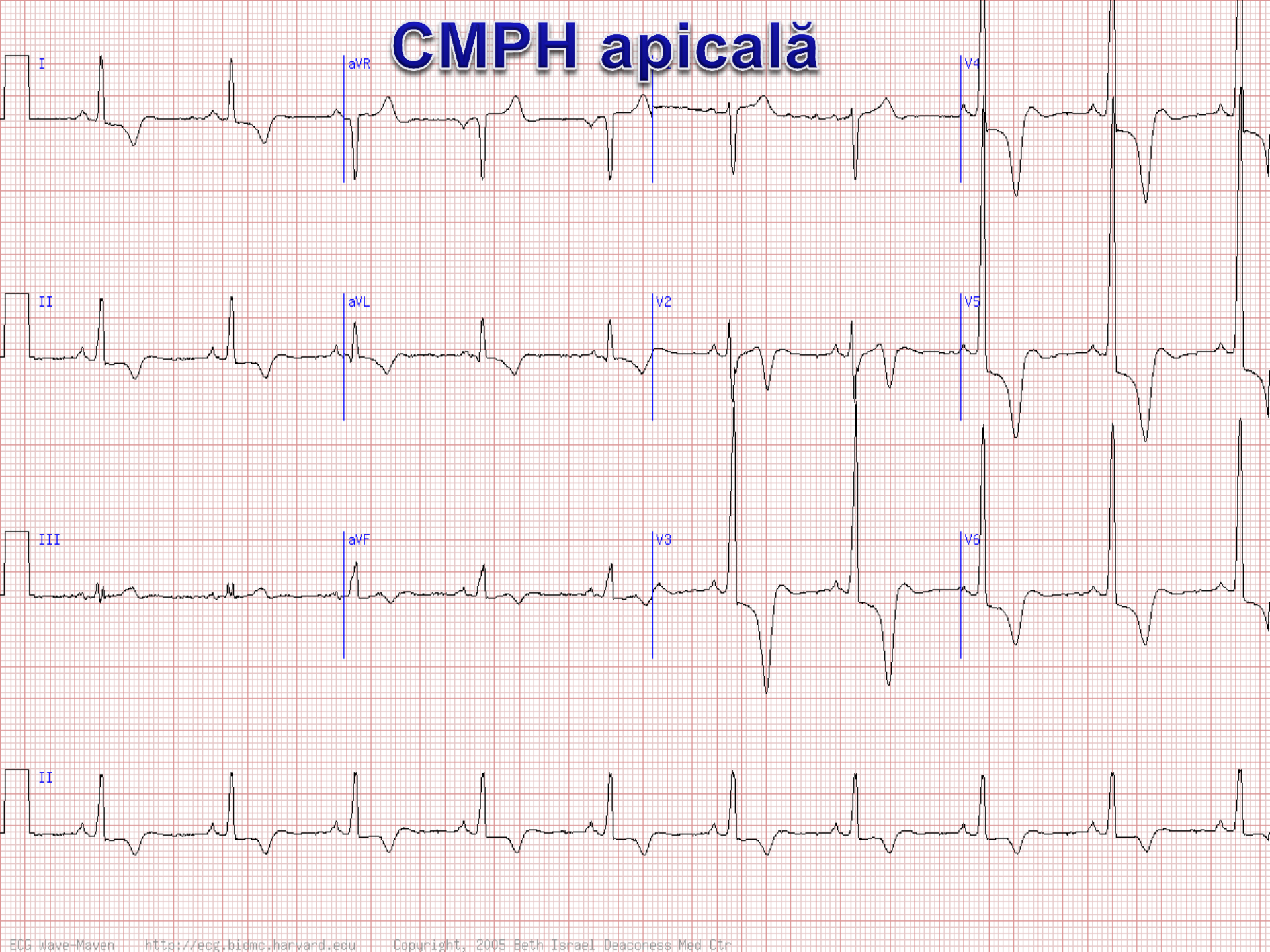

CMPH apicală
Pacient T.36 ani

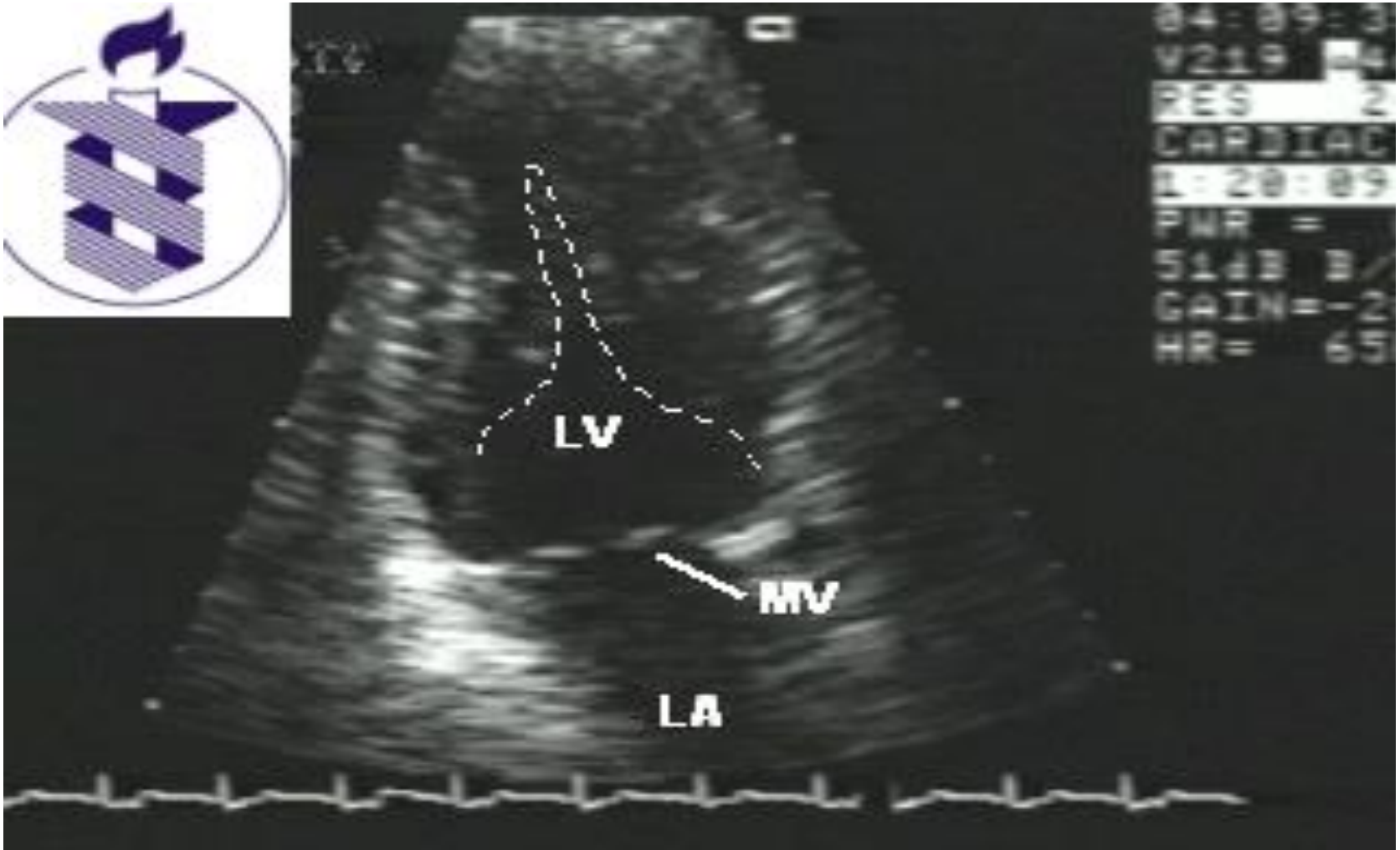

CMPH neobstructivă

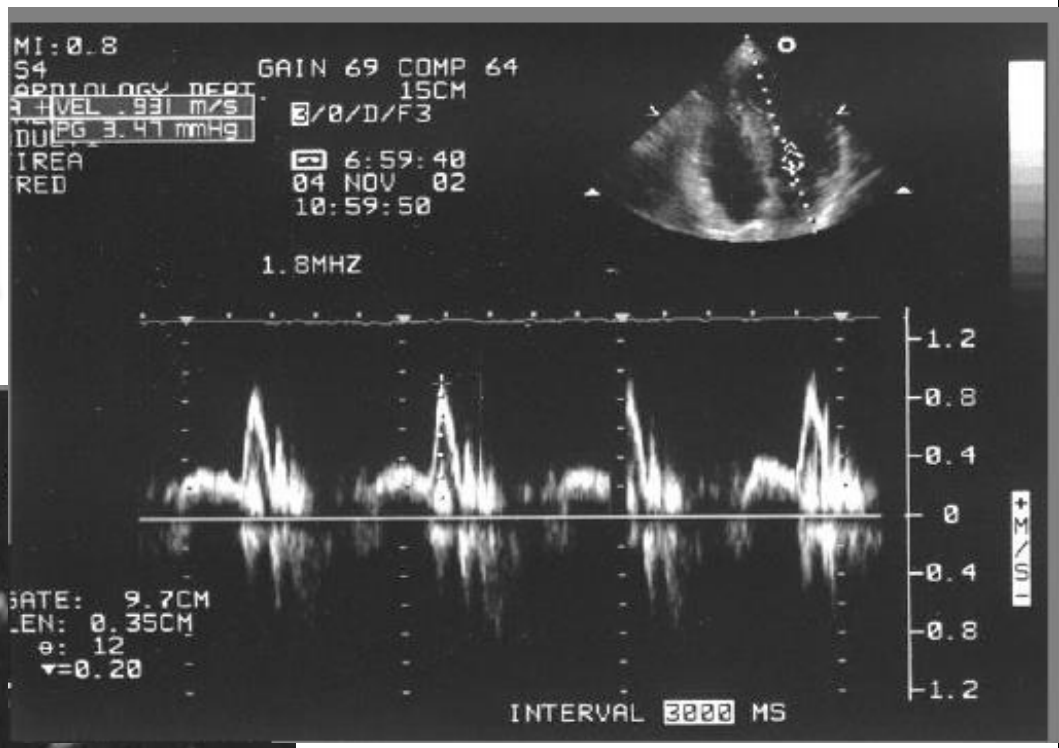

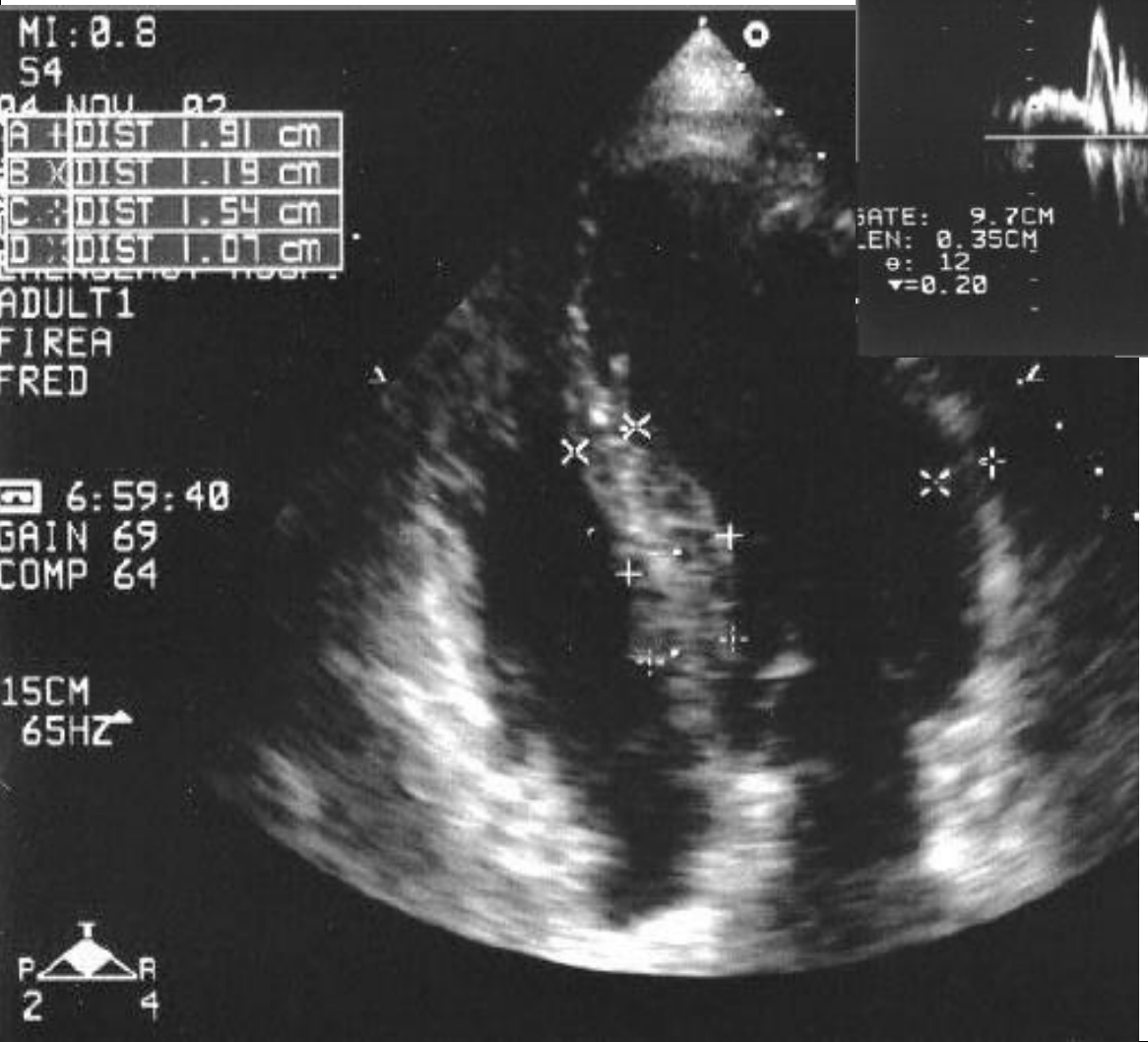

Disfuncție diastolică severă

Rolul RMN

- (1) Morfologie
  - ✓ Extinderea hipertrofiei / clasificare
  - ✓ Evaluarea masei miocardului
  - ✓ Implicarea ventriculului drept
- (2) Funcție
  - ✓ Evaluarea funcției ventriculare globale
  - ✓ Evaluarea contractilității regionale
  - ✓ Obstrucția tractului de ejecție a VS
  - ✓ Insuficiența mitrală asociată
- (3) Caracteristica tisulară / prognostic
- (4) Perfuzia miocardului / fluxul arterial coronarian
- (5) Post-tratament / examen în dinamică

CDG

RMN

Hipertrofia asimetrică septală tip subaortic

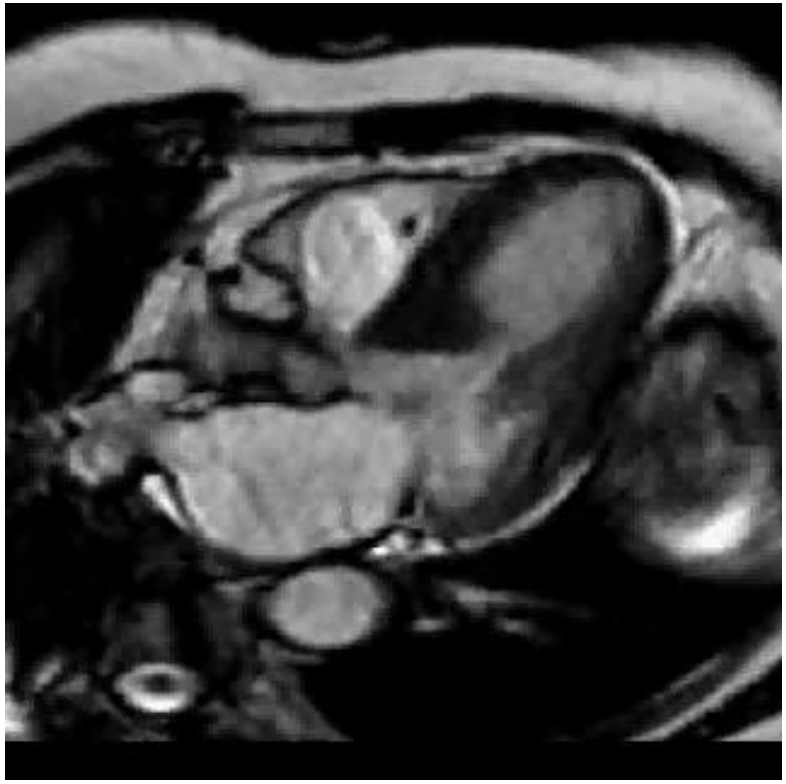

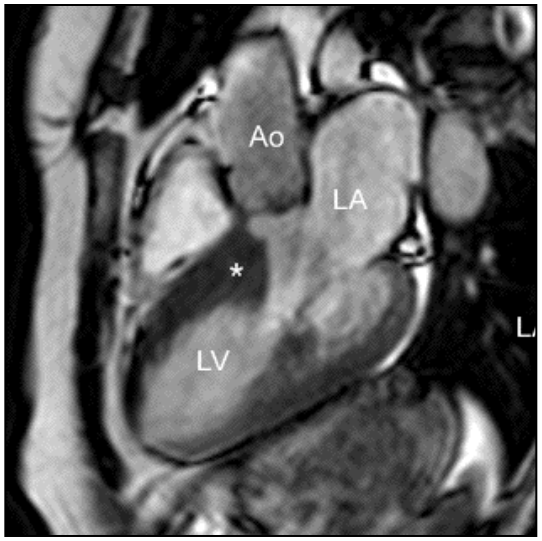

RMN

Hipertrofia asimetrică septală tip bazal / mediu

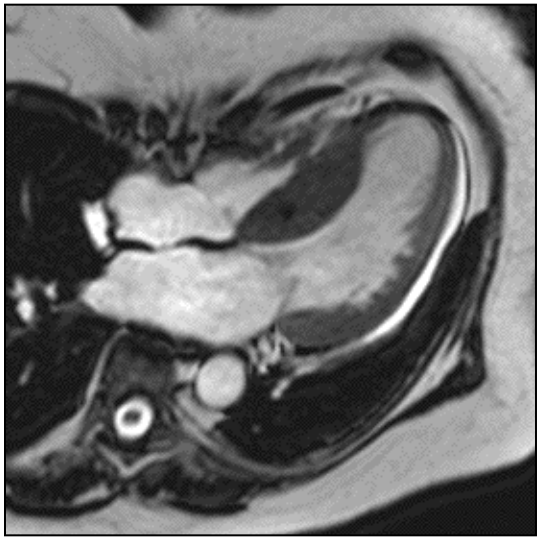

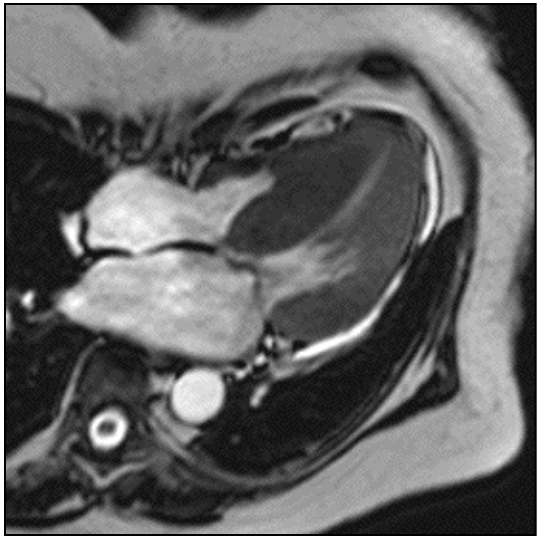

RMN

Hipertrofia asimetrică septală tip global

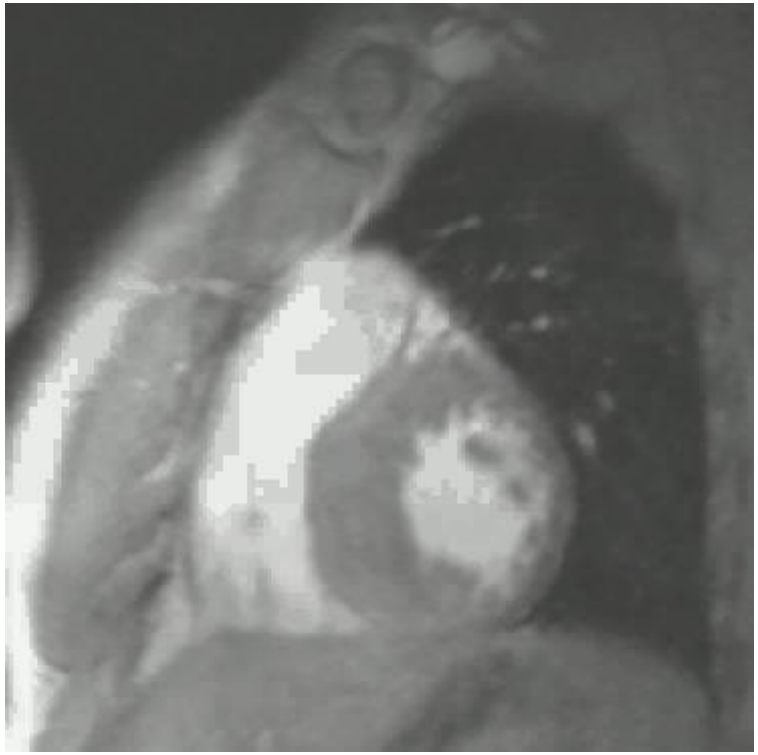

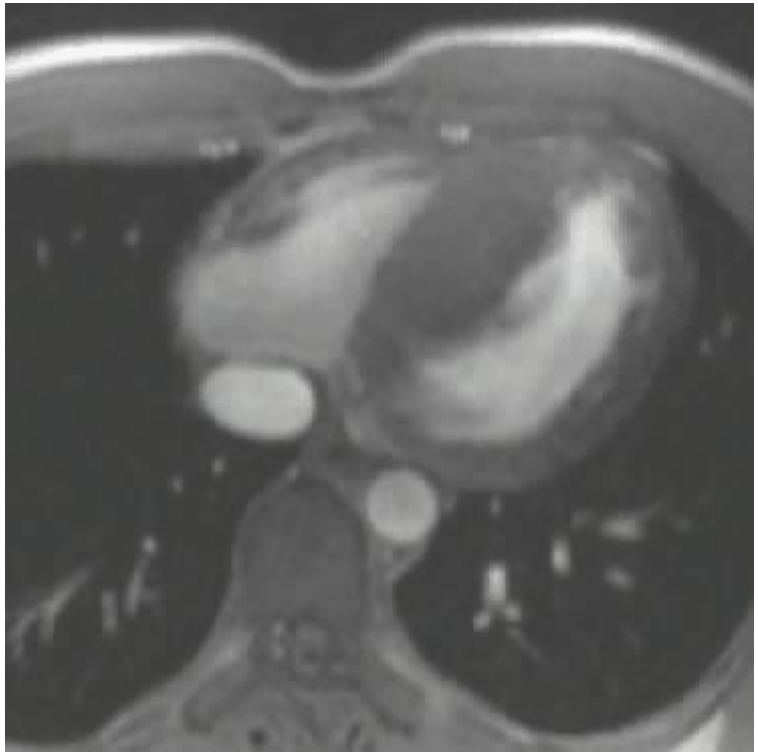

RMN
Forma apicală

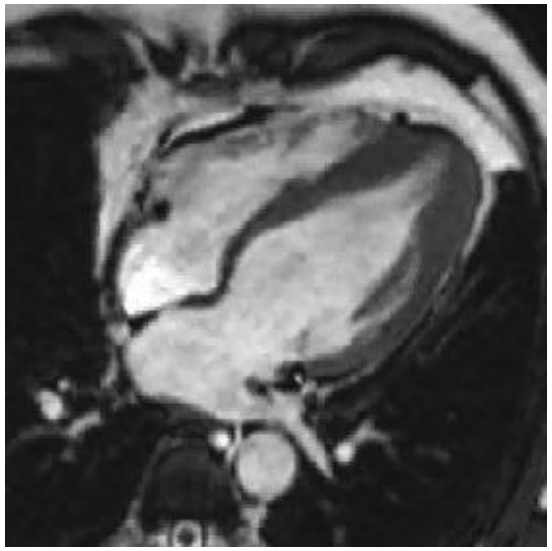

Funcția globală

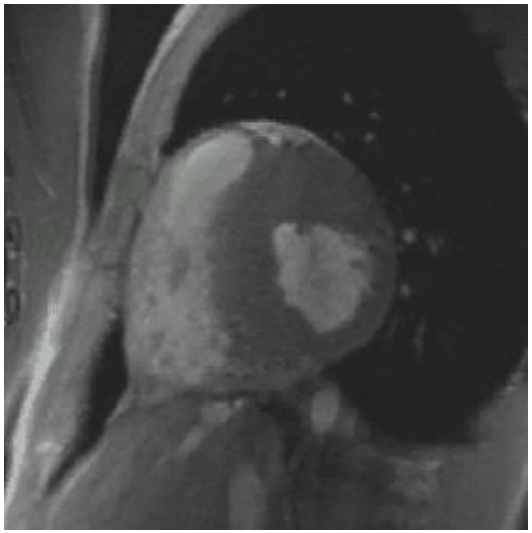
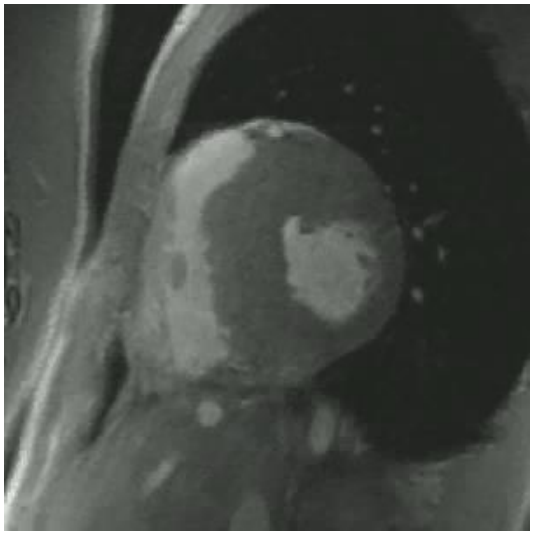
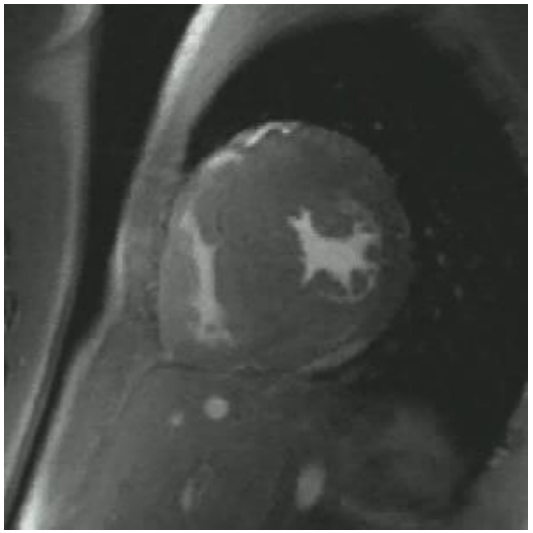

- RM cardiacă este standardul de aur
  - Evaluarea funcției globale
  - Evaluarea funcției regionale
  - Evaluarea masei miocardului
- EDV; ESV; SV; EF; CO; LV mass

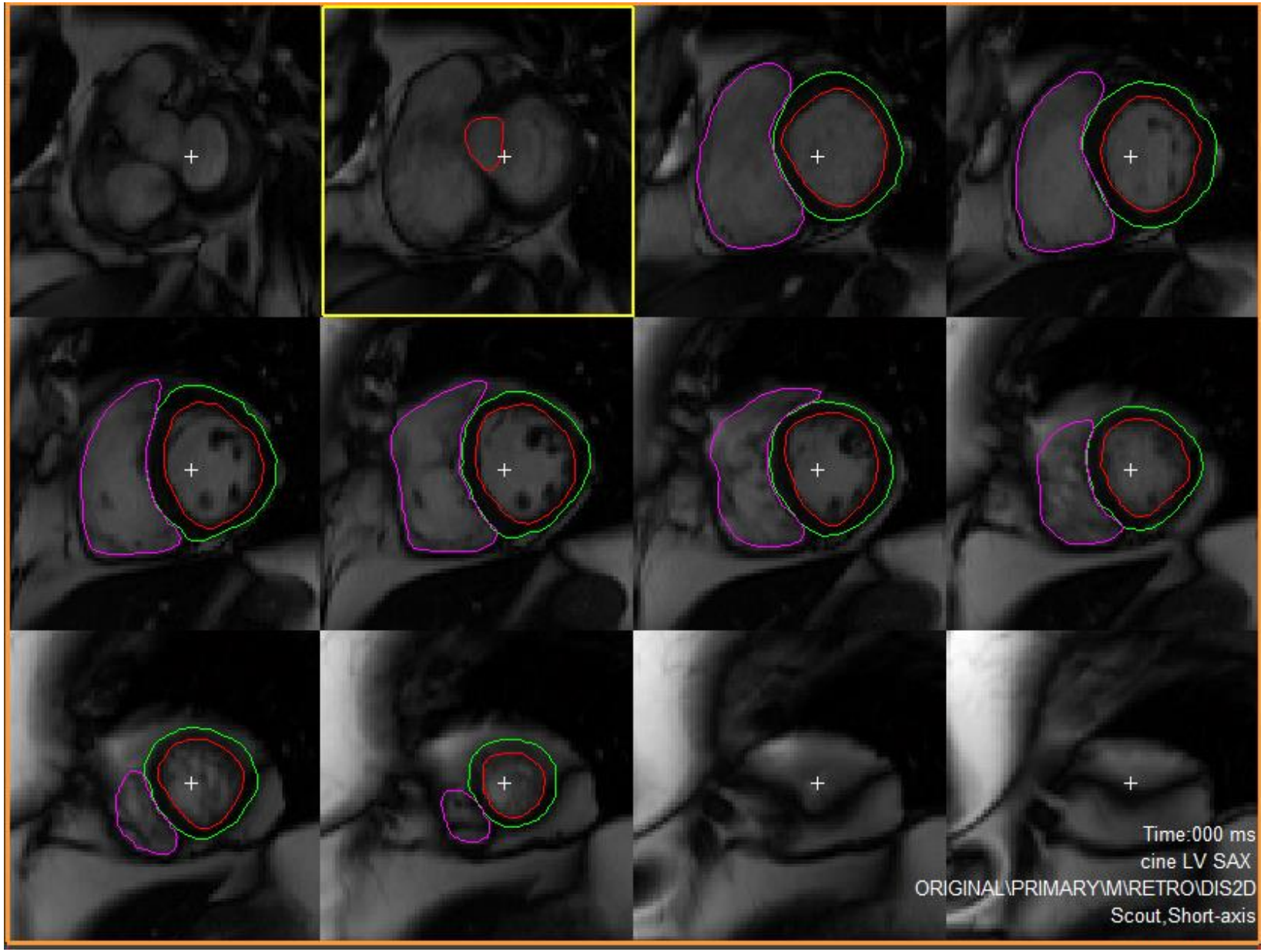

CDG

Cardiomiopatiile non-

Funcția regională

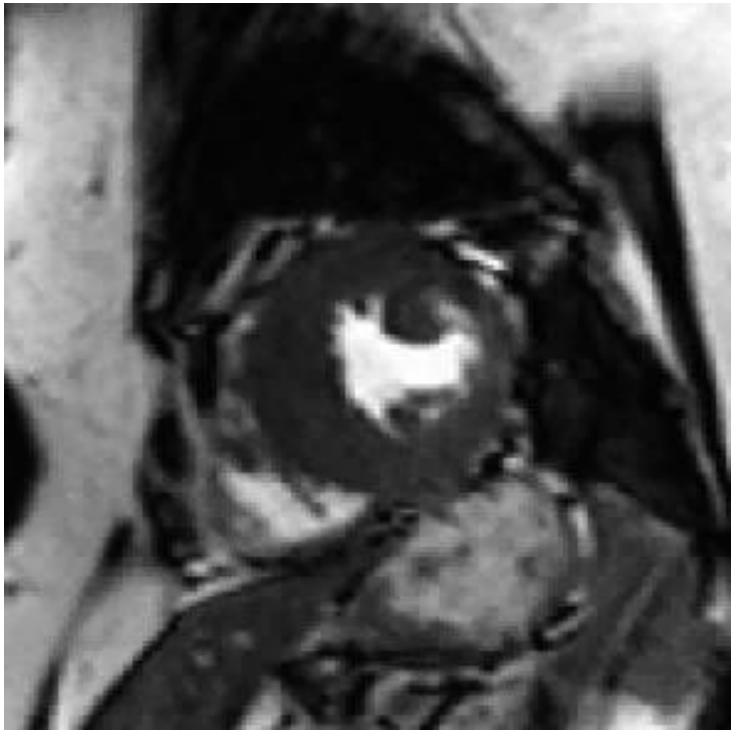

- Relație inversă
  - Grosimea miocardului și îngroșarea lui sistolică
  - Grosimea miocardului și scurtarea circumferențială
- Segmentele hipertrofiate au funcție sistolică redusă
- Scurtarea longitudinală redusă
- Creșterea gradului de torsie

Obstructivă vs Non-obstructivă

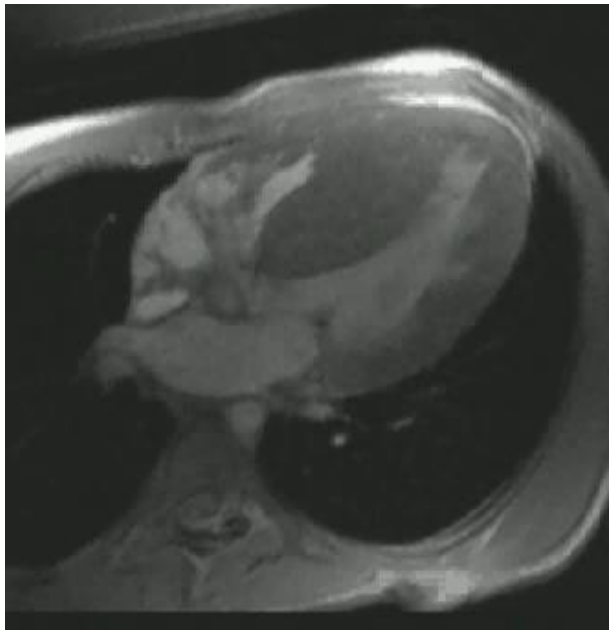

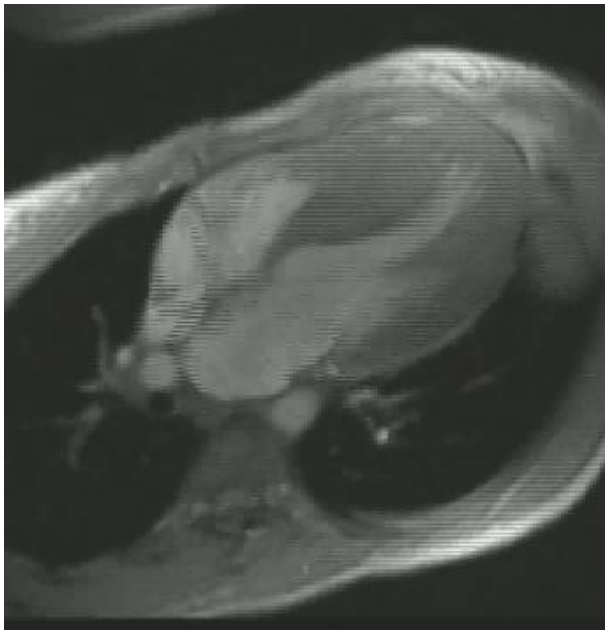

Obstructivă vs Non-obstructivă

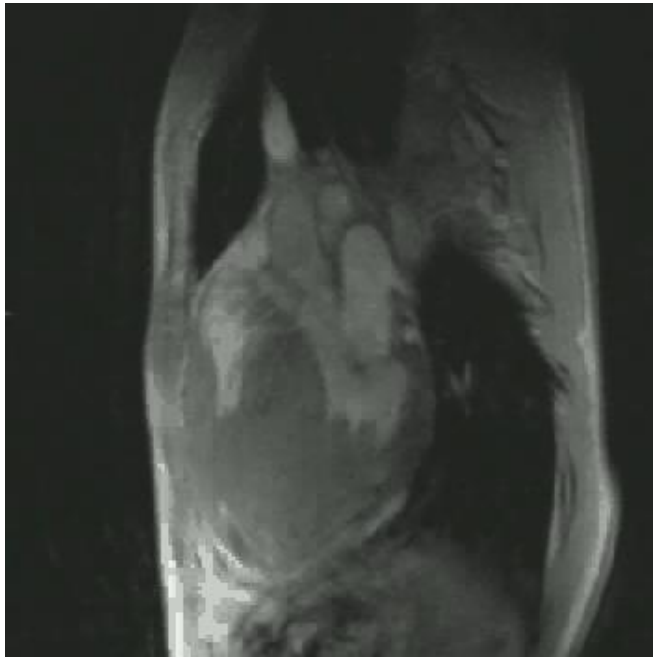

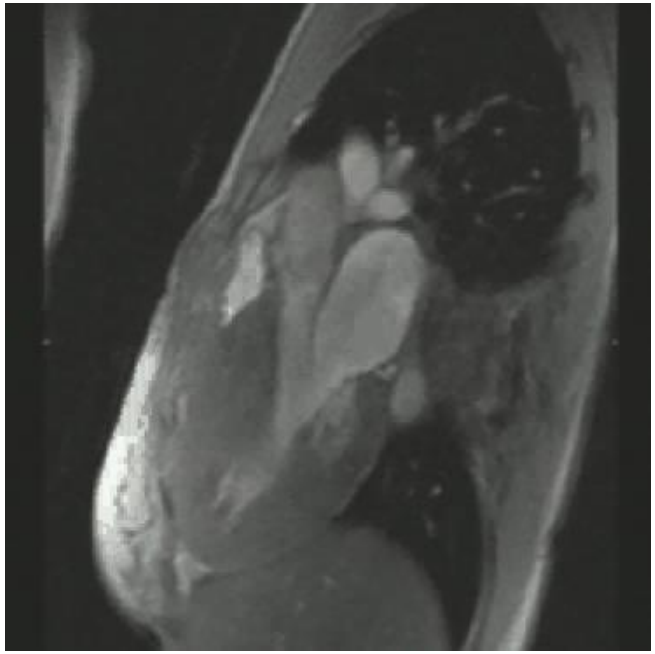

Evaluarea severității obstrucției LVOT

- **Evaluarea vizuală a obstrucției LVOT – signal void**
- **Flowmetria LVOT**

- **Evaluarea vizuală a regurgitației mitrale**
- **Flowmetria valvei mitrale- este mai sensibilă compartiv cu EcoCG**

- **Evaluarea formelor latente de obstrucție**

Evaluarea severității obstrucției LVOT

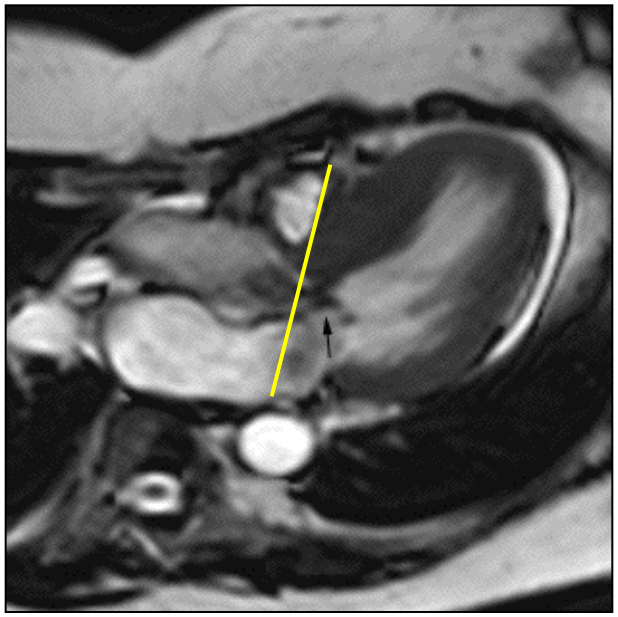

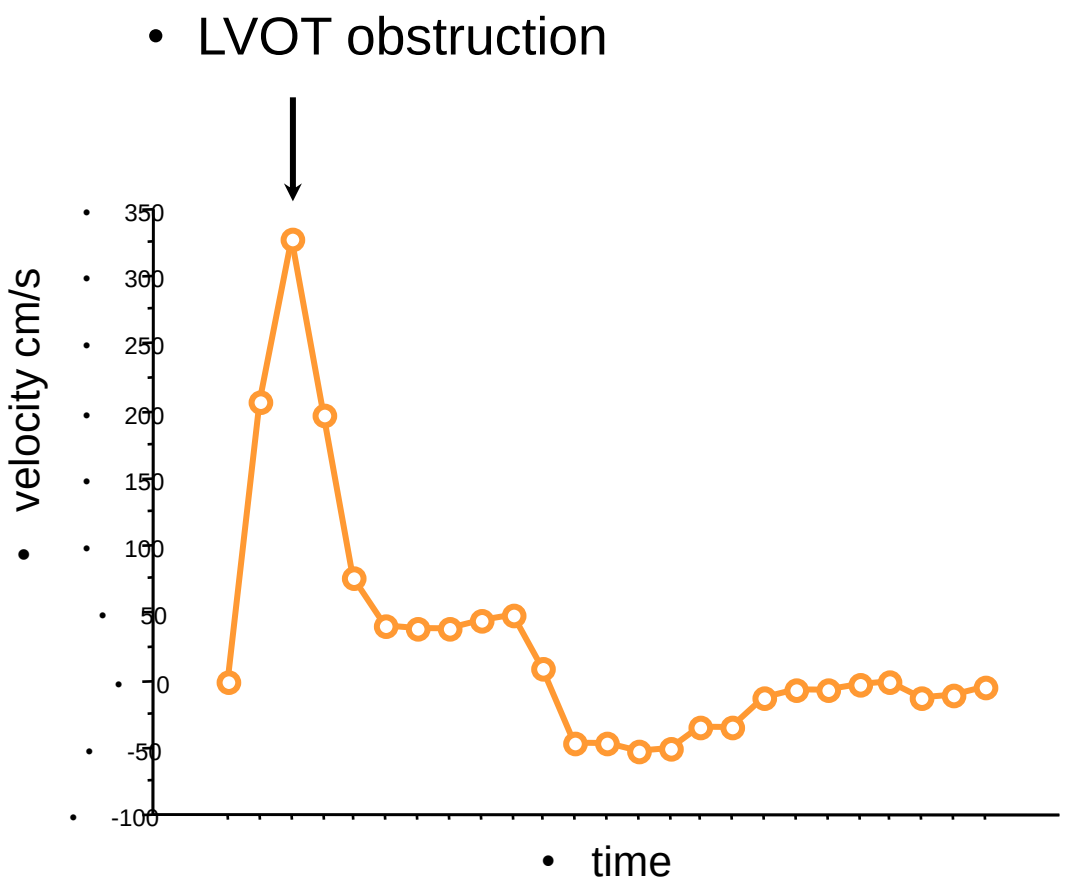

Forme latente de obstrucție LVOT

rest

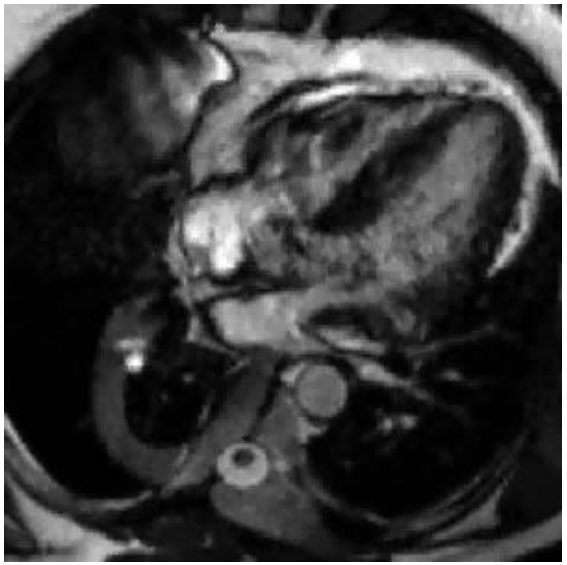

20 μg/kg

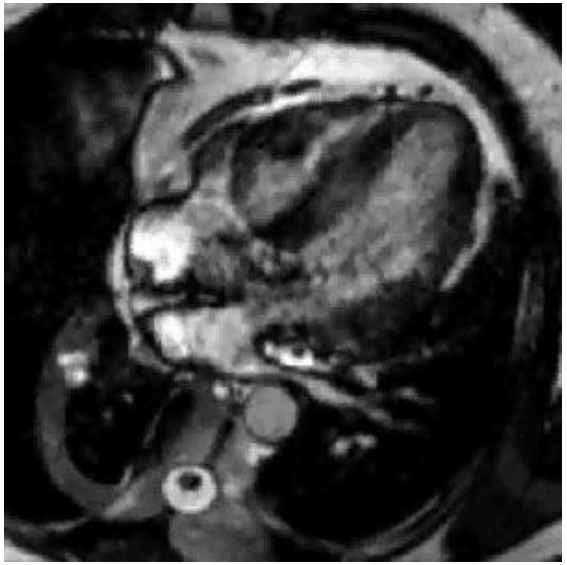

40 μg/kg + atropine

Courtesy: I Crevits, Belgium

Caracteristica tisulară

- **Paternul de contrastare cu gadolinium a miocardului**
  - ✓ **Modificări fibrotice caracteristice**
  - ✓ **Diagnostic diferențial**

- **Modificările fibrotice sunt limitate în aria de hipertrofie**
- **Localizate epicardial sau intramural**

- **Focarele de fibroză sunt substratul aritmiilor ventriculare maligne**
- **Distribuția și extinderea focarelor de fibroză este factor de prognostic pentru instalarea insuficienței cardiace și a artimiilor ventriculare maligne**

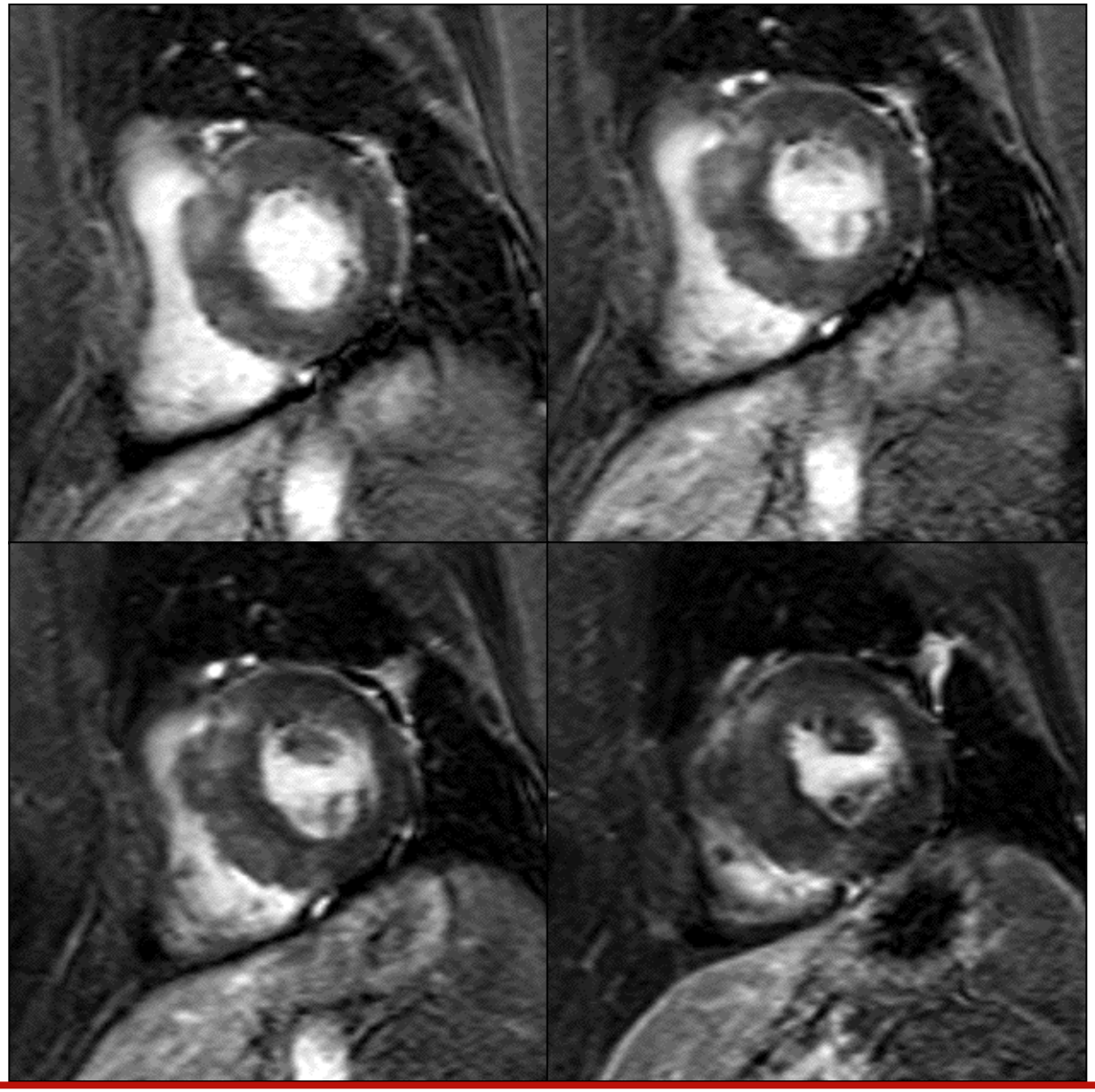

CDG

Cardiomiopatiile non-

Examenul radiologic este puţin sensibil

Examenul radioizotopic oferă date despre hipertrofia miocardului şi defecte de captare datorită cicatricelor

Biopsia endomiocardială este metoda de excepţie în CMPH

Angiografia

Coronagrafia



Evoluţie, complicaţii, pronostic

<u>Evoluţia</u> este variabilă.

<u>Complicaţii</u>

- **insuficienţă cardiacă congestivă**
- **dereglări de ritm, aritmii**
- **endocardita infecţioasă**
- **moarte subită**

<u>Pronostic</u> nefavorabil



Tratament

- betablocante
- antagoniştii de Ca
- amiadarona

- **Tratamentul complicaţiilor**
- **Tratamentul chirurgical:**

  implantarea stimulatorului bicameral

  embolizare septală

  miectomie
- **Profilaxia morţii subite:**

  reducerea gradientului

  Amiodaronă

  defibrilator inplantabil

CMPHO embolizare septală

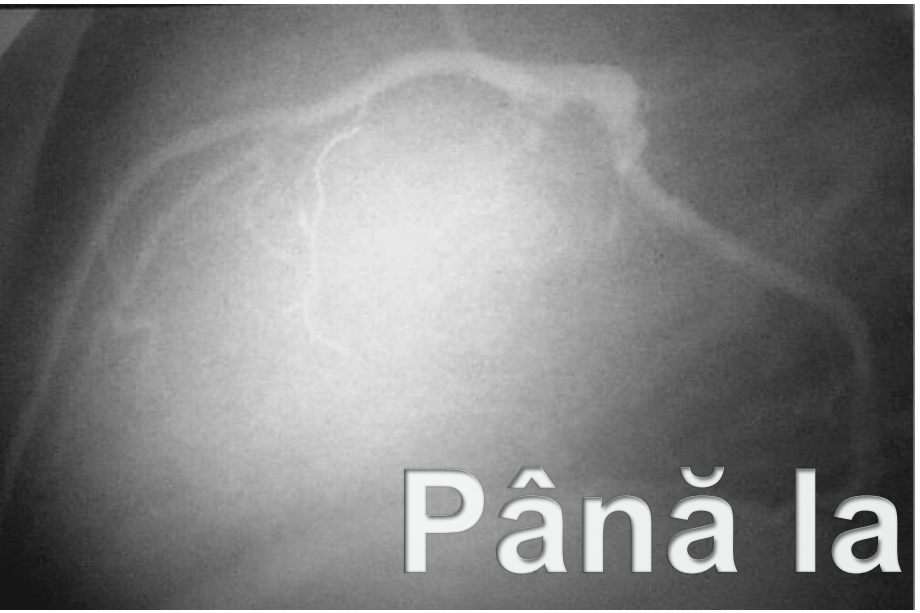

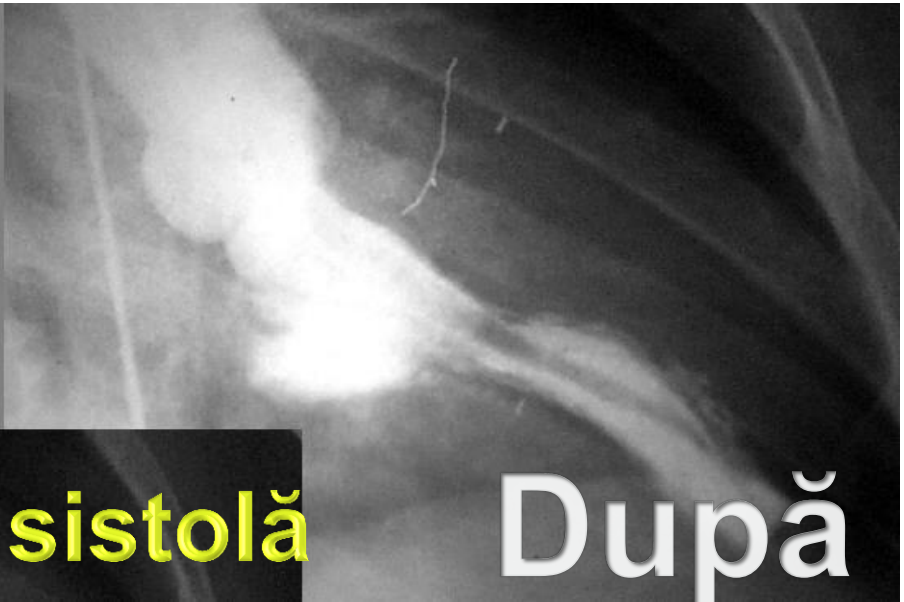

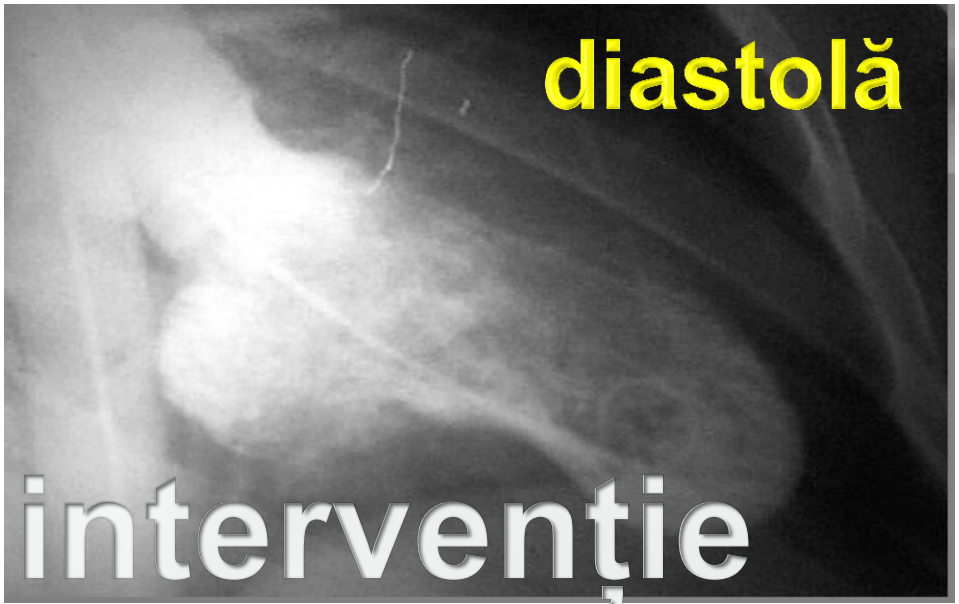

Alcoolizarea primei septale

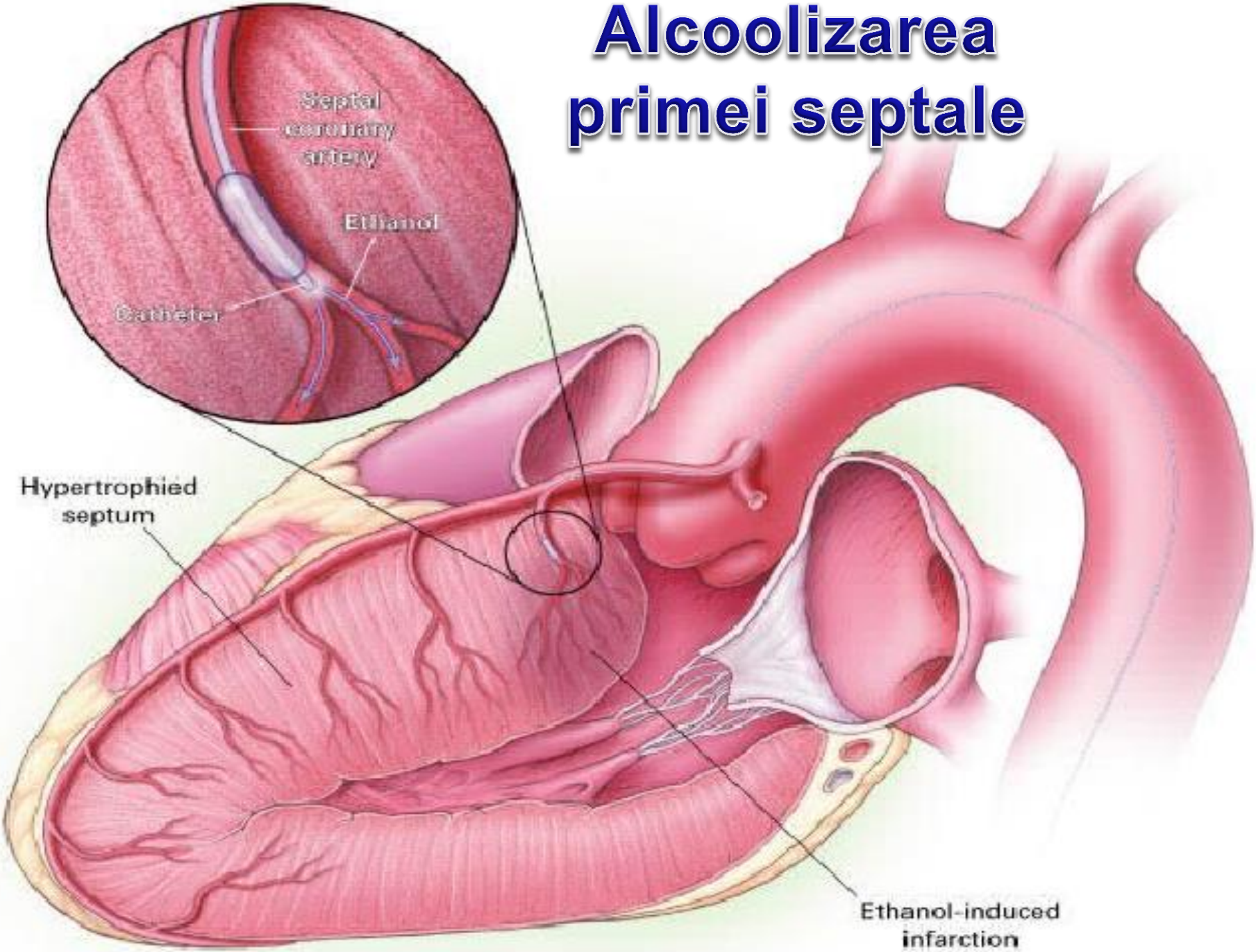

Miotomia septală

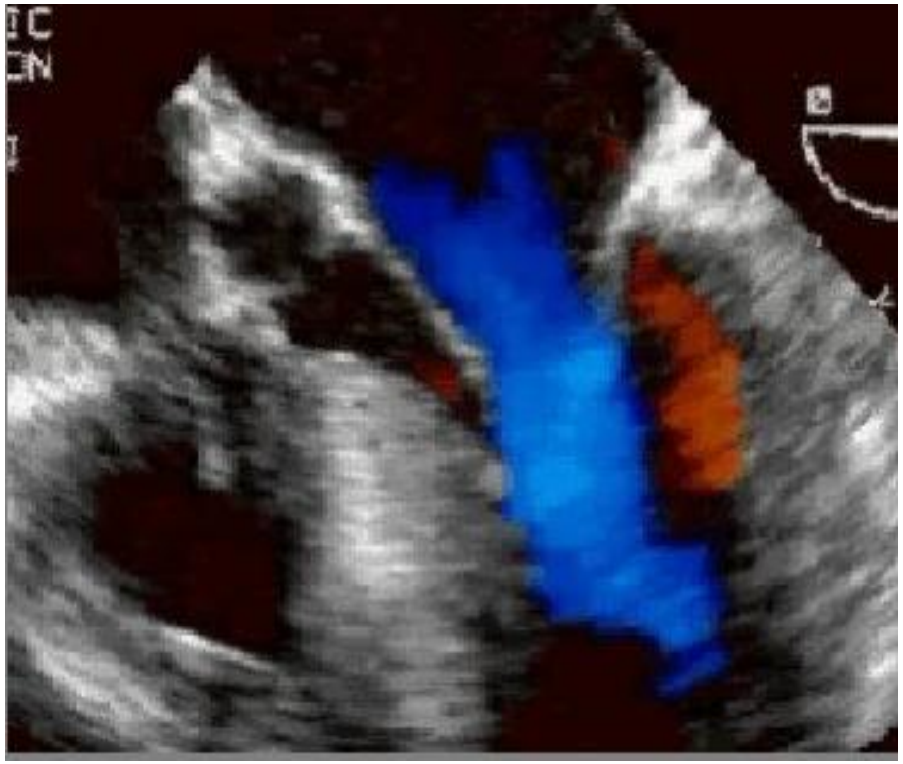

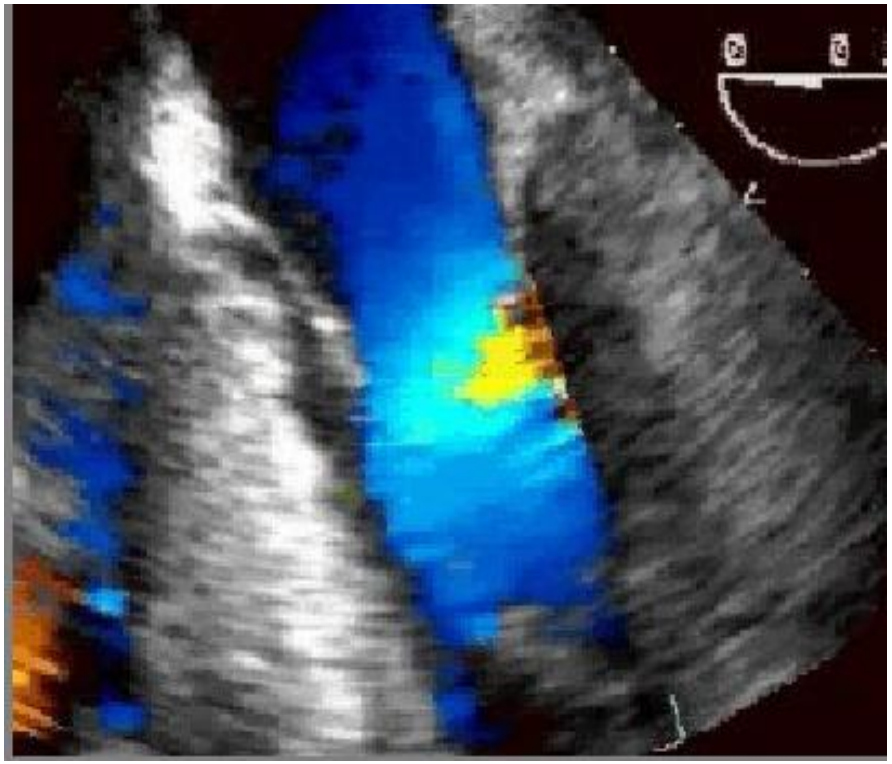

Preoperator **Postoperator**

Cardiomiopatia Restrictivă

Afectarea miocardului cu perturbarea umplerii ventriculare, cu volum normal sau scăzut al unui ventricul sau ambelor ventricule

Funcția sistolică, de obicei, rămîne normală

În stadiile precoce grosimea miocardului este normală sau crescută, în dependență de etiologie.

Esențială este disfuncția diastolică, care precipită în insuficiență cardiacă diastolică (insuficiență cardiacă restrictivă)

Kushwaha et al. NEJM 1997, 336: 267-275

Cardiomiopatie restrictivă

Etiologia

- amiloidoza cardiaca
- hemocromatoza
- sarcoidoza
- radioterapia si chimioterapia
- sindromul Loeffler (sindromul hipereozinofilic) si fibroza endomiocardica
- factori genetici

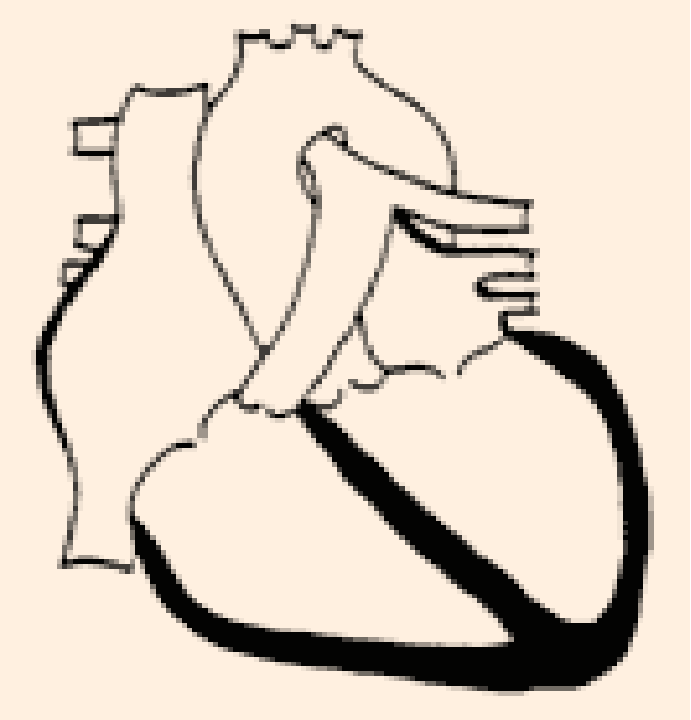

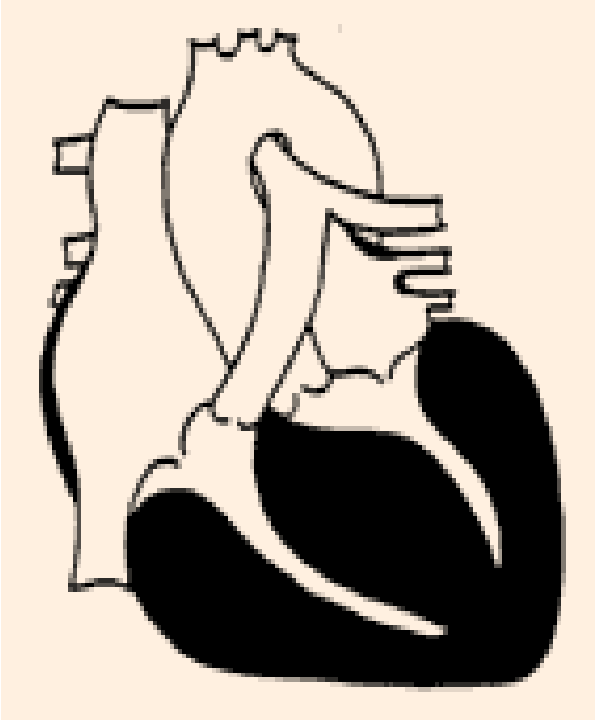

CMP dilatativă **CMP hipertrofică** **CMP restrictivă**

Hemodinamica

diminuarea funcţiei diastolice şi conservarea unei funcţii sistolice satisfăcătoare ce se reflectă prin scăderea bruscă a presiunii la începutul diastolei, urmată de o ascensiune rapidă, apoi platou până la contracţia ventriculară. În formele cu interesarea aparatului valvular se instalează regurgitaţia

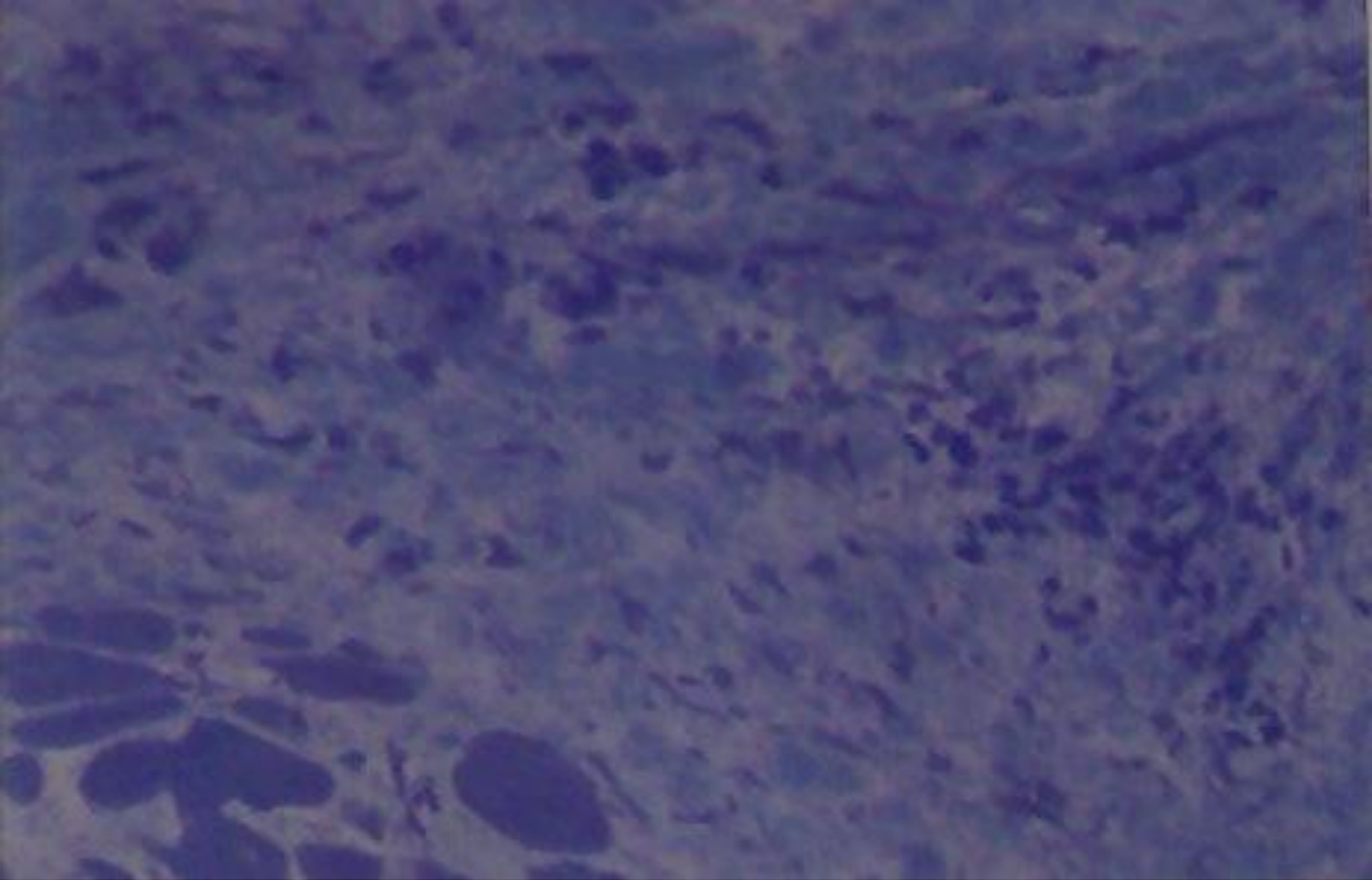

Histologic. Infiltrat de celule inflamatorii

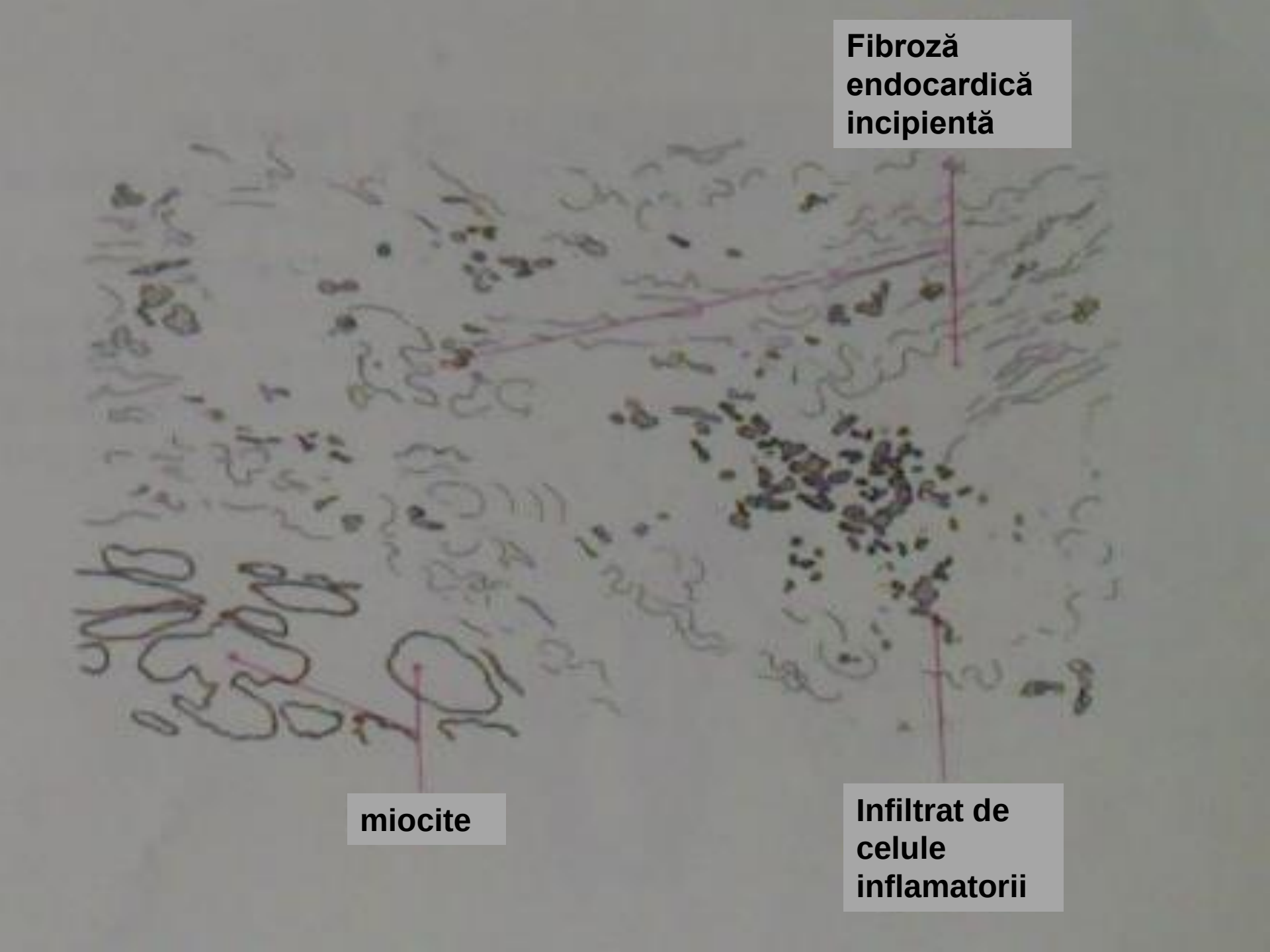
Fibroză endocardică incipientă
miocite
Infiltrat de celule inflamatorii

CMP restrictivă

Hipertrofia VS

Fibroză apicală

a endocardului

Tabloul clinic

Pacienţii dificil tolerează efortul fizic prezentând dispnee şi fatigabilitate explicate prin creşterea presiunii venoase şi imposibilitatea majorării adecvate a debitului cardiac prin

- tahicardie
- dureri anginoase
- dureri cardiace nespecifice

Aritmii (fibrilație atrială, extrasistolie ventriculară)

Sindrom tromboembolic

Cardiomiopatia restrictivă

- Dilatarea ambelor atrii
- ± trombi în apendaje
- Dimesiuni ventriculare normale
- Grosime normală a miocardului ventricular
- Funcție sistolică globală normală sau redusă
- Patern restrictiv al disfuncției diastolice ventriculare

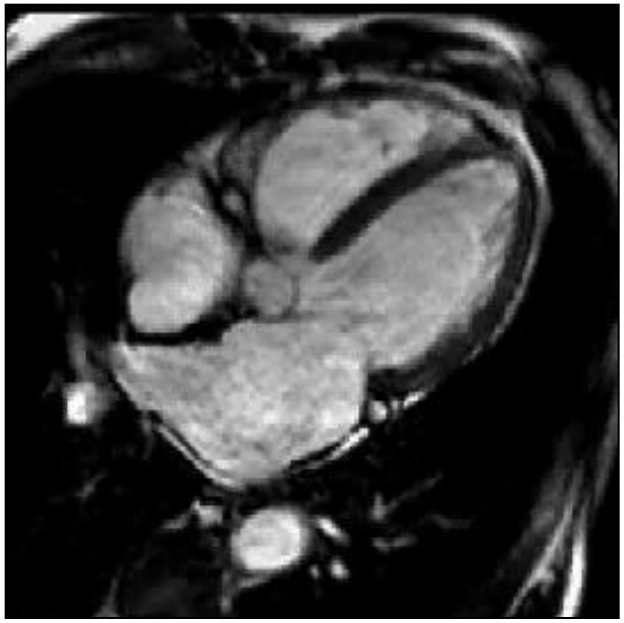

Morfologie

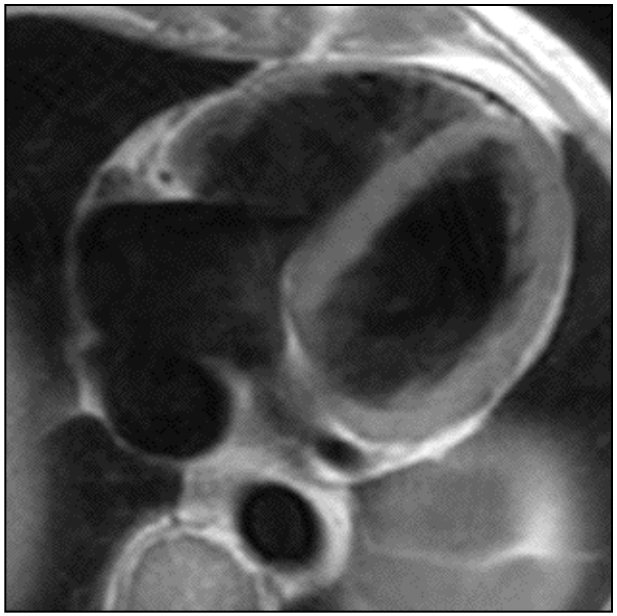
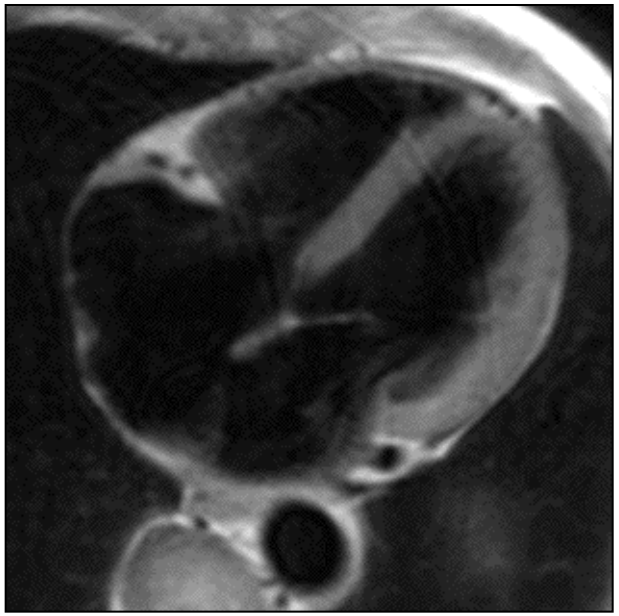

- Disfuncție a VD
  - Presiune jugulară crescută
  - Edeme periferice, ascită
- Disfuncție a VS
  - Dispnee
  - Edem pulmonar

Funcție sistolică normală

RCM - disfuncția diastolică

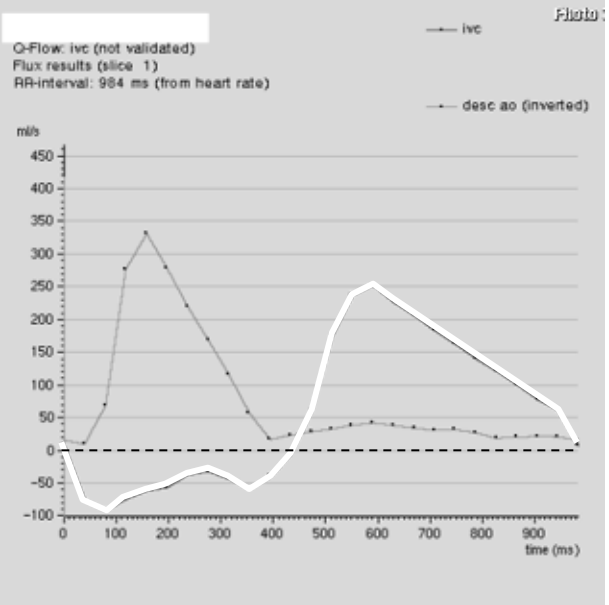

Vena cava inferior

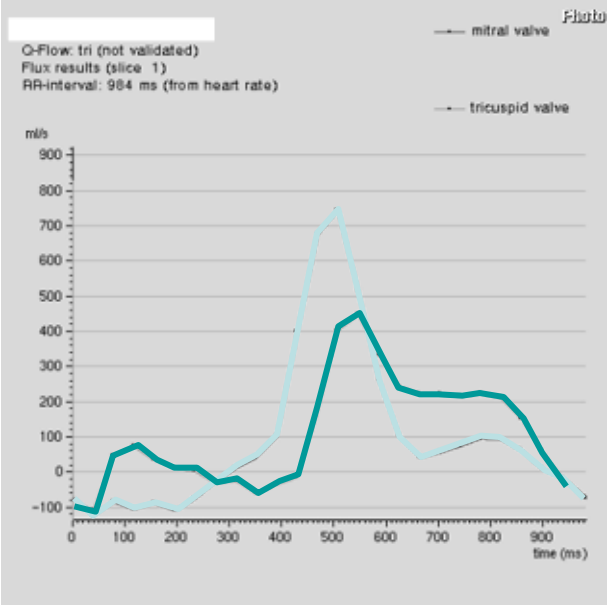

Valvele atrioventriculare

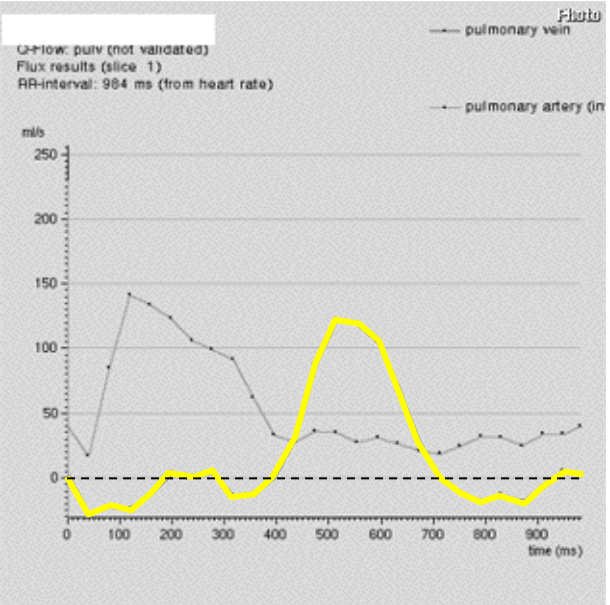

Venele pulmonare

Cardiomiopatia restrictivă

- Este crucial diagnosticul diferențial cu pericardita constrictivă
  - ✓ Evaluarea grosimii pericardului
  - ✓ Evaluarea funcției ventriculare (sistolică / diastolică)
  - ✓ Evaluarea paternului de contractilitate a septului ventricular

- Diagnosticul patologiei specifice a miocardului, prezentată prin patern de disfuncție restrictivă

Diagnosticul pozitiv

- ECG
- Examenul radiologic toracic
- Ecocardiografia cu Doppler
- Tomografia computerizată
- Biopsia
- Studiul genetic

CMPR ECG

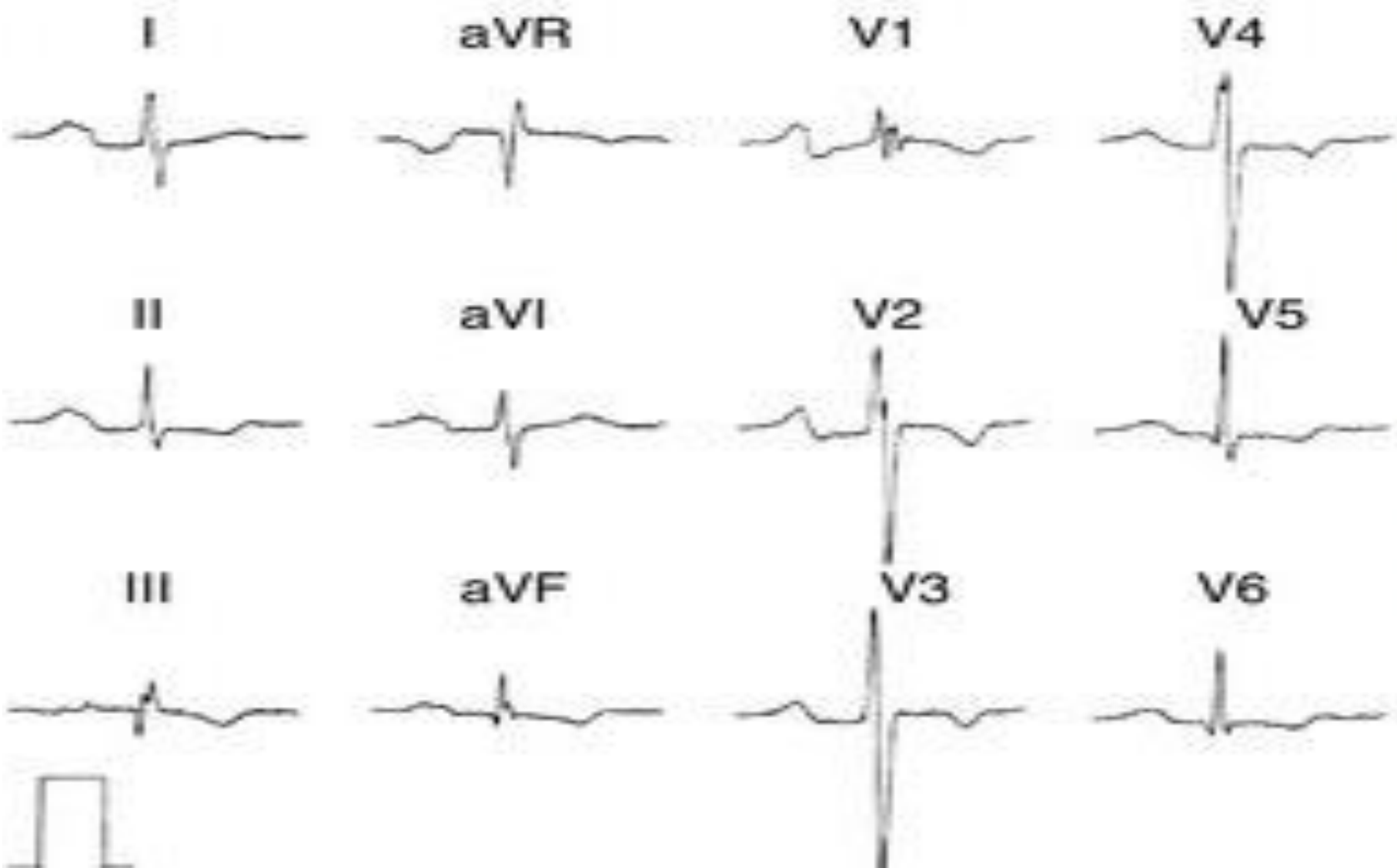

CMPR EcoCG

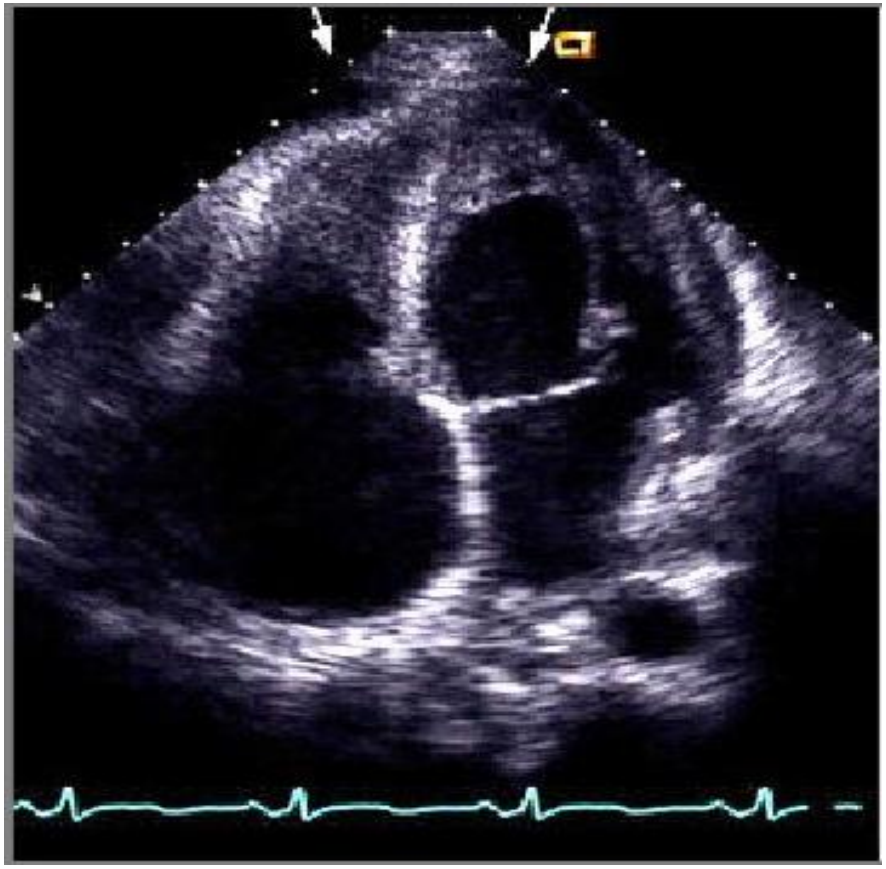

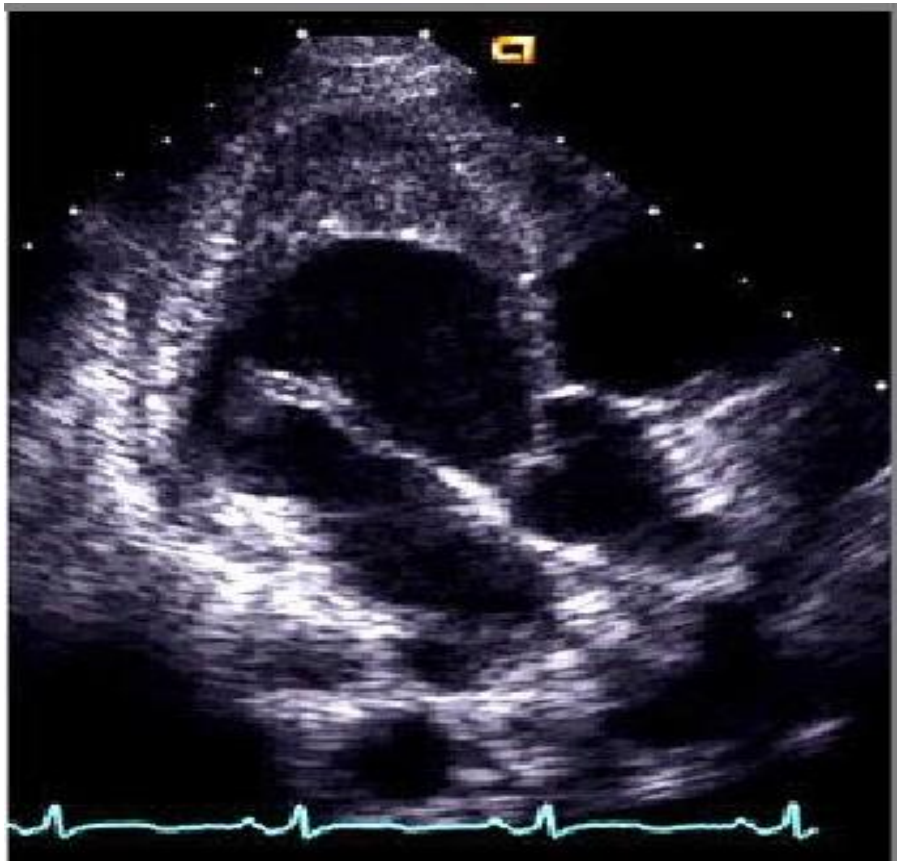

Tratament

Tratamentul este simptomatic:

- **insuficienţei cardiace**
- **aritmiilor**
- **tulburărilor de conducere**

Evoluţie progresivă

Pronostic rezervat

Tratament - menagmentul

- **evitarea consumului de alcool deoarece consumul cronic de alcool pare să crească riscul apariției cardiomiopatiei la unele persoane și să agraveze simptomele în cazul pacienților care au dezvoltat boala**
- **identificarea cauzelor tratabile (hemocromatoză, carcinoid)**

➢ Restricţie sodată

Cantitatea de sodiu recomandată -

2 grame / zi.

Alimentele bogate în sodiu trebuie evitate: chipsuri, covrigi, alune cu sare, carnea gatită condimentat, brănzeturile, pizza, produsele conservate (nu și cele congelate), măsline și produse alimentare semipreparate.

Este recomandat consumul de fructe și legume proaspete sau congelate în locul celor conservate.

- **Evitarea consumului exagerat de lichide.**

Este recomandata cântărirea regulată și dacă se observă o creștere în greutate mai mare de 1-1.5 kg pe parcursul a 2 zile, este necesar consultul medical de specialitate (pentru începerea tratamentului diuretic)

Pacienții cu cardiomiopatie restrictivă trebuie să evite exercițiul fizic excesiv

Tratament simptomatic

- Diuretice (hidroclortiazida 50 mg/zi, furosemidă 40 mg/zi)
- Vasodilatatoare (izosorbit dinitrat 20-60mg/zi lisinopril 5mg/zi)
- Anticoagulante inderecte (warfarin 3 mg/zi)
- Glucozide cardiace (digoxina (doze mici), cu atenție din cauza toxicității înalte

Tratament chirurgical

- pacemaker cardiac
- defibrilator cardioverter implantabil
- transplant cardiac
- transplant de celule stem

CARDIOMIOPATII NECLASIFICATE

sunt afecțiuni miocardice primitive care nu se încadrează în categoriile anterior definite;

- **forme familiare cu substrat genetic, (non – compactarea VS)**
- **forme non familiare, dobândite**

CARDIOMIOPATIA ARITMOGENĂ DE VD

Abnormalitate morfologica și funcțională a VD consecință a substituției miocardului cu țesut adipos și fibros, cu instabilitate electrică care precipită aritmii ventriculare și moarte cardiacă subită.

- **Etiologie necunoscută / des familială / genetică**
- **Frecvent pacienți tineri asimptomatici**

Pacient de 19 ani cu cardiomiopatie aritmogena de VD cu substrate anatomice pentru tahicardie ventriculara

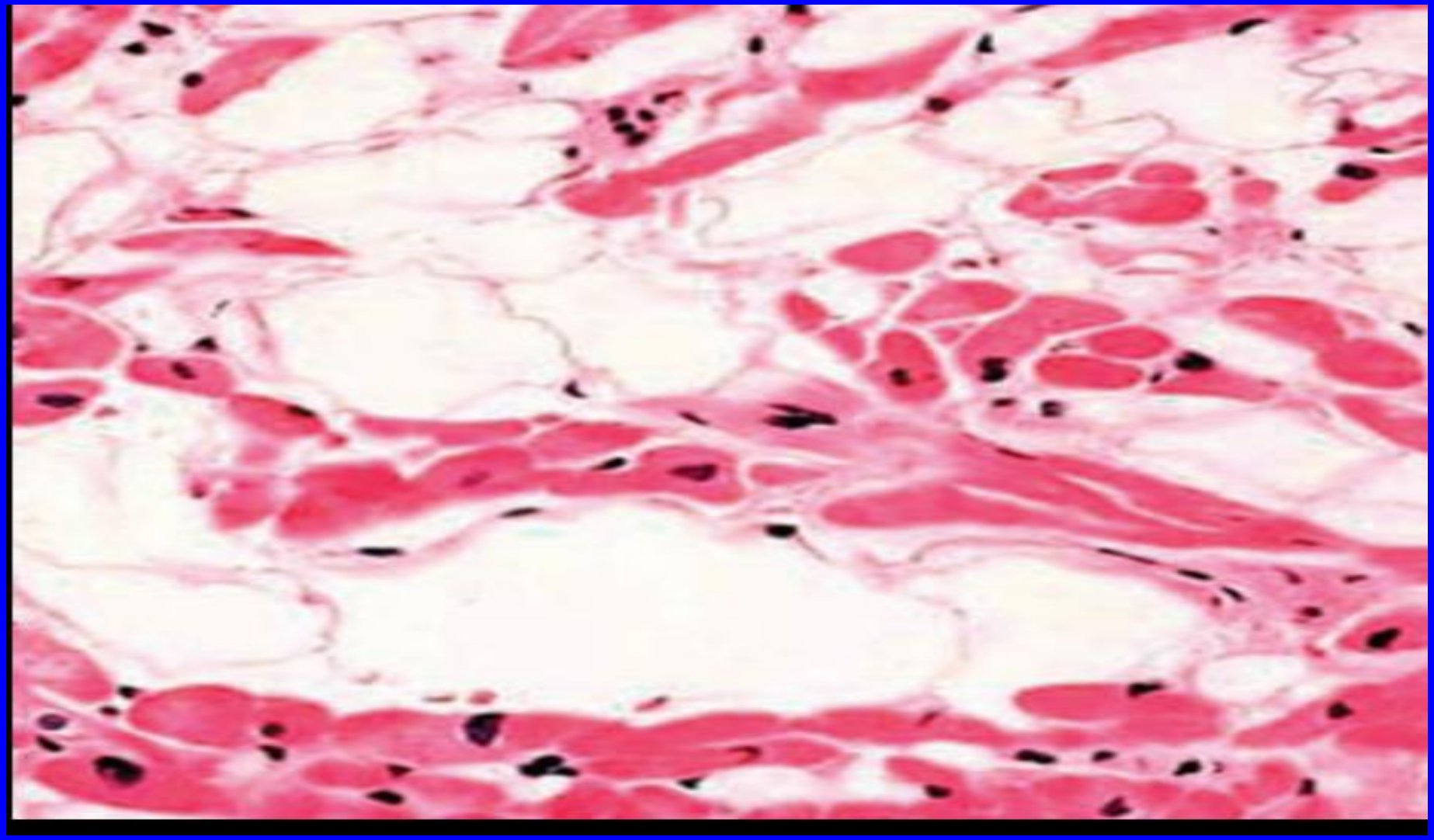

RMN

(1) Depistarea infiltrării adipoase a miocardului

(2) Depistarea inflamației și fibrozei miocardului

(3) Depistarea îngroșării sau subțieirii miocardului

(4) Evaluarea funcției ventriculare globale și regionale

Histopatologie

Substituție adiposă

Apex / infundibulum

Absența fibrozei

Absența inflamației

Riscul pentru MCS este controversat

Substituție fibro-adipoasă

Subțierea peretelui

Dilatare anevrismală

Infiltrare inflamatorie

"Displazia triunghiulară"

- VD tractul de injecție
- Apical
- VD tractul de ejecție

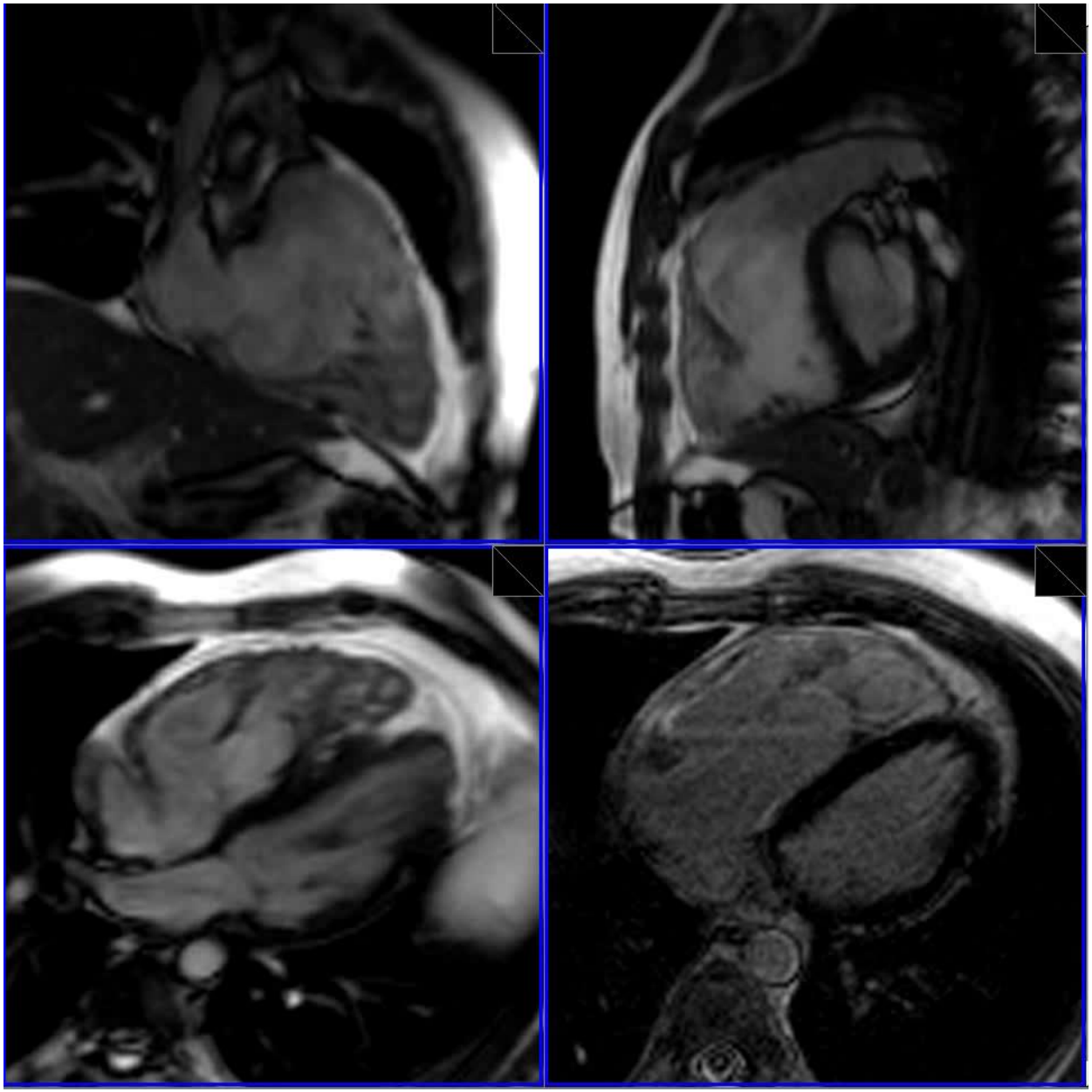

ARVD

CDG

Amiloidoza cardiacă

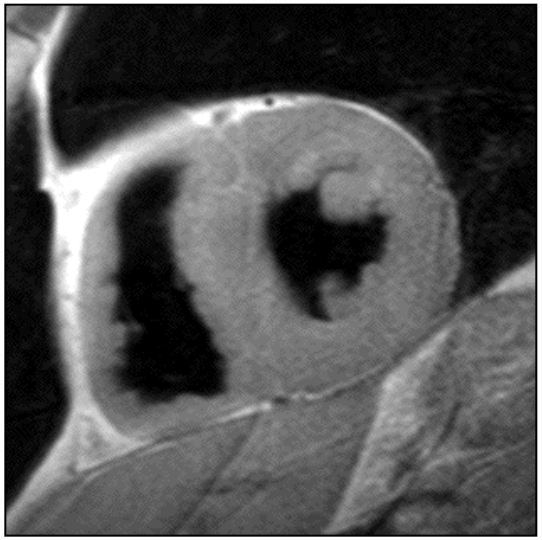
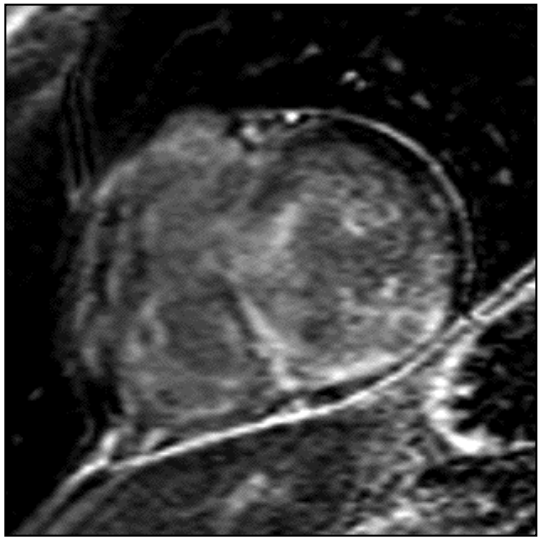
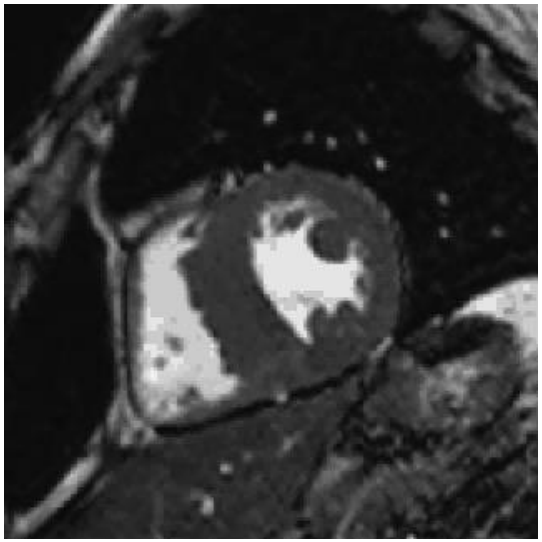

- **Cauză frecventă a cardiomiopatiei restrictive**
- **Prezintă îngroșarea peretelui miocardului**
- **Contrastare intensă cu gadolinium , de obicei transmural - aspect de ”zebră”**

Hemocromatoza

- **Poate fi primară sau secundară (thalassemia)**
- **Prezintă disfuncție diastolică (RCM), care în stadiile tardive se asociază cu disfuncția sistolică**
- **RMN prin secvențe speciale (T2*) evaluează noninvaziv depozitarea de fier și monitorizează eficacitatea terapiei**

Hemocromatoza

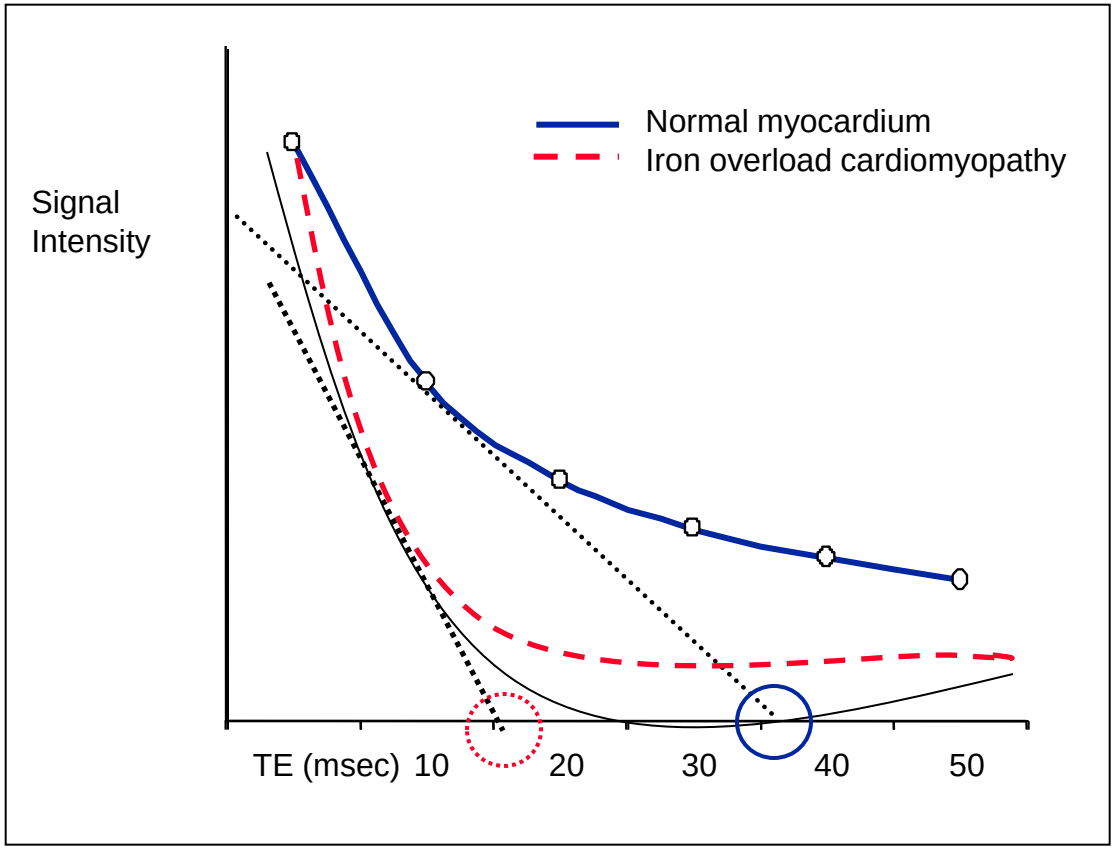

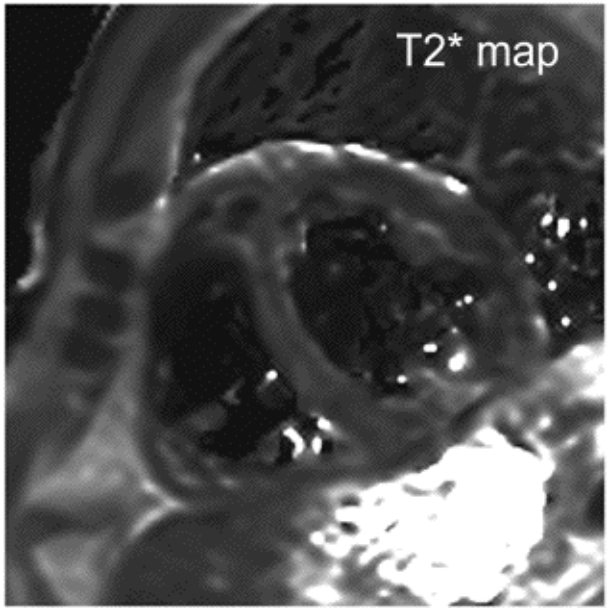

Sarcoidoza

Granulomatoză multisitemică de etiologie necunoscută.

Studiile morfologice prezintă o incidență a infiltrării miocardului pînă la 50% (Virmani 1980).

Doar 5% din pacienții cu sarcoidoză cardiacă sunt simptomatici (Sharma 2003).

Majoritatea pacientilor au experiența unei patologii subclinice, asimptomatice, cu risc înalt pentru moarte cardiacă subită, provocată de aritmii ventriculare sau bloc de conducere (30-65% din cazuri).

Sarcoidoza

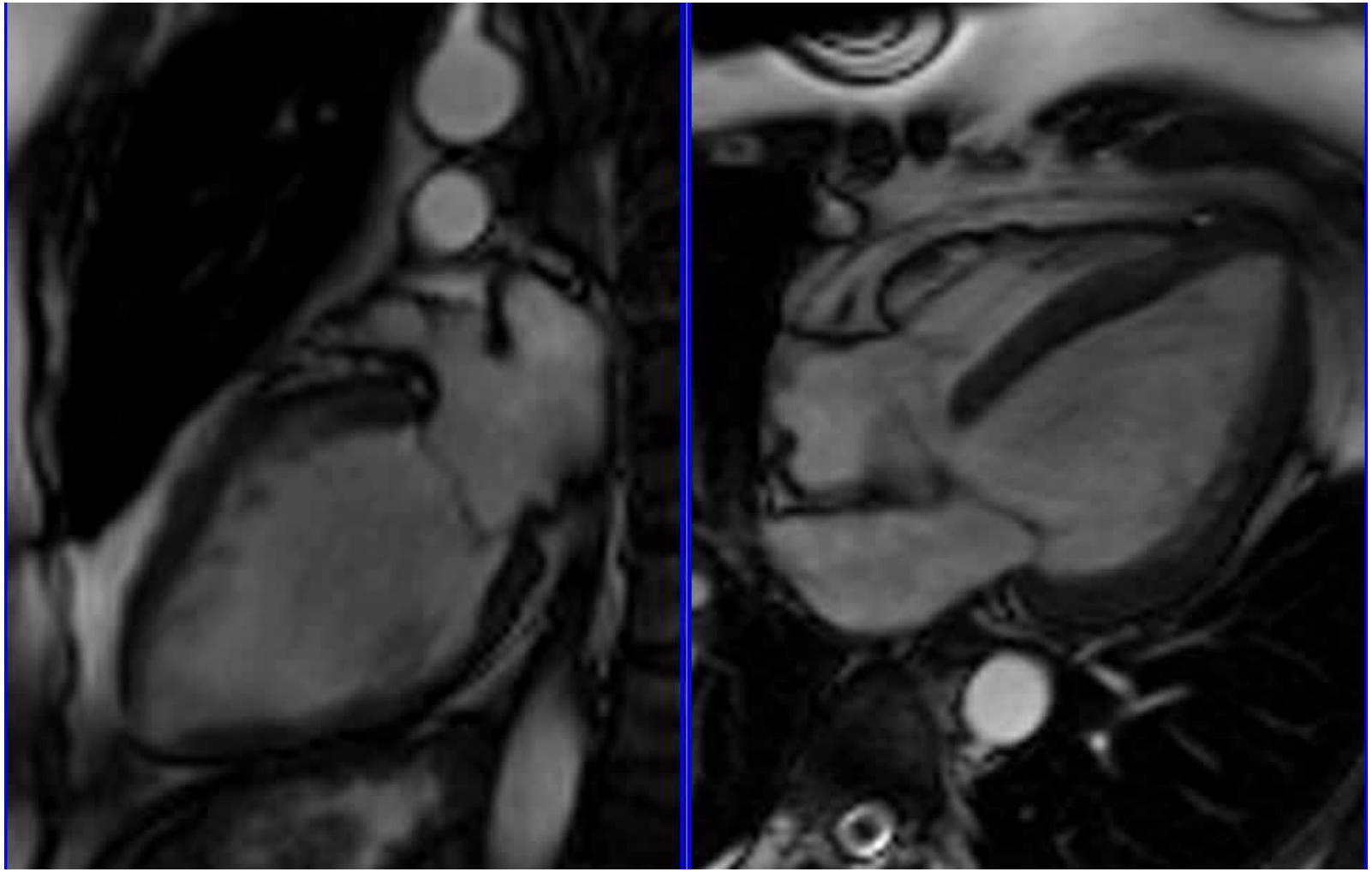

Sarcoidoza

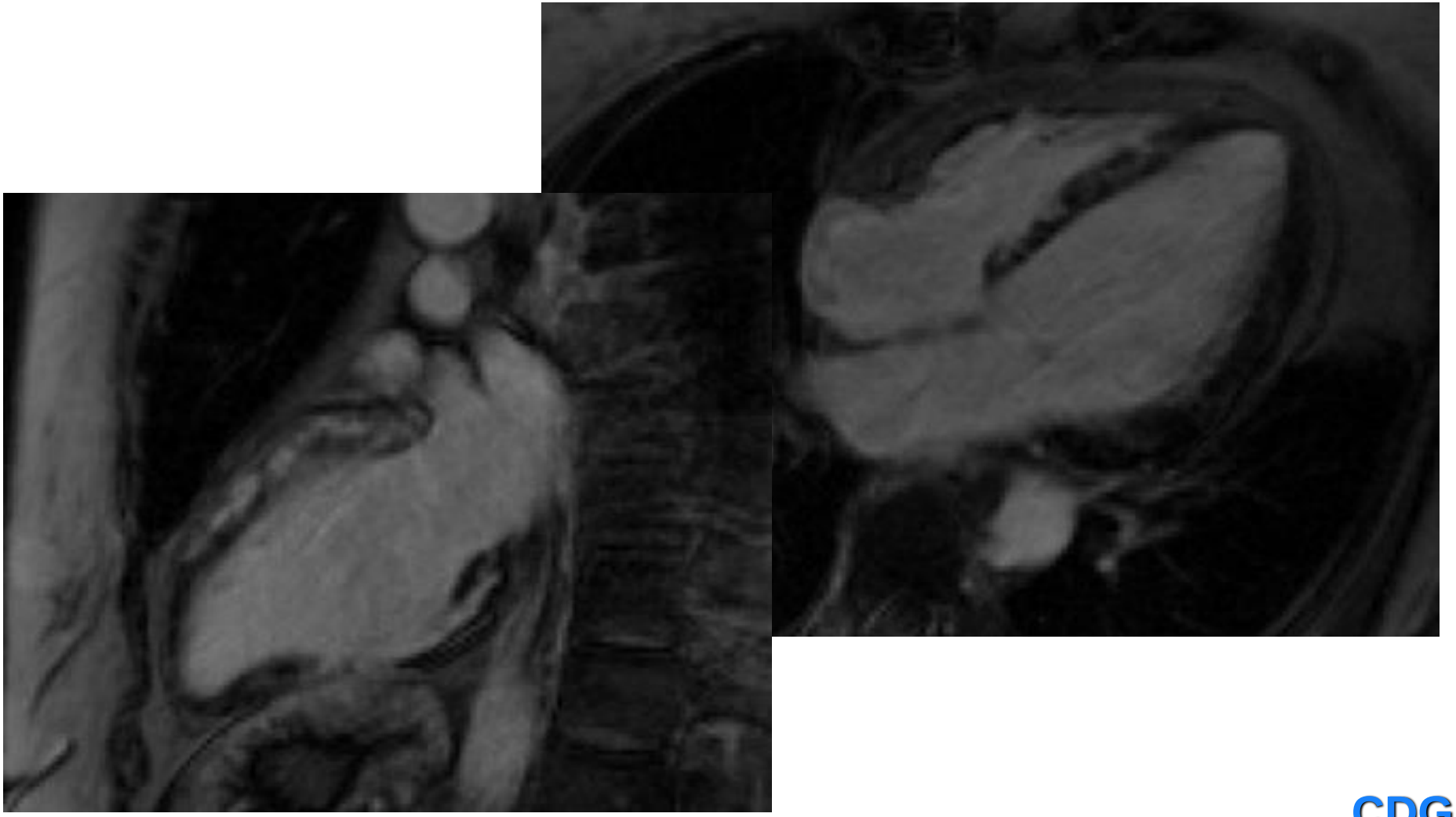

Sarcoidoza

În absența leziunilor sistemice, diagnosticul de sarcoidoză a miocardului este dificil.

Sensibilitatea biopsiei este <20%.

Majoritatea metodelor non-invazive nu sunt informative.

Multiple studii unicentrice raporteaza rezultate promițătoare pentru RMN, ca instrument în diagnosticul precoce și prognosticul riscului MCS.

Sarcoidoza

Markerii pentru moartea cardiacă subită

Extinderea contrastării miocardului.

+

Dilatarea ventriculară.

Disfuncția ventriculară.

Aritmiile ventriculare.

Smedema 2005

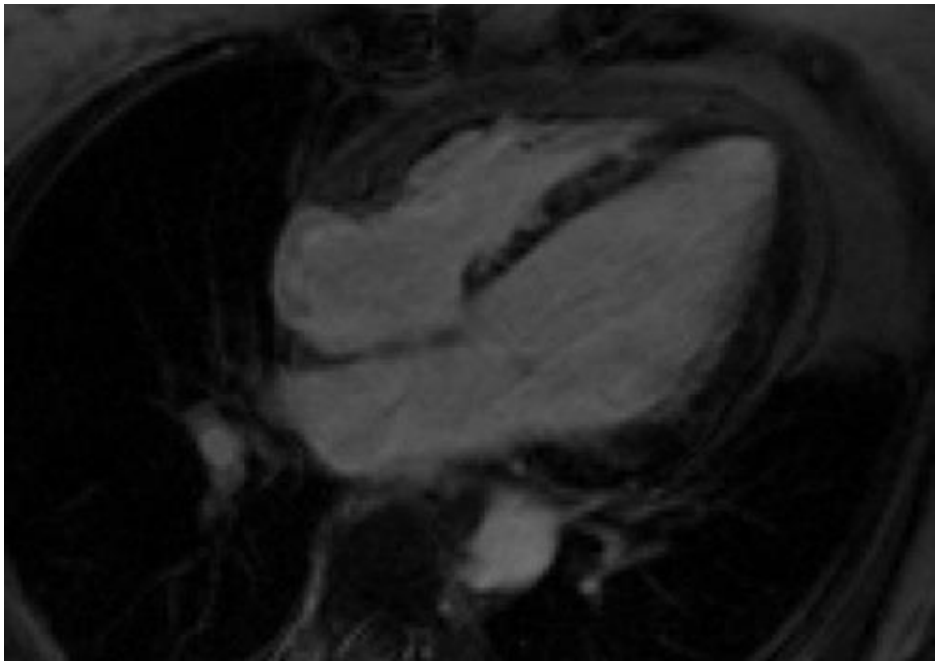

Sănătatea este un dar de la Dumnezeu şi trebuie păstrată din tinereţe