TOLERANȚA ZERO FAȚĂ DE CORUPȚIE

Mijloace de comunicare şi proceduri
pentru raportarea fraudelor sau actelor de corupţie

Linia Universitară Anticorupție

▶ 032 205 875

AUDIENȚĂ LA DECANI, PRORECTORI ȘI RECTOR

Sesizarea Comisiei de etică a USMF „Nicolae Testemițanu”

anticoruptie@usmf.md, petitii@usmf.md

Sindrom coronarian acut.

A patra definiție universală a infarctului miocardic.

Abraș Marcel
Dr. în științe medicale, conferențiar universitar
Disciplina Cardiologie USMF "Nicolae Testemițanu"
Șef secție Cateterism Cardiac, Institutul de Cardiologie

Sindomul coronarian acut?

• Sindomul coronarian acut se referă la o reducere bruscă a alimentării cu sânge a miocardului din cauza infarctului miocardic cu supradenivelare de segment ST (STEMI), non-STEMI (NSTEMI) sau a anginei instabile.

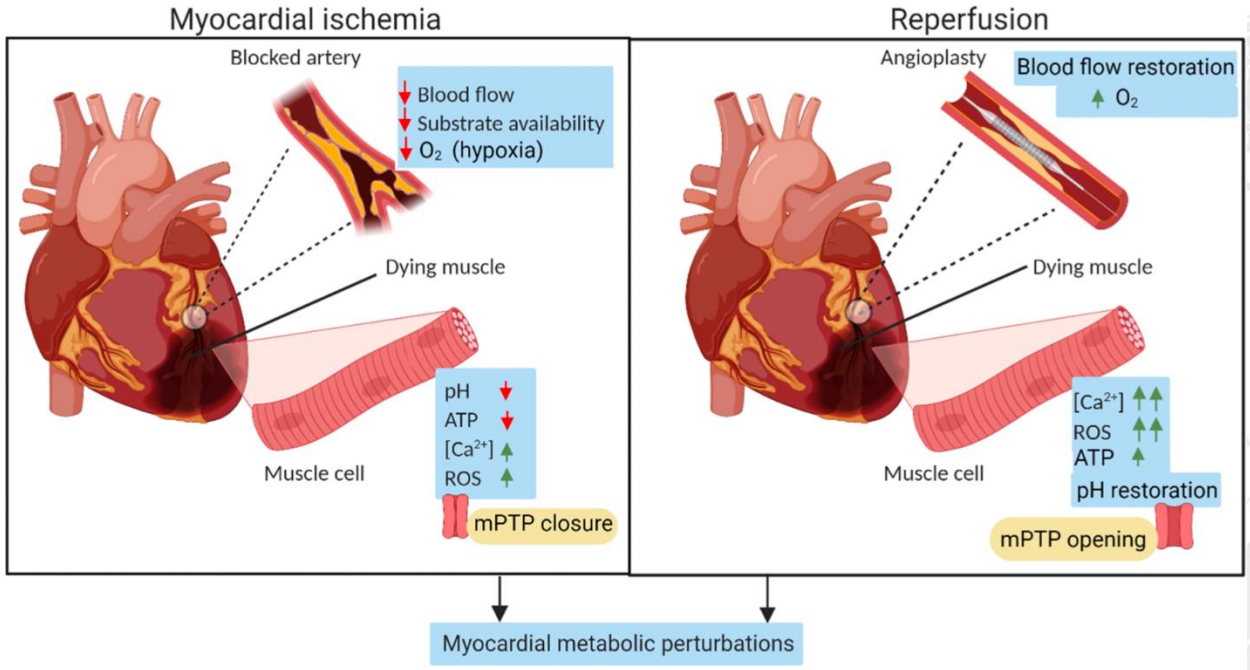

Figure 5. Myocardial ischemia/reperfusion (I/R) injury. Schematic showing the main events in myocardial I/R injury. Abbreviations: Ca^{2+}, Calcium ion; ROS, reactive oxygen species; mPTP, mitochondrial permeability transition pore.

În 2019, Incidența BCI a fost cea mai frecventă manifestare a BCV cu o valoare estimată de 5.8 milioane de cazuri noi în cele 57 state membre ESC. Estimarea medie a incidenței standardizate pe vârstă la 100000 de persoane a fost de 293,3 (IQR 195.8–529

Preval

milioa

57 de țări membre ale ESC.

Estimarea mediană a prevale standardizate în funcție de vârstă la 100 000 de locuitori din fiecare țară membră a fost de 2895

Rata incidenţei STEMI în Europa a fost cuprinsă între 43 şi 144 la 100.000 pe an.

În Moldova aproximativ la fiecare 35 min avem un nou caz de SCA dintre care la fiecare 2,5 ore un STEMI

Figure 33 Age-standardized incidence and prevalence of ischaemic heart disease in European Society of Cardiology member countries.

Adam Timmis et. Al., Cardiovascular disease statistics 2021 European Heart Journal (2022) 43, 716–799
https://doi.org/10.1093/eurheartj/ehab892

Chart 21-7. Age-standardized global prevalence rates of IHD per 100 000, both sexes, 2021.

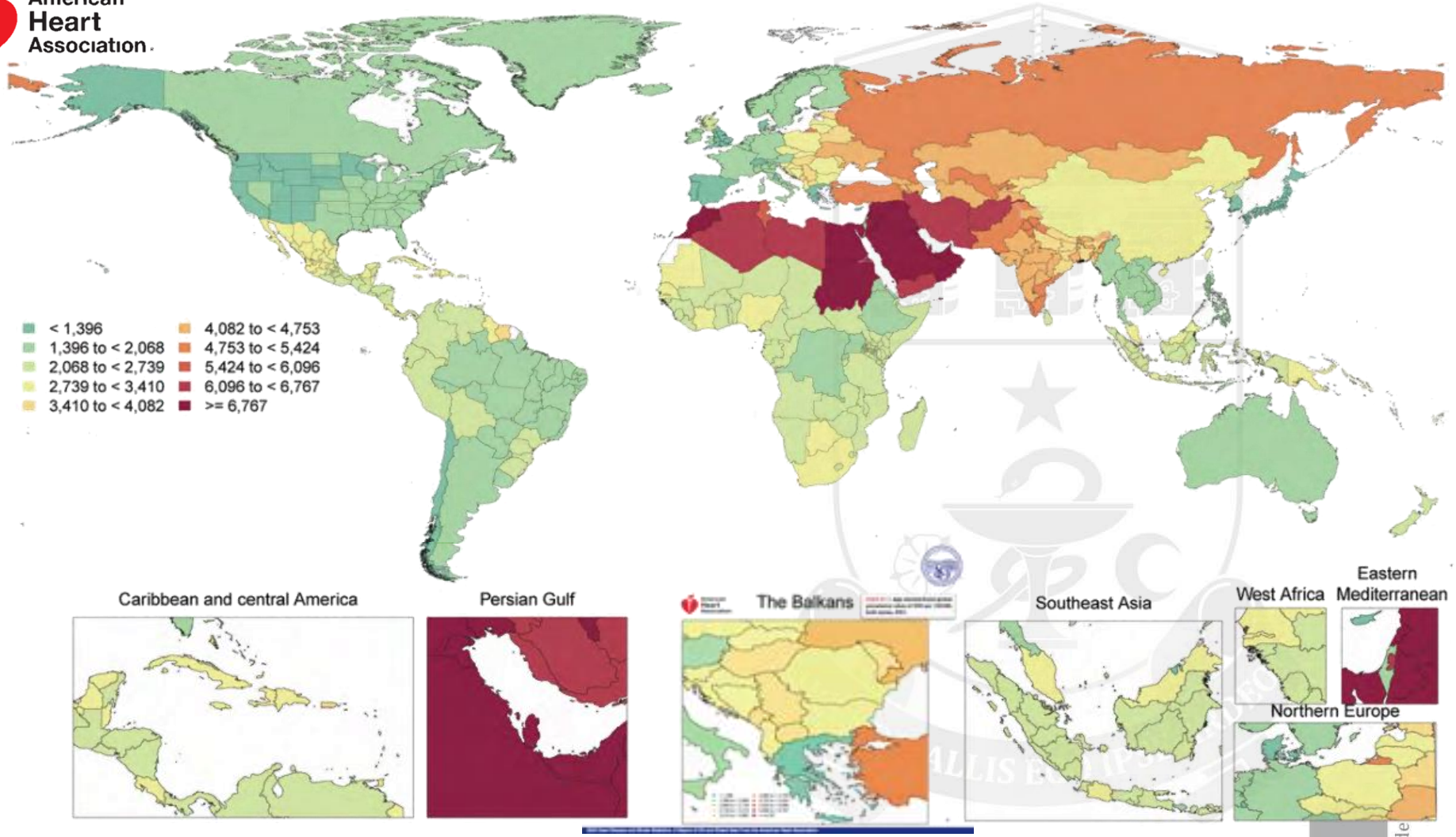

American Heart Association.

The Balkans

Chart 21-7. Age-standardized global prevalence rates of IHD per 100 000, both sexes, 2021.

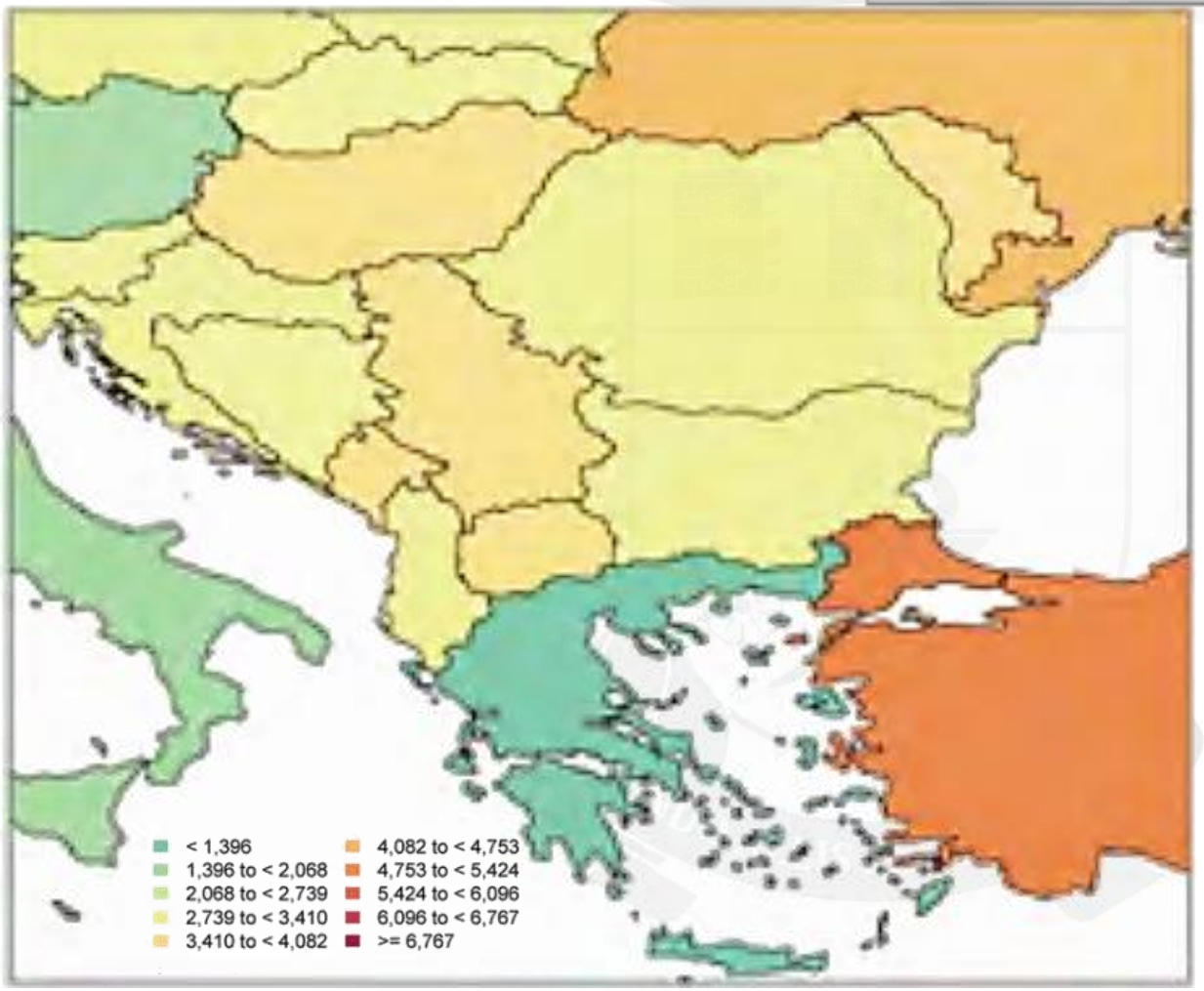

- Boala cardiacă ischemică este responsabilă pentru aproape 1,8 milioane de decese anual sau 20% din totalul deceselor în Europa.

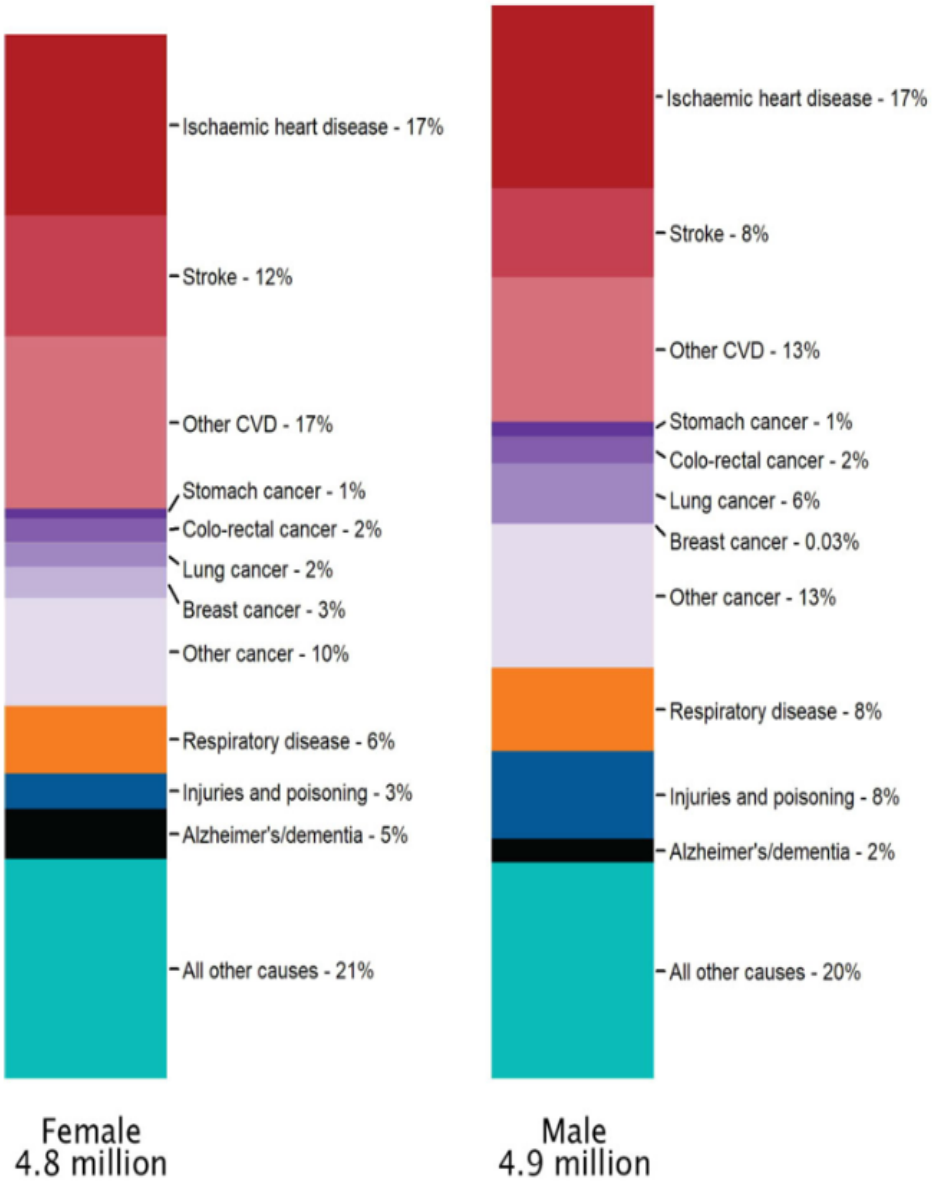

Figure 41 National causes of death in females and males in European Society of Cardiology member countries.

Age-standardized global mortality rates of IHD per 100000, both sexes, 2021.

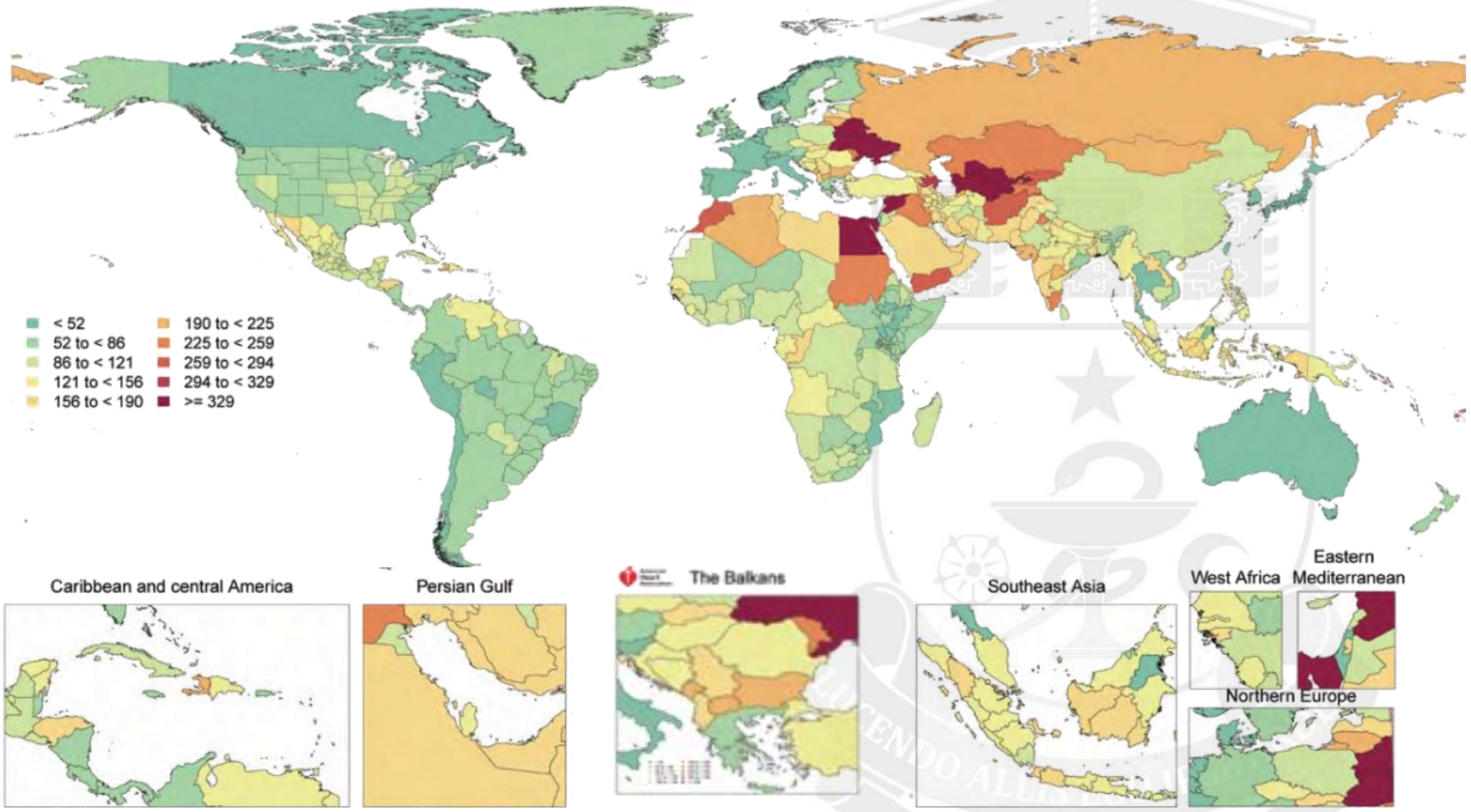

American Heart Association

The Balkans

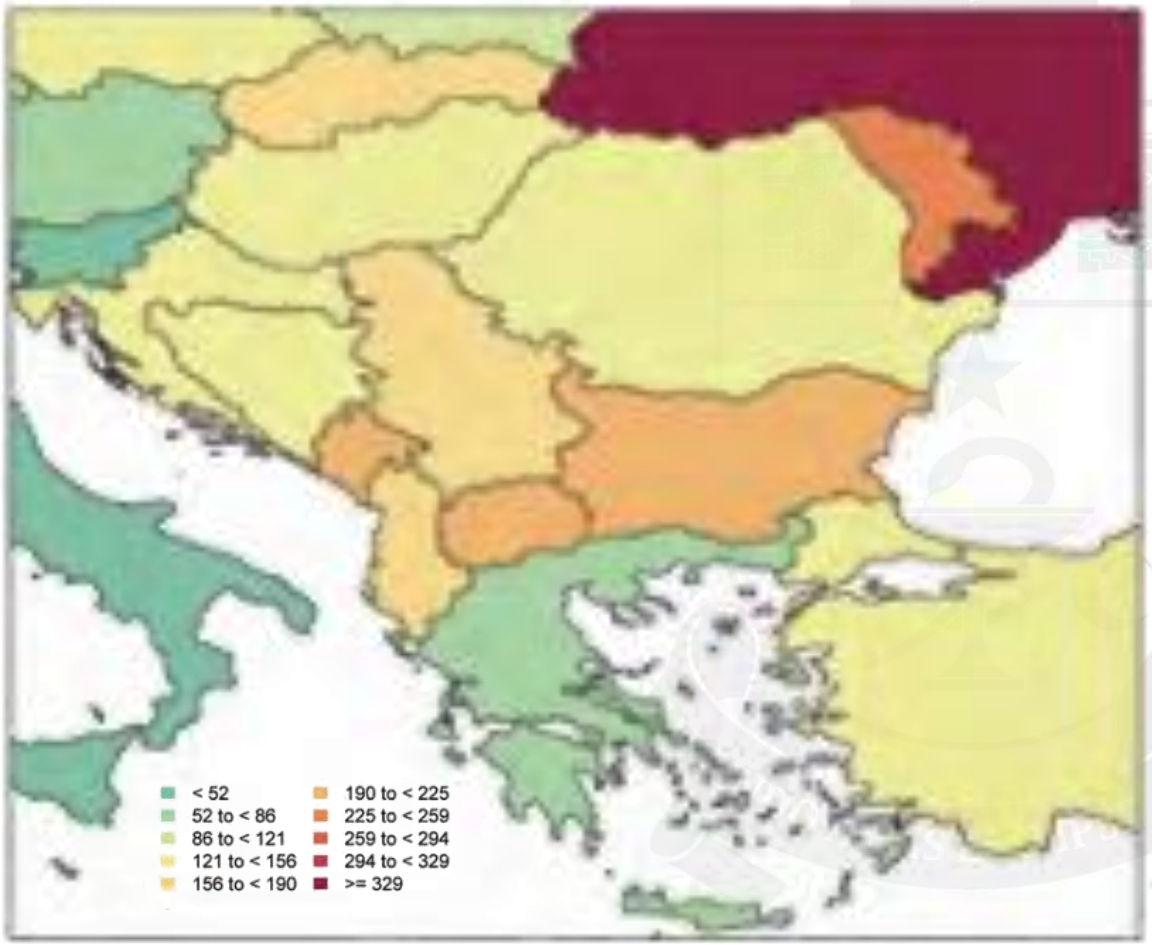

Mortalitatea pacienţilor cu STEMI este influenţată de multipli factori:

- existenţa reţelelor de STEMI bazate pe sistemul medical de urgenţă (SMU),
- întârzierea tratamentului,
- vârsta înaintată,
- clasa Killip,
- strategia terapeutică,
- prezenţa antecedentelor de infarct miocardic,
- diabetul zaharat,
- insuficienţa renală,
- numărul arterelor coronare afectate
- fracţia de ejecţie a ventriculului stâng (FEVS)

A patra definiție universală a infarctului miocardic (2018)

Criterii clinice pentru IM

Definiția clinică a IM indică prezența injuriei miocardice acute detectată prin biomarkeri cardiaci anormali în contextul dovezilor de ischemie miocardică acută.

Criterii pentru injuria miocardică

Detectarea unei valori crescute a cTn peste limita superioara (LS) a percentilei 99 este definită ca injurie miocardică. Injuria este considerată acută dacă există o creștere și/sau scădere a valorilor cTn.

25. LIMITA SUPERIOARĂ DE REFERINȚĂ A PERCENTILEI 99

Limita superioară a percentilei 99 este concepută ca fiind nivelul de decizie pentru prezența injuriei miocardice și trebuie determinată pentru fiecare test cu materiale de control al calității, folosite ca limita superioară pentru a aprecia imprecizia acestuia. LS a percentilei 99 pentru diferitele teste cTn utilizate în practica clinică și în cercetare pot fi găsite inserate pe ambalajul producătorului, fie în publicațiile evaluate cole-

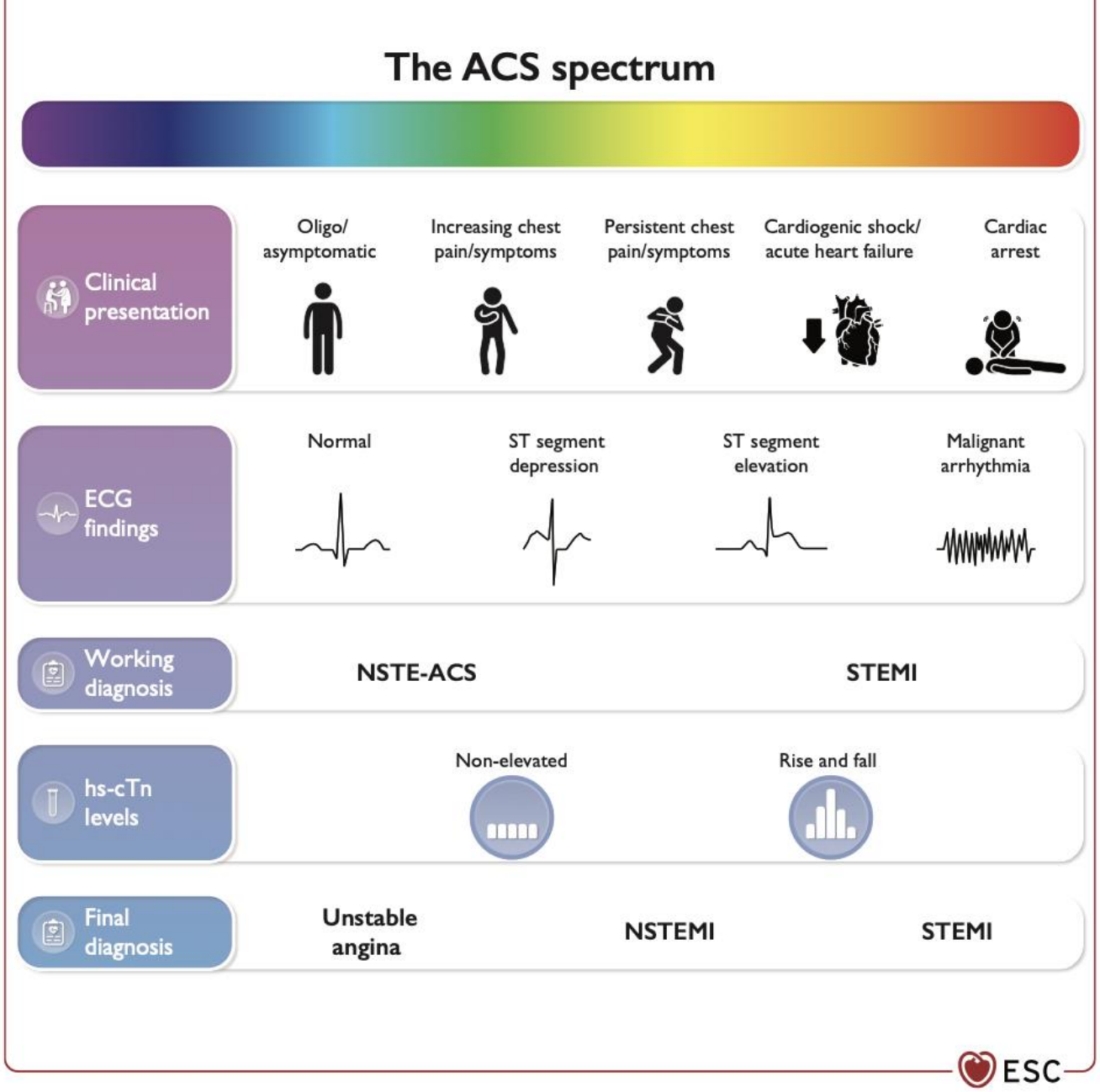

Figure 2 The spectrum of clinical presentations, electrocardiographic findings, and high-sensitivity cardiac troponin levels in patients with acute coronary syndrome. ACS, acute coronary syndrome; ECG, electrocardiogram; hs-cTn, high-sensitivity cardiac troponin; NSTE-ACS, non-ST-elevation acute coronary syndrome; NSTEMI, non-ST-elevation myocardial infarction; STEMI, ST-elevation myocardial infarction.

Caracteristica durerii

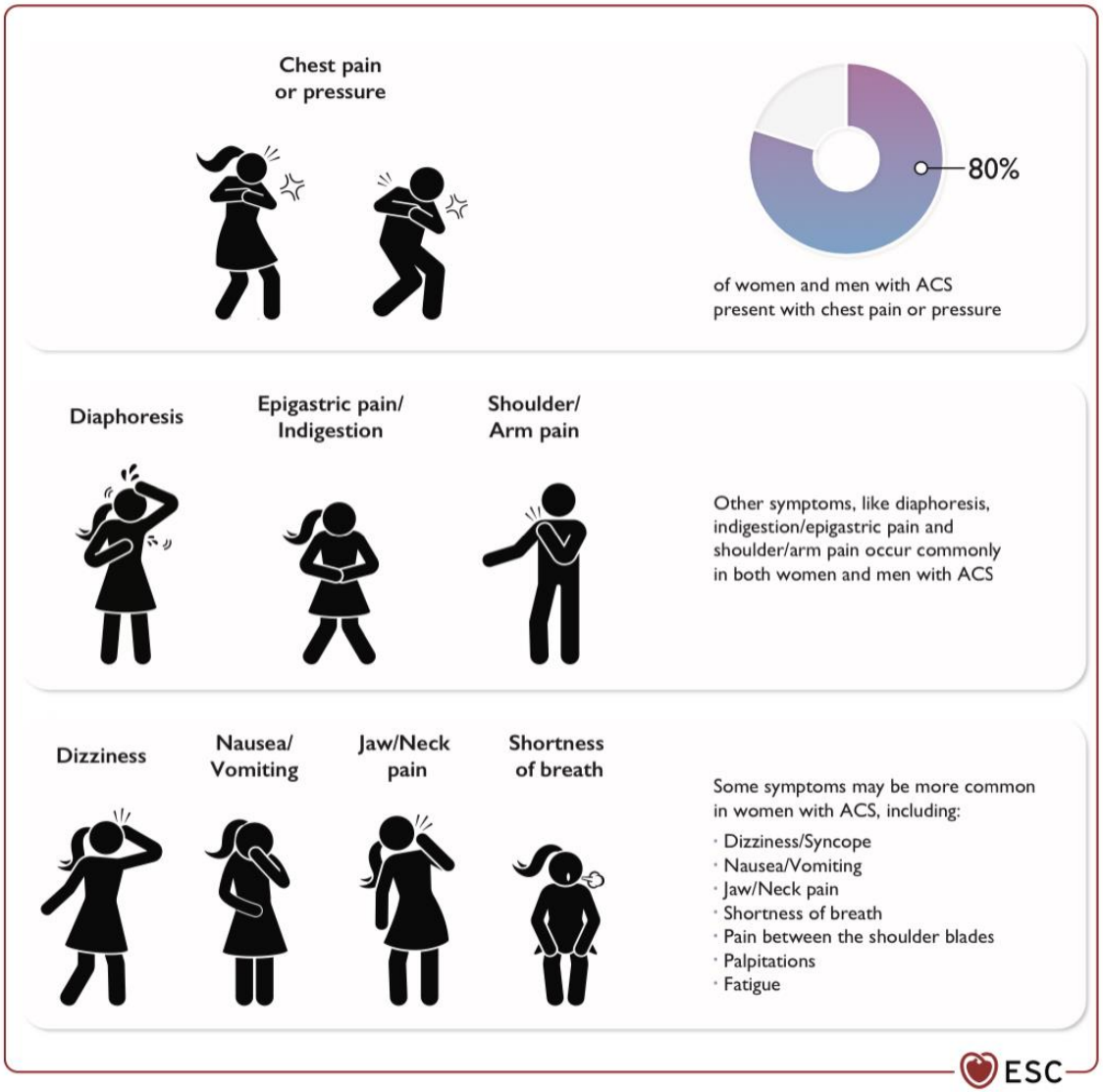

Figure S1 Symptoms at presentation in acute coronary syndrome in women and men. ACS, acute coronary syndrome.

Acute Coronary Syndromes

American Heart Association.

Guideline for the Management of Patients With ACS (2025)

	NSTEMI	STEMI
Angiographic Findings	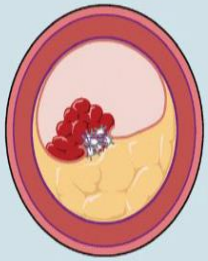 Partially occlusive thrombus	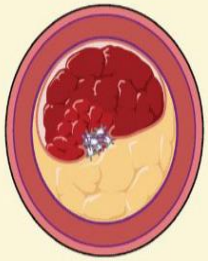 Completely occlusive thrombus
Electrocardiographic Changes	ST-segment depression; T-wave inversion 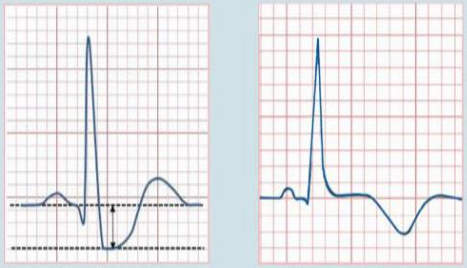 Nonspecific or no electrocardiographic changes may instead be seen	ST-segment elevation 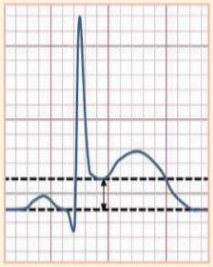 ST-elevation in ≥2 contiguous leads on standard 12-lead ECG (or ST-elevation on posterior lead ECG)
Biomarker Changes (cardiac troponin)	Unstable angina: − ; NSTEMI: +	+ (Might be − if short time from symptom onset)

Modificări ECG - STEMI

2023 ESC Guidelines for the management of acute coronary syndromes

	ECG pattern	Criteria	Signifying	Figure
I	STEMI	New ST-elevation at the J-point in ≥ 2 contiguous leads[a] ≥2.5 mm in men <40 years, ≥2 mm in men ≥40 years, or ≥1.5 mm in women regardless of age in leads V2–V3 and/or ≥1 mm in the other leads (in the absence of LV hypertrophy or left bundle branch block) [a]Including V3R and V4R	Ongoing acute coronary artery occlusion	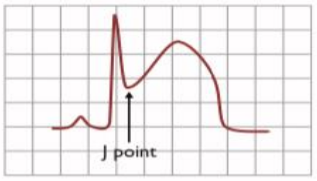

Supradenivelare de segment ST în punctul J nou apărută în cel puțin două derivații adiacente:

- ≥2,5 mm la bărbații <40 ani, ≥2 mm la bărbații ≥40 ani sau ≥1,5 mm la femei, indiferent de vârstă, în derivațiile V2–V3
- și/sau ≥1 mm în celelalte derivații (în absența hipertrofiei ventriculare stângi [HVS] sau a blocului de ramură stângă [BRS]).

ESC European Society of Cardiology

Modificări ECG - STEMI

ECG pattern	Criteria	Signifying	Figure
ii Posterior STEMI	ST-segment depression in leads V1–V3, especially when the terminal T-wave is positive (ST-segment elevation equivalent), and concomitant ST-segment elevation ≥0.5 mm recorded in leads V7–V9	Posterior STEMI	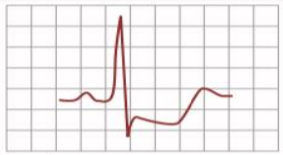 V1-V3
iii LCx occlusion/ right ventricular MI	ST-segment elevation in V7–V9 and V3R and V4R, respectively	Left circumflex (LCX) artery occlusion or right ventricular MI	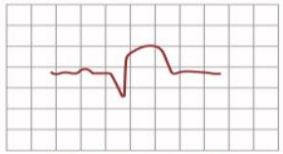 V7-V9, V3R and V4R
iv Multivessel ischaemia/ left main obstruction	ST depression ≥1mm in six or more surface leads (inferolateral ST depression), coupled with ST-segment elevation in aVR and/or V1	Multivessel ischaemia or left main coronary artery obstruction, particularly if the patient presents with haemodynamic compromise	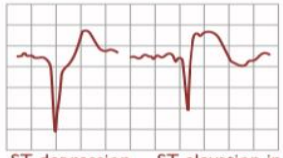 ST depression ≥ 1 mm in six or more surface leads; ST elevation in aVR and/or V1
v Left bundle branch block/ paced rhythm	QRS duration greater than 120 ms Absence of Q wave in leads I, V5 and V6 Monomorphic R wave in I, V5 and V6 ST and T wave displacement opposite to the major deflection of the QRS complex	Patients with a high clinical suspicion of ongoing myocardial ischaemia should be managed in a similar way to STEMI patients	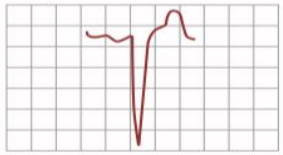
vi Right bundle branch block	QRS duration greater than 120 ms rsR' "bunny ear" pattern in the anterior precordial leads (leads V1-V3) Slurred S waves in leads I, aVL and frequently V5 and V6	Patients with a high clinical suspicion of ongoing myocardial ischaemia should be managed in a similar way to STEMI patients	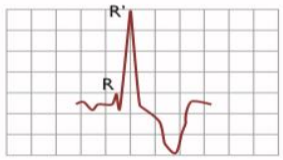

ESC

ESC European Society of Cardiology

2023 ESC Guidelines for the management of acute coronary syndromes

Modificări ECG – Non-STEMI

ECG pattern	Criteria	Signifying	Figure
a Isolated T-wave inversion	T-wave inversion >1 mm in ≥5 leads including I, II, aVL, and V2–V6	Only mildly impaired prognosis	I, II, aVL,or V2 to V6
b ST-segment depression	J point depressed by ≥0.05 mm in leads V2 and V3 or ≥1 mm in all other leads followed by a horizontal or downsloping ST-segment for ≥0.08 s in ≥1 leads (except aVR)	More severe ischaemia	≥ 1 leads 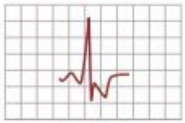 ≥ 1 leads
c Transient ST-segment elevation	ST segment elevation in ≥2 contiguous leads of ≥2.5 mm in men <40 years, ≥2 mm in men ≥ 40 years, or ≥1.5 mm in women regardless of age in leads V2–V3 and/or ≥1 mm in the other leads lasting <20 min	Only mildly impaired prognosis	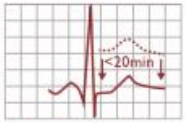 ≥ 2 contiguous leads
d De Winter ST-T	1–3 mm upsloping ST-segment depression at the J point in leads V1–V6 that continue into tall, positive, and symmetrical T waves	Proximal LAD occlusion/ severe stenosis	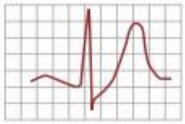 V1–V6
e Wellens sign	Isoelectric or minimally elevated J point (<1 mm) + biphasic T wave in leads V2 and V3 (type A) or symmetric and deeply inverted T waves in leads V2 and V3, occasionally in leads V1, V4, V5, and V6 (type B)	Proximal LAD occlusion/ severe stenosis	(V1-)V2-V3(-V4) (V1-)V2-V3(-V4)

ESC European Society of Cardiology

2023 ESC Guidelines for the management of acute coronary syndromes

Wellens sign

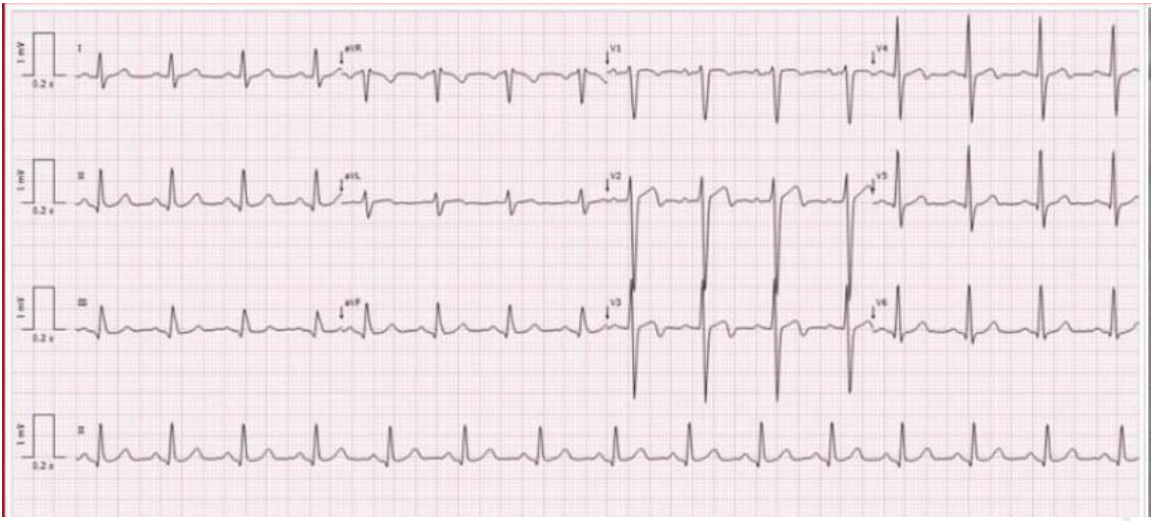

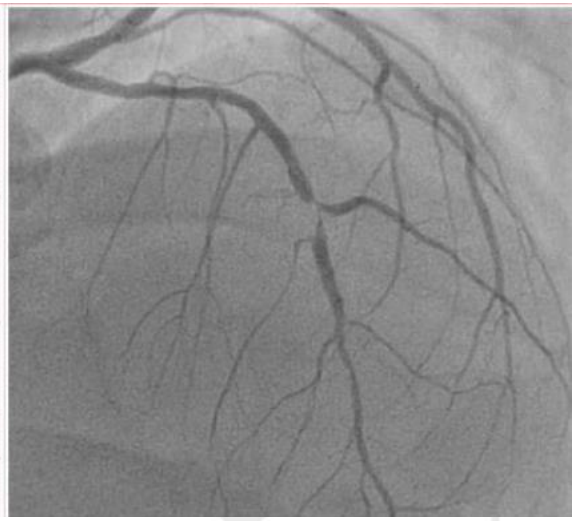

- **Deeply inverted or biphasic T waves in V2-3 (may extend to V1-6);**
- **ECG pattern present in pain-free state;**
- Isoelectric or minimally-elevated ST segment (< 1mm);
- No precordial Q waves;
- Preserved precordial R wave progression
- Recent history of angina;
- Normal or slightly elevated serum cardiac markers;

It is highly specific for critical stenosis of the left anterior descending artery (LAD).

ESC
European Society of Cardiology

Elevarea segmentului ST in dependența de localizarea IM

INFERIOR	ANTEROSEPTAL	ANTEROAPICAL	ANTEROLATERAL	LATERAL
II, III, aVF	V1 – V2	V3 – V4	V5 – V6	I, aVL
RCA	LAD	LAD	Cx	Cx

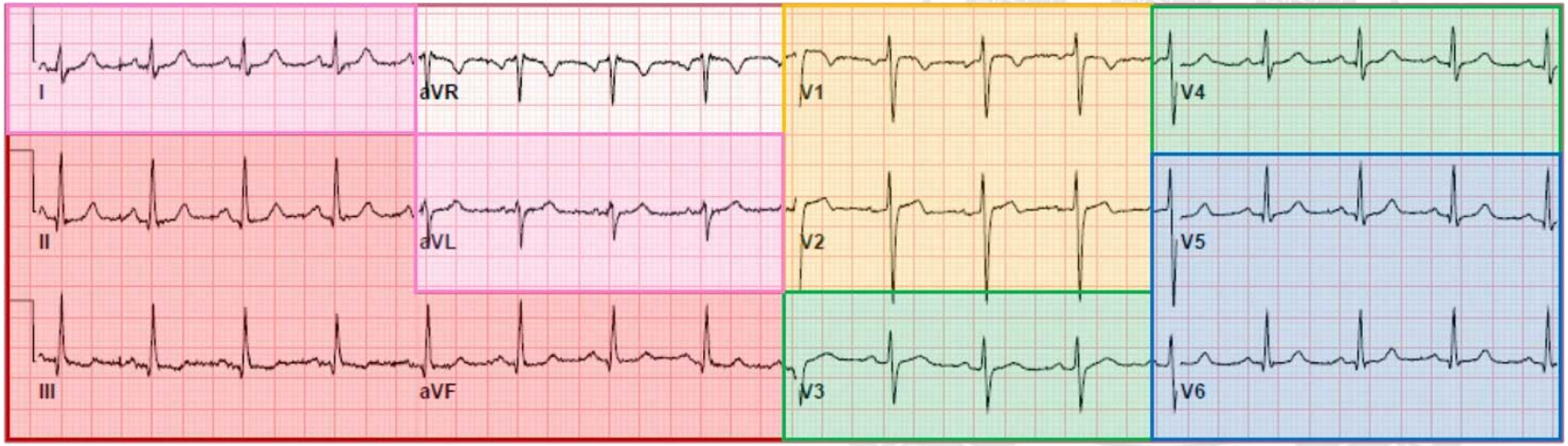

Marcherii injuriei cardiace

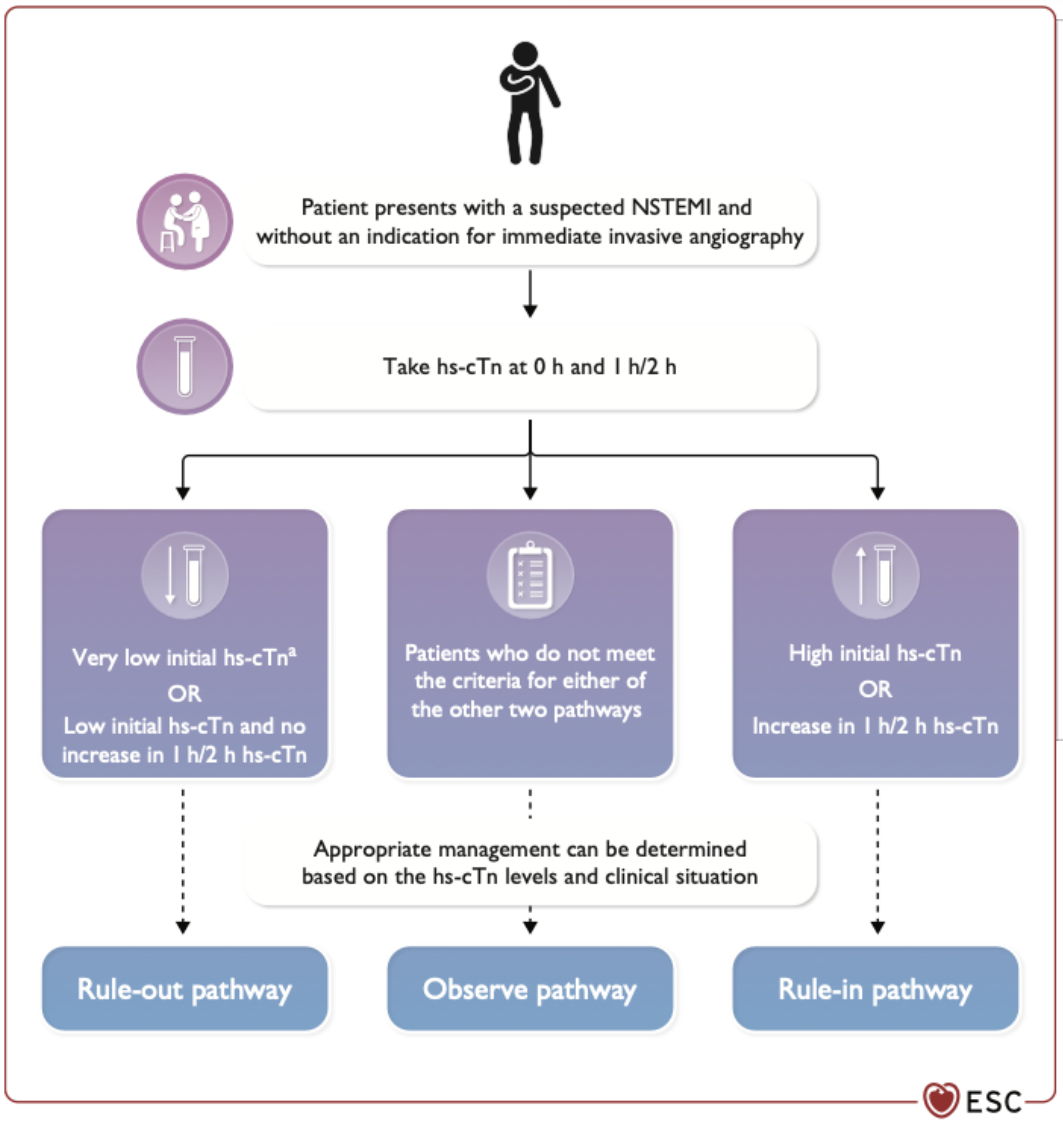

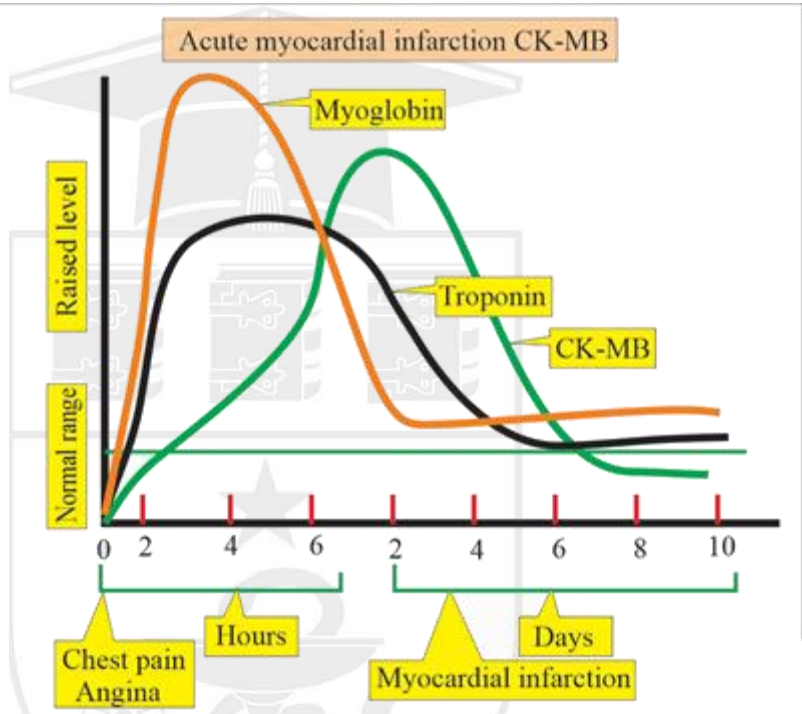

TABLE 2
Chronological Rise and Fall of Specific Cardiac Biomarkers[11,19-21]

Biomarker	Onset of initial rise	Peak serum level	Return to baseline
CK-MB	3 – 4 h	24 h	48 – 72 h
cTnI	2 – 4 h	24 – 48 h	7 – 10 d
cTnT	2 – 4 h	24 – 48 h	10 – 14 d
H-FABP	1.5 h	4 – 6 h	20 h
IMA	Minutes	6 h	12 h
Myoglobin	1 – 4 h	6 – 12 h	24 h

Figure 6 The 0 h/1 h or 0 h/2 h rule-out and rule-in algorithms using high-sensitivity cardiac troponin assays in patients presenting to the emergency de-

Tabel 1. Etiologiile creșterii valorilor troponinei cardiace cauzate de injuria miocardică

Injuria miocardică asociată ischemiei miocardice acute

Instabilit

Injuria cundar

Reducer
- Spasm
- Embo
- Disec
- Bradi
- Hipot
- Insufi
- Anem

Creșter
- Tahia
- Hiper

Alte ca

Condiții
- Insufi
- Mioca
- Cardi
- Sindr
- Proce
- Proce
- Ablaț
- Cardi
- Contu

Condiții
- Sepsis
- Boală
- Accid
- Embo
- Boli i
- Agent
- Pacie
- Exerc

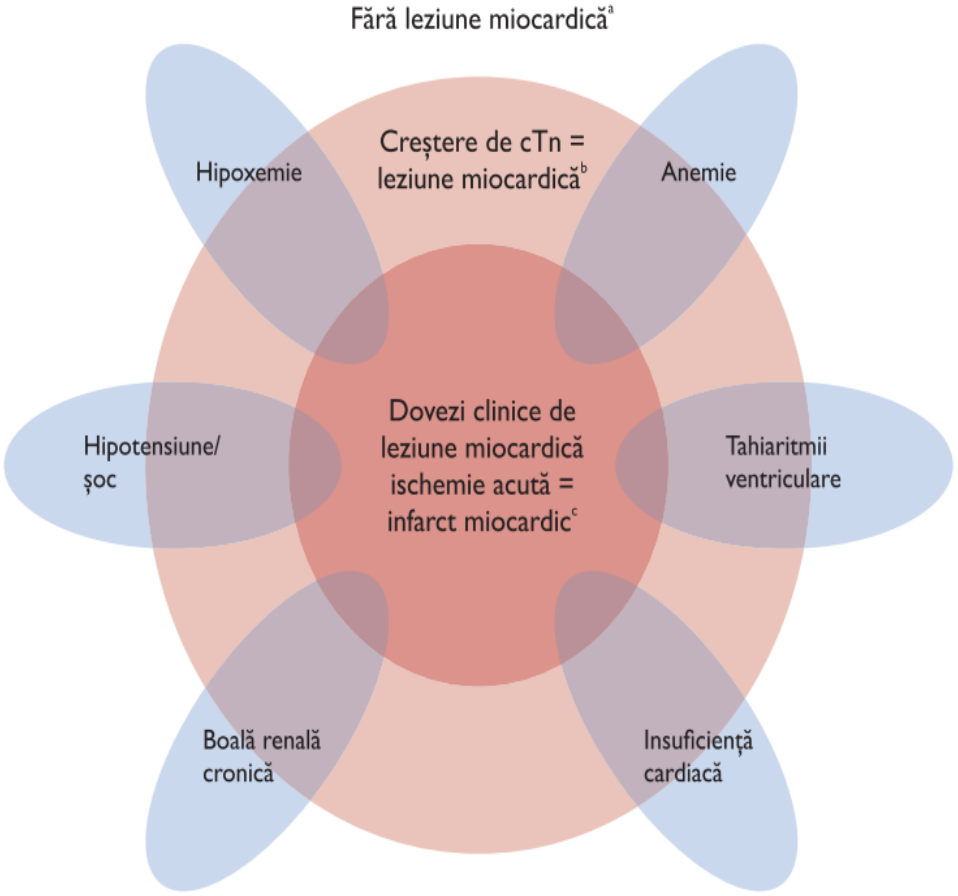

Figura 2. Spectrul injuriei miocardice, pornind de la absența injuriei până la infarctul miocardic. Aceste afecțiuni miocardice pot fi regăsite în diferite entități clinice: tahiaritmii ventriculare, insuficiența cardiacă, boala renală, hipotensiune/șoc, hipoxemie și anemie. cTn – troponină cardiacă
a fără injurie miocardică, valorile cTn ≤ limita superioară de referință a percentilei 99 sau nedectabile
b injurie miocardică, valorile cTn > limita superioară de referință a percentilei 99.
C infarctul miocardic = simptome și semne clinice de ischemie miocardică și creșterea și/sau scăderea valorii cTn > limita superioară de referință a percentilei 99

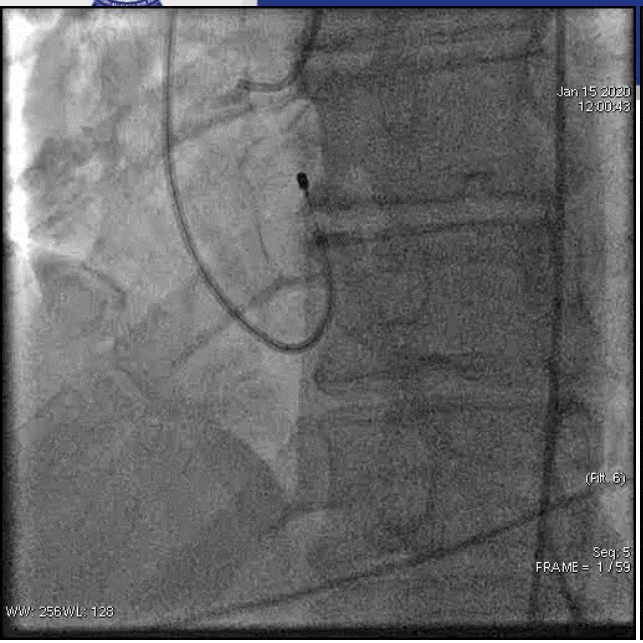

Ruptură/eroziune a plăcii de aterom cu tromb ocluziv

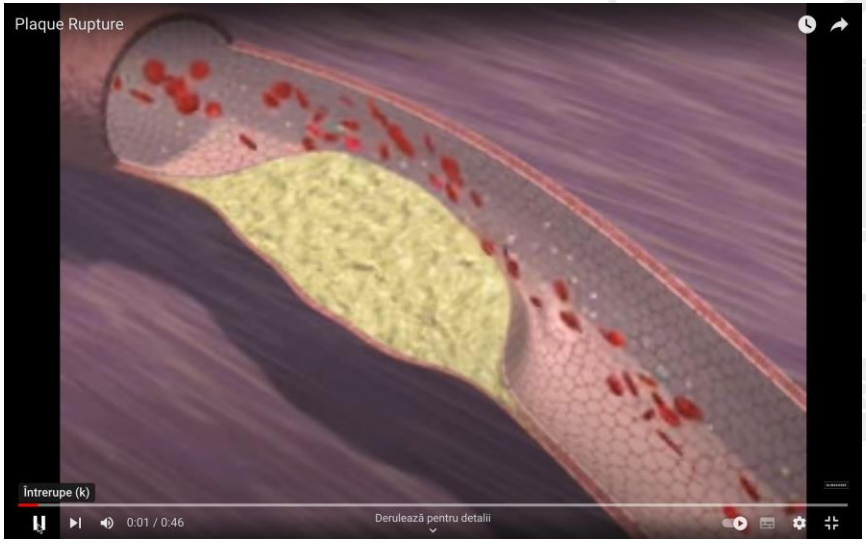

Ruptură/eroziune a plăcii de aterom cu tromb non-ocluziv

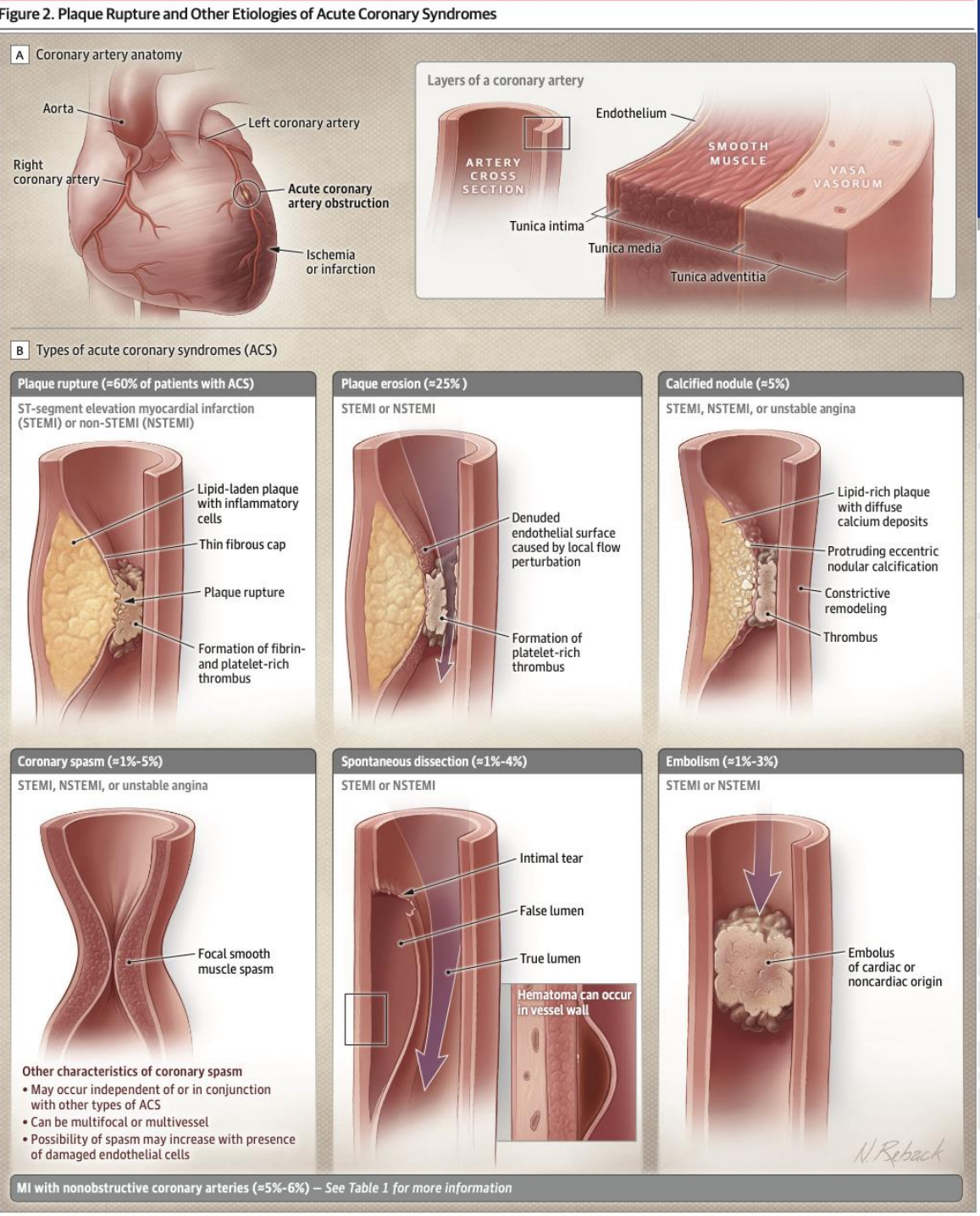

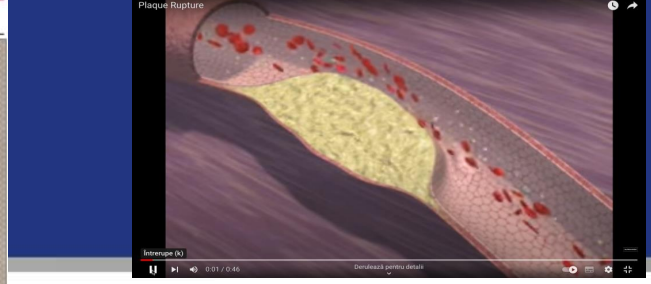

- STEMI reprezintă aproximativ 30% din SCA
- NSTE-ACS reprezintă aproximativ 70% din SCA

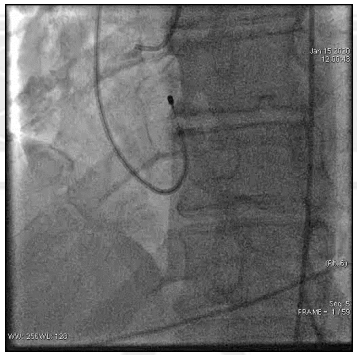

Deepak L Diagnosis and Treatment of Acute Coronary Syndromes A Review *JAMA*. 2022;327(7):662-675. doi:10.1001/jama.2022.0358

MI

- **Type 1** → Caused by CAD with atherothrombotic plaque rupture or erosion leading to either an occlusive or partially-occlusive thrombus
- **Type 2** → Due to an oxygen supply-demand imbalance, either alone or in combination with atherosclerosis without plaque rupture, vasospasm or coronary microvascular dysfunction, or non-atherosclerotic coronary dissection
- **Type 3** → Cardiac death with symptoms indicative of MI with presumed new ECG changes or ventricular fibrillation, but biomarker samples not obtained before death; MI detected at autopsy examination
- **Type 4**
  - Type 4a: Procedure-related MI occurring ≤48 hours after the index PCI procedure
  - Type 4b: MI due to stent or scaffold thrombosis following PCI
  - Type 4c: Restenosis associated with PCI
- **Type 5** → Procedural myocardial injury during or ≤48 hours after CABG

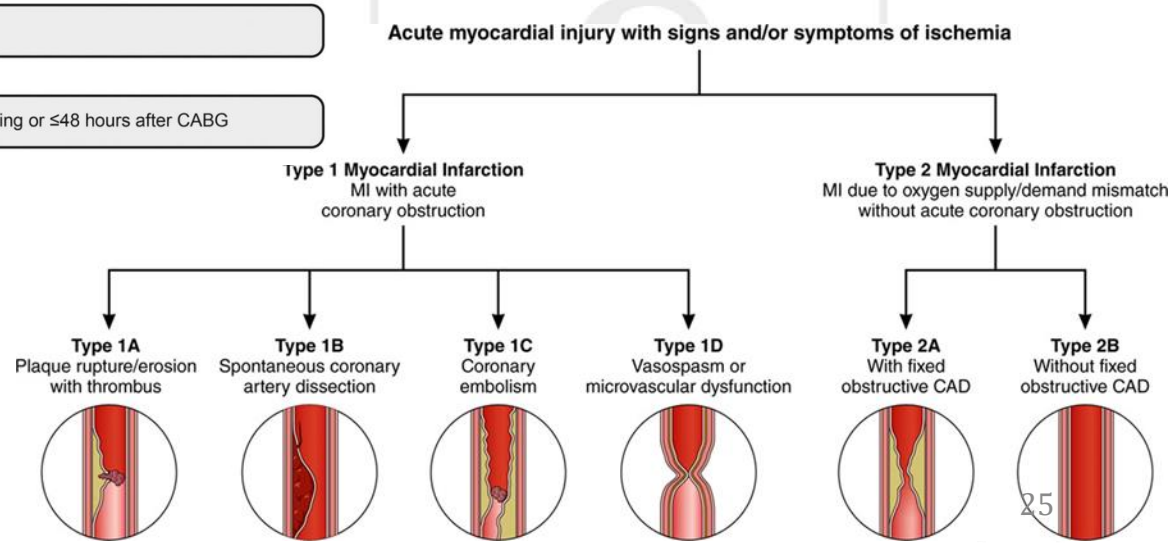

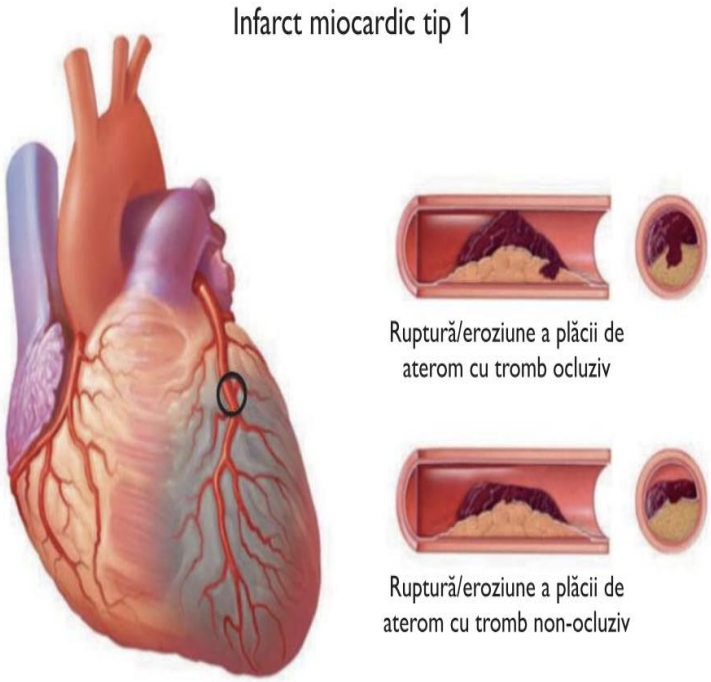

©ESC/ACC/AHA/WHF 2018

Figura 3. Infarctul miocardic tip 1.

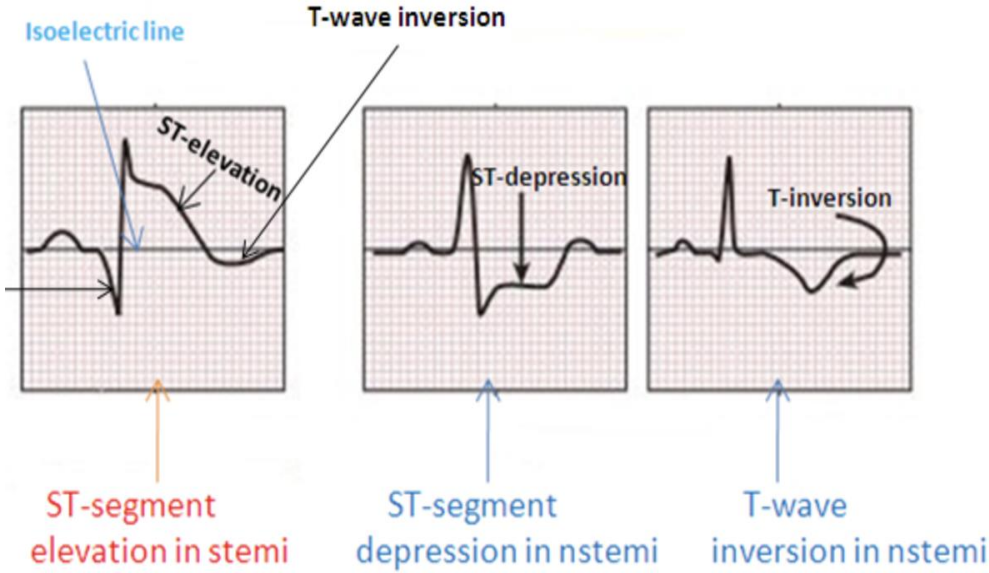

Criterii de diagnostic pentru IM tip I

Identificarea unei creșteri și/sau scăderi a valorilor cTn cu cel puțin o valoare peste LS a percentilei 99, însoțită de cel puțin una din următoarele:

- Simptome de ischemie miocardică acută;
- Modificări ischemice nou apărute pe ECG;
- Apariția și evoluția undei Q patologice;
- Dovada imagistică a unei pierderi noi a viabilității miocardului sau noi tulburări de cinetică regională parietală într-un tipar în conformitate cu etiologia ischemică;
- Identificarea unui tromb coronarian prin coronarografie, inclusiv imagistică intracoronariană, sau prin autopsie[a]

cTn = troponina cardiacă
ECG = electrocardiografie
LS = limita superioară de referință
[a] demonstrarea post-mortem a existenței unui tromb în artera responsabilă pentru fluxul sanguin al regiunii infarctizate, sau o arie largă, circumscrisă macroscopic de necroză cu sau fără prezența hemoragiei intramiocardice, îndeplinește criteriile unui infarct miocardic tip I, indiferent de valorile cTn.

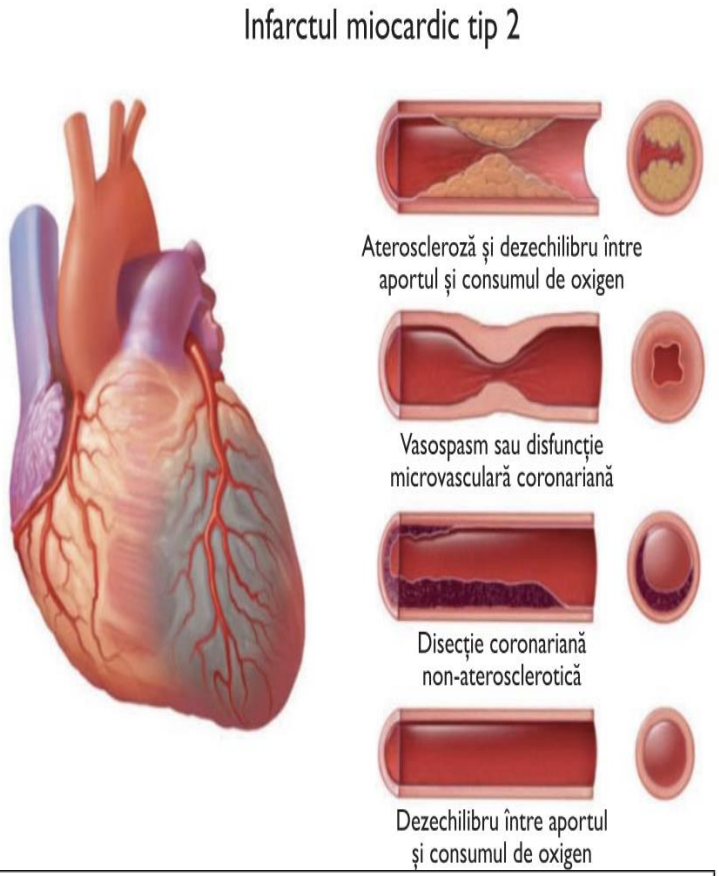

Criterii de diagnostic pentru IM tip 2

Detecția unei creșteri și/sau scăderi a valorilor cTn cu cel puțin o valoare peste LS a percentilei 99 și dovada existenței unui dezechilibru între aportul și cererea de oxigen la nivelul miocardic, fără legatură cu aterotromboza coronariana acută, însoțită de cel puțin una din următoarele:

- Simptome de ischemie miocardică acută;
- Modificări ischemice nou apărute pe ECG;
- Apariția și evoluția unei noi unde Q patologice;
- Dovada imagistică a unei pierderi noi a viabilitații miocardului sau noi tulburări de cinetică regională parietală într-un tipar în conformitate cu etiologia ischemică.

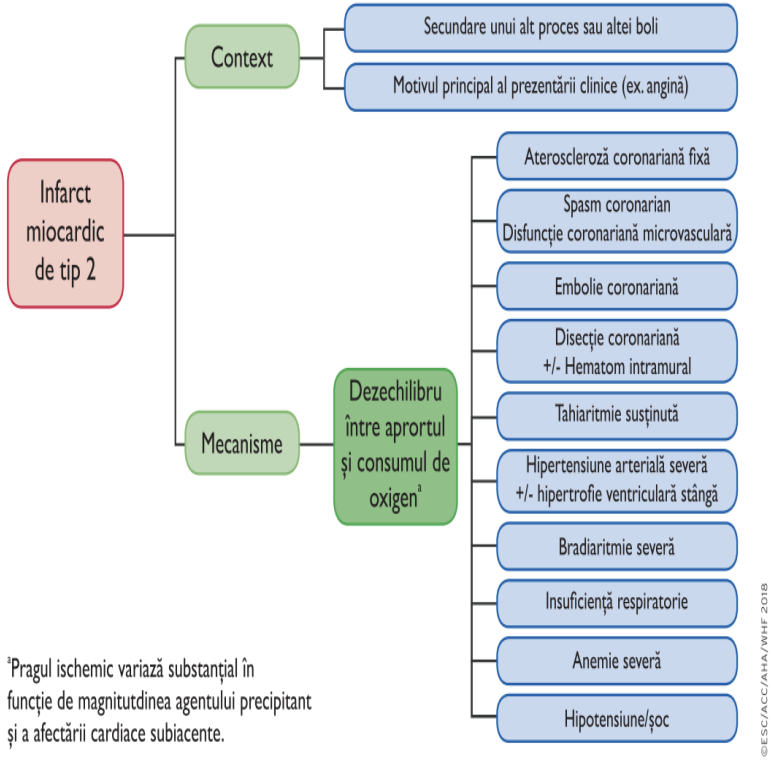

Figura 5. Algoritmul infarctului miocardic tip 2, luând în considerare contextul clinic și mecanismele fiziopatologice atribuite ischemiei miocardice acute (adaptat după 59).

LUCENDO ALLIS EGO IPSE ARDEO!

Criterii de diagnostic pentru IM tip 3

Pacienți cu moarte subită cardiacă, cu simptome sugestive pentru ischemie miocardică, însoțite de presupuse modificări ischemice nou apărute pe ECG sau fibrilație ventriculară, dar care decedează înainte de obținerea probelor sanguine pentru determinarea biomarkerilor cardiaci, sau înainte de identificarea creșterii biomarkerilor, sau cărora IM a fost stabilit prin autopsie.

IM tip 4 A

Criterii pentru IM asociat PCI ≤ 48 h post-procedural (IM tip 4a):

Infarctul miocardic post intervenție coronariană este arbitrar definit ca o creștere de 5 ori a valorii cTn comparativ cu LS a percentilei 99 la pacienții cu valoare de bază normală.
În cazul pacienților cu valori pre-procedurale ale cTn crescute, dar care sunt stabile (variație ≤20%) sau în scădere, valoarea post-procedurală a cTn trebuie să crească cu peste 20%. Totuși, valoarea absolută post procedurală a cTn trebuie să fie de ce l puțin 5 ori peste limita superioară a percentilei 99; însotită de cel puțin una din următoarele:

- Modificări ischemice nou apărute pe ECG;
- Apariția și evoluția unei noi unde Q patologice[a];
- Dovada imagistică a unei pierderi noi a viabilității miocardului sau noi tulburări de cinetică regională parietală într-un tipar în conformitate cu etiologia ischemică.
- Modificări angiografice sugestive pentru complicații procedurale ce reduc fluxul coronarian: disecția coronariană, ocluzia unui ram major epicardic, sau o ocluzie/tromb de ram lateral, perturbarea fluxului prin colaterale sau embolizare distală.[b]

[a] dezvoltarea izolată a unei noi unde Q patologice, care întrunește criteriile pentru IM tip 4a dacă valoarea cTn este crescută dar mai puțin de 5 ori LS a percentilei 99
[b] dovada post-mortem a existenței unui tromb apărut post procedural în artera implicată în IM sau macroscopic, o zonă extinsă, circumscrisă de necroză, cu sau fără zonă de hemoragie intramiocardică, îndeplinește criteriile pentru IM tip 4a.

A. Disectie coronariana

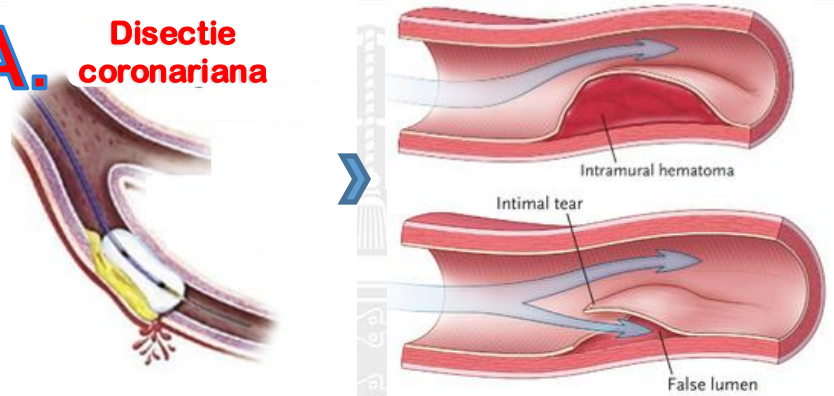

B. Ocluzia unui ram lateral

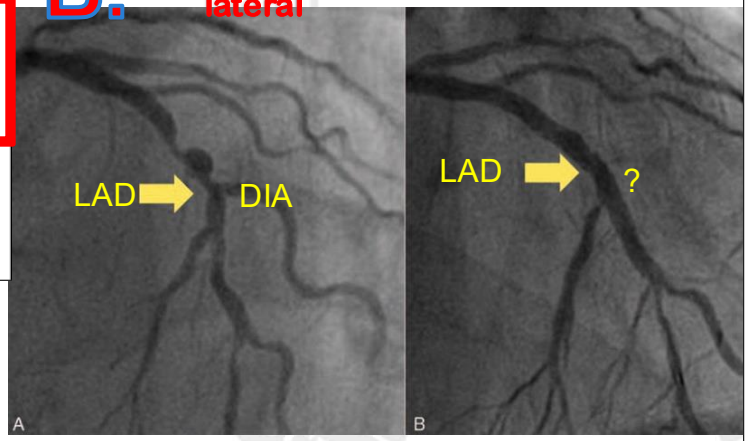

C. Embolizarea distala

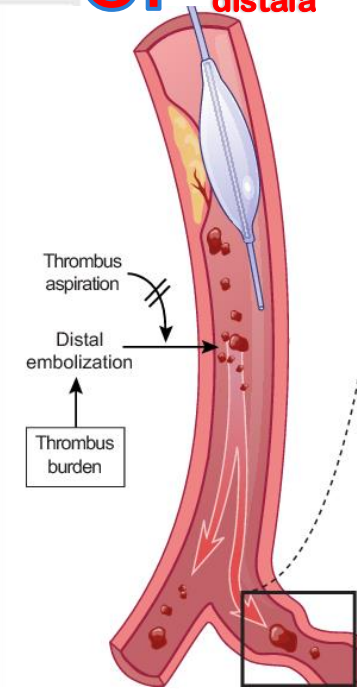

10. TROMBOZA DE STENT ASOCIATĂ INTERVENȚIEI CORONARIENE PERCUTANATE (INFARCTUL MIOCARDIC TIP 4B)

IM Tip 4 B

Factorii implicați în mecanismul trombozei acute a stentului

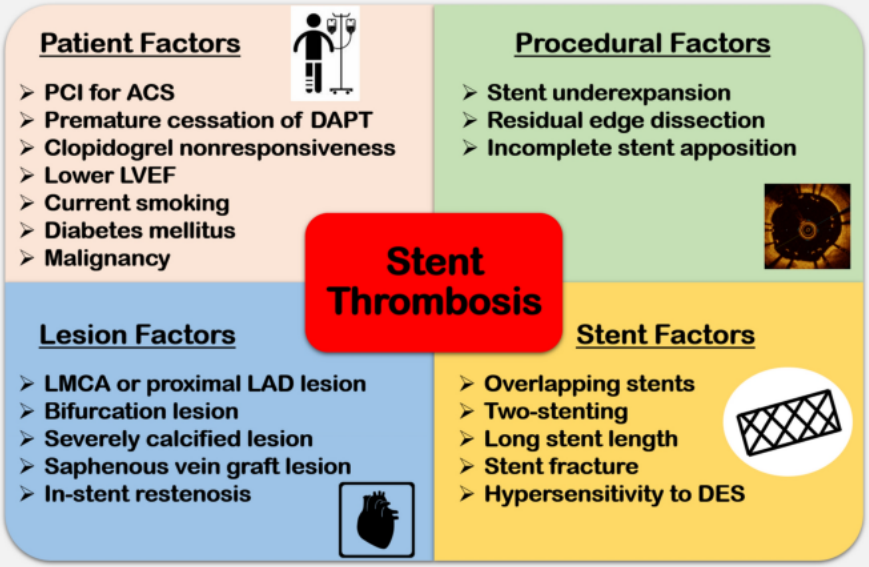

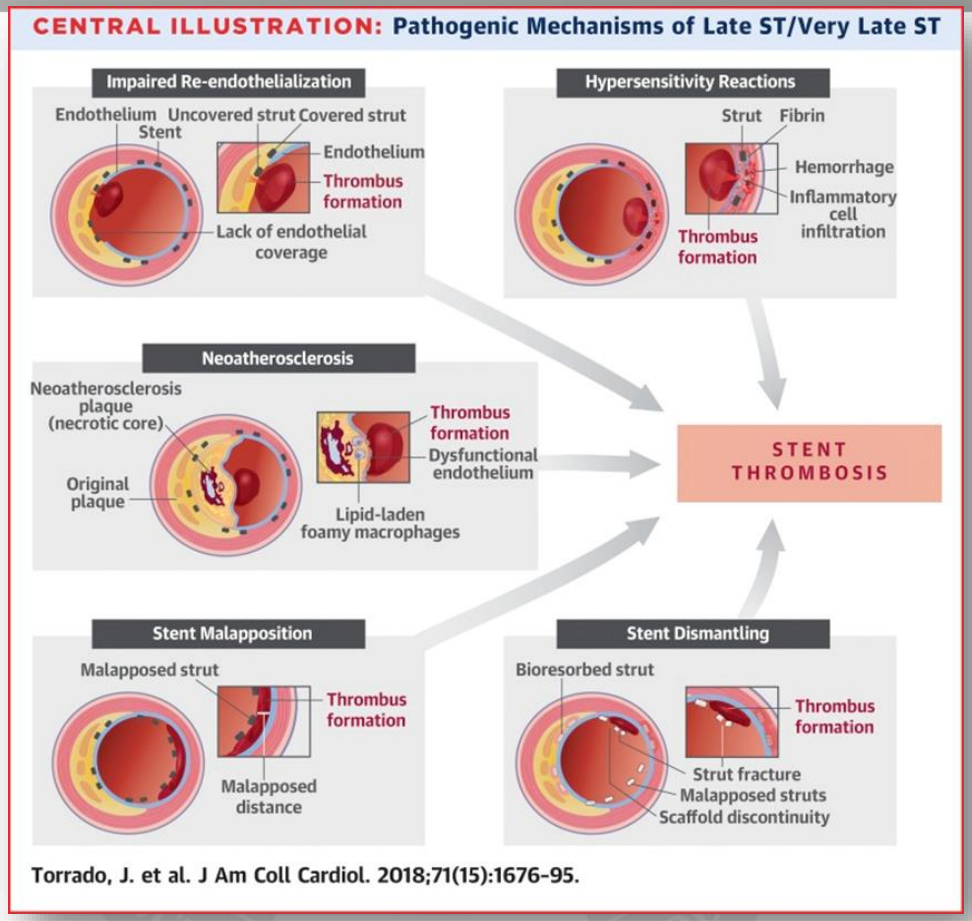

Torrado, J. et al. J Am Coll Cardiol. 2018;71(15):1676-95.

O subcategorie a infarctului miocardic asociat PCI (IM tip 4b) este tromboza stentului sau a bioprotezei documentată prin angiografie sau autopsie utilizând aceleași criterii ca și la infarctul miocardic de tip 1. Este important de menționat timpul dintre apariția trombozei și momentul implantării stentului/bioprotezei. În funcție de momentul apariției acesteia, este sugerată următoarea clasificare: acut 0-24h, subacut >24h până la 30 zile, tardiv >30 zile până la 1 an, foarte tardiv >1 an post angioplastie.[68]

I 1. RESTENOZA ASOCIATĂ INTERVENȚIEI CORONARIENE PERCUTANATE (INFARCTUL MIOCARDIC TIP 4C)

IM Tip 4C

Infarctul miocardic apare uneori ocazional, restenoza intra-stent sau restenoza după angioplastia cu balon fiind singura explicație angiografică din moment nu poate identificată nici o altă leziune culprit sau tromboză. Acest tip de IM asociat PCI este denumit IM tip 4c și este definit ca fiind restenoza focală sau difuză sau o leziune complexă asociată cu o creștere sau scăderea valorii cTn peste LS a percentilei 99, utilizând aceleași criterii ca în IM tip 1.

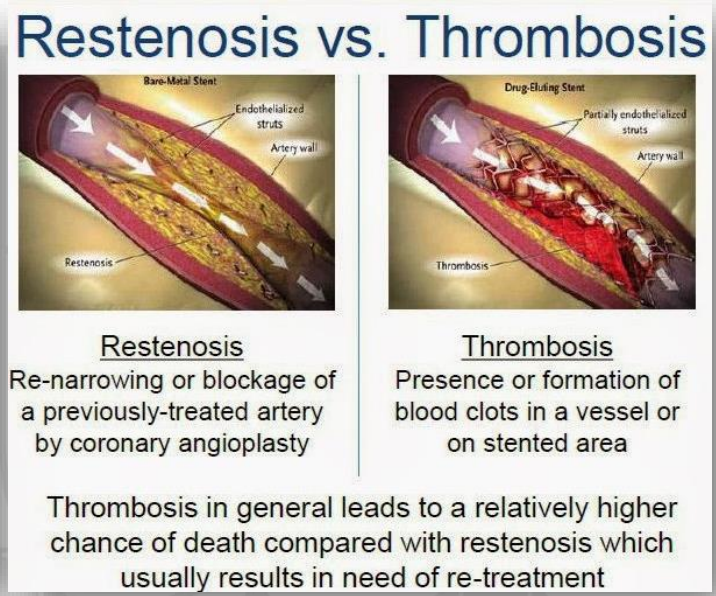

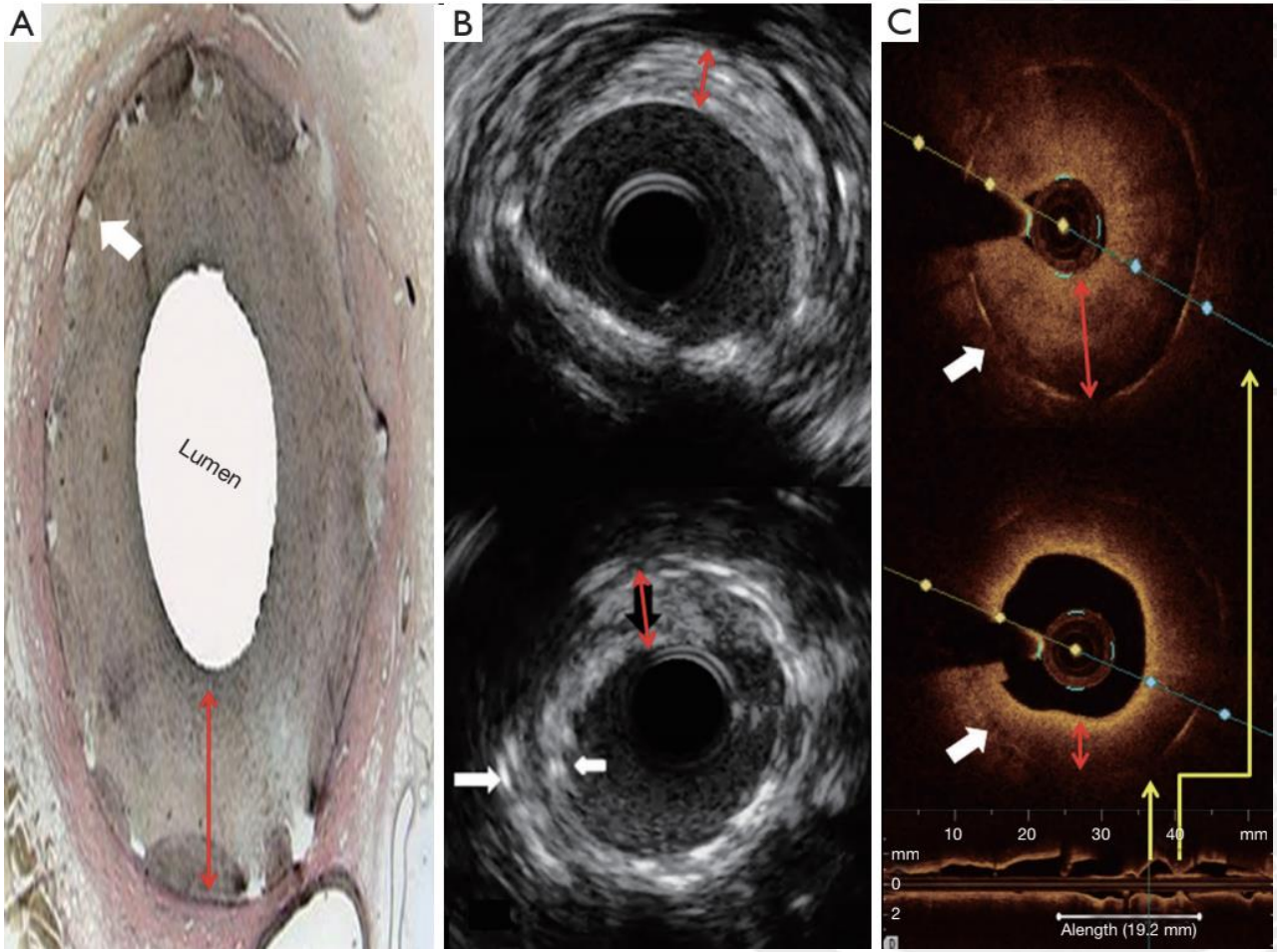
A
Lumen
B
C
10
20
30
40
mm
mm
0
2
Alength (19.2 mm)

Clasificarea angiografica a RIS

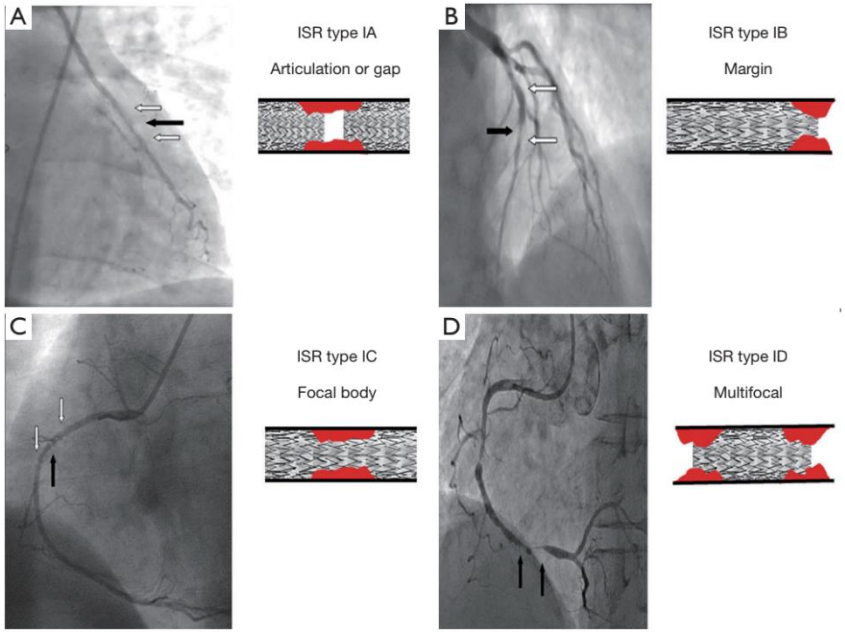

TABLE 4. **Angiographic Classification of in-Stent Restenosis**

Type I: focal (≤10 mm)
- IA: in the stent articulation (especially with Palmaz-Schatz stents)
- IB: at the edge of the stent
- IC: focal, located in the body of the stent
- ID: focal, in several in-stent locations (multifocal)

Type II: diffuse (>10 mm)

Type III: proliferative (>10 mm, exceeding the boundaries of the stent)

Type IV: occlusive (total in-stent occlusion)

Cauzele RIS

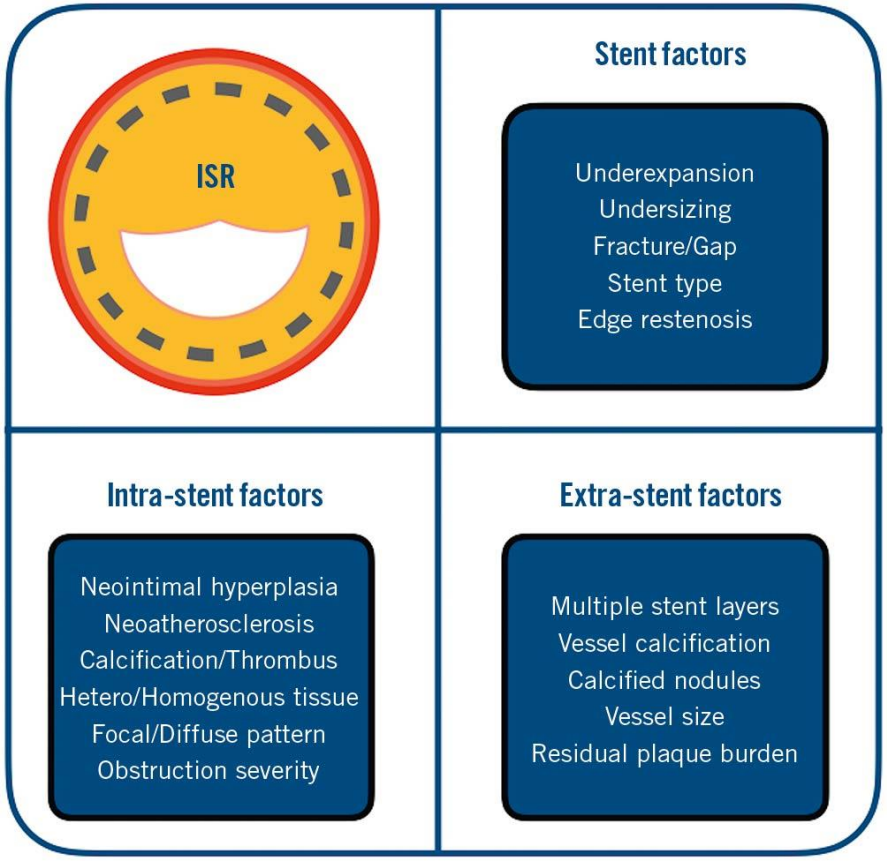

IM Tip 5

Criterii de diagnostic ale IM tip 5 apărut la ≤48 de h post by-pass aorto-coronarian (CABG)

IM asociat CABG este arbitrar definit ca o creştere a valorilor cTn peste 10 ori a LS a percentilei 99, la pacienţi cu valori de bază normale a cTn. În cazul pacienţilor cu valori crescute pre-procedural ale cTn, în care acestea sunt stabile (variabilitate ≤20%) sau în scădere, valoarea post-procedurală a cTn trebuie să crească cu mai mult de 20%. Totuşi valoarea absolută post-procedurală trebuie să fie de 10 ori mai mare decât LS a percentilei 99, la care se adaugă prezenţa unuia din următoarele:

- Apariţia şi evoluţia unei noi unde Q patologice;[a]
- Demonstrarea angiografică a unei ocluzii noi de grefon sau de arteră coronară nativă;
- Dovada imagistică a unei pierderi noi a viabilităţii miocardului sau noi tulburări de cinetică regională parietală într-un tipar în conformitate cu etiologia ischemică.

[a] Dezvoltarea izolată de unda Q patologică nouă întruneşte criteriile de IM tip 5 dacă valorile cTn sunt ridicate şi cresc , dar sunt mai puţin de 10 ori faţă deLS a percentilei 99.

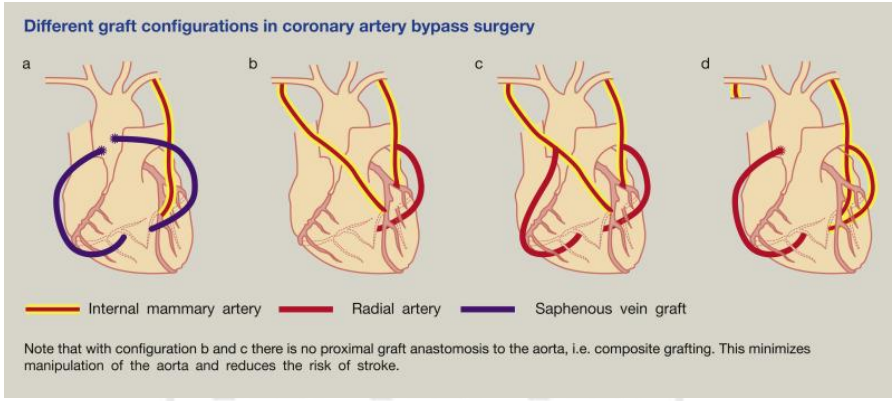

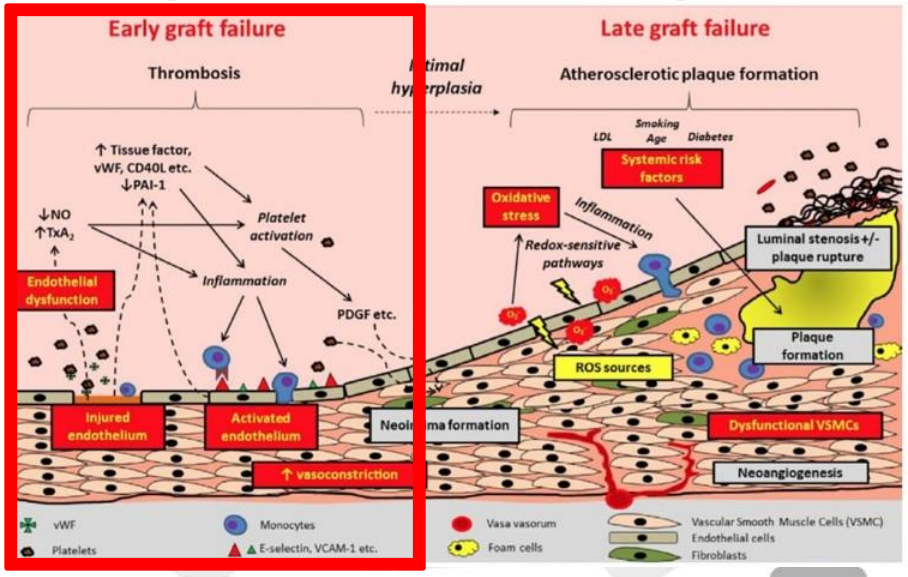

Prezentare de caz

Pacient 46 ani, masculin
Starea generală a bolnavului: extrem de grava

TA 75/30 mmHg

FCC 100 / pe min.

Acuzele bolnavului:

- dureri retrosternale violente,
- transpirații.
- slabiciune generală, fatigabilitate.

Anamneza actualei boli:

- Fără anamnestic de patologie cardiovasculară.
- Dimineața, după practicarea sportului (alergat) au apărut dureri retrosternale cu evoluție în timp și intensitate cu tanspirații, amețeli.

EKG

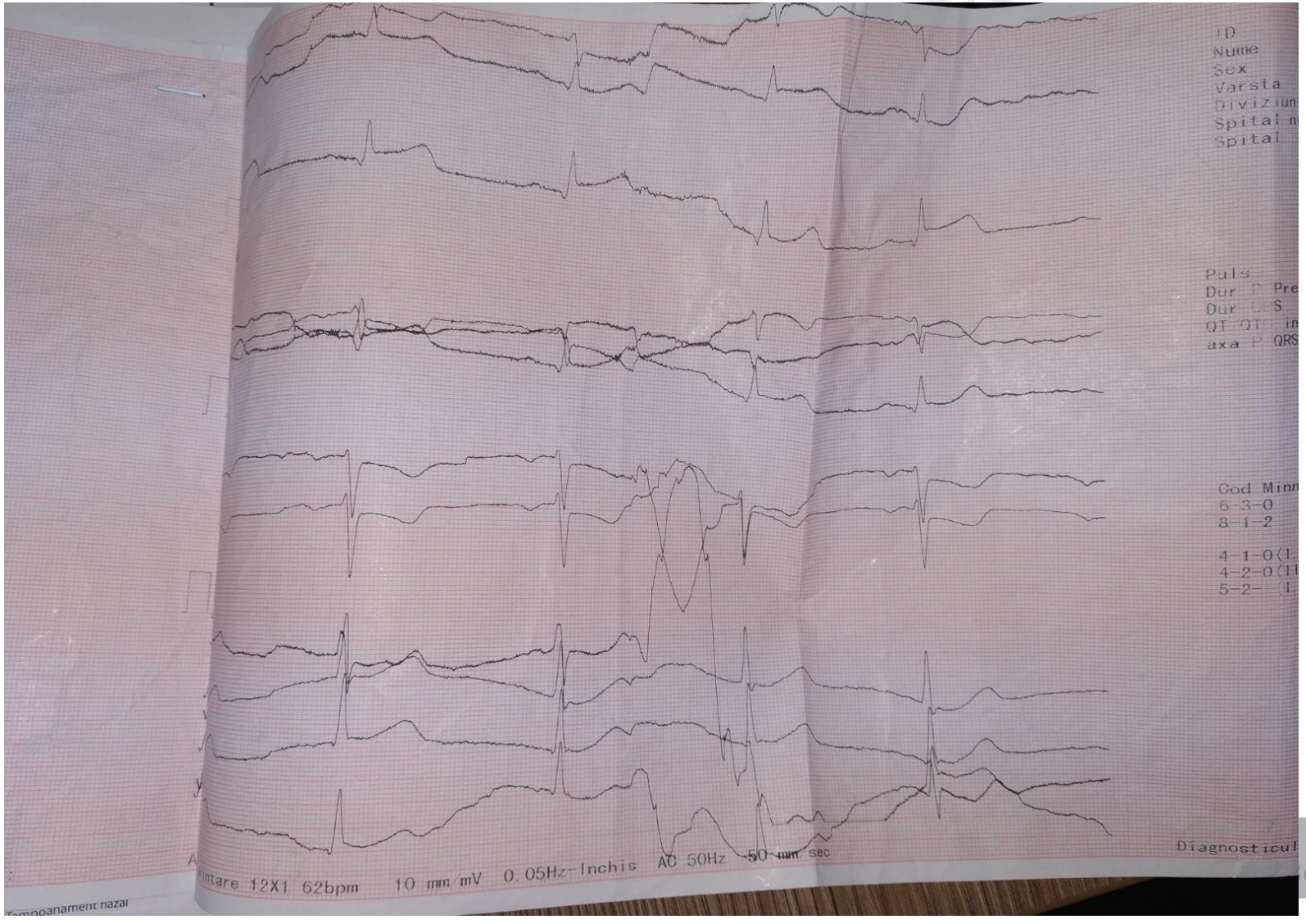
ID
Nume
Sex
Varsta
Puls
Cod Minn
6-3-0
8-1-2
Diagnosticul
Mintare 12X1 62bpm 10 mm/mV 0.05Hz-Inchis AC 50Hz 50 mm/sec

EcoCG

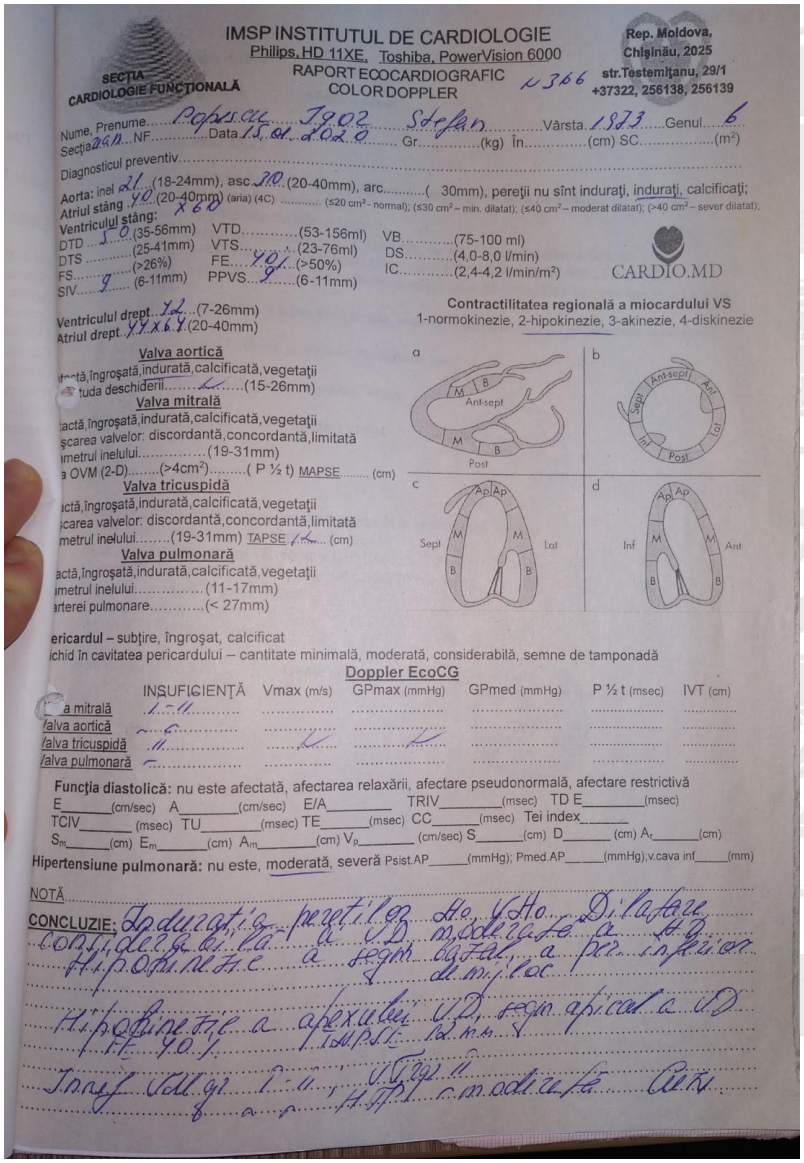

IMSP INSTITUTUL DE CARDIOLOGIE
Philips, HD 11XE, Toshiba, PowerVision 6000
RAPORT ECOCARDIOGRAFIC COLOR DOPPLER
SECȚIA CARDIOLOGIE FUNCȚIONALĂ
Rep. Moldova, Chișinău, 2025, str.Testemițanu, 29/1, +37322, 256138, 256139

Nume, Prenume Popescu Ion Stefan Vârsta 1973 Genul b
Secția 240 NF Data 15.01.2026 Gr (kg) În (cm) SC (m²)

Diagnosticul preventiv

Aorta: inel 21 (18-24mm), asc 30 (20-40mm), arc (30mm), pereții nu sînt indurați, indurați, calcificați;
Atriul stâng 40 x60 (20-40mm) (aria) (4C) (≤20 cm² - normal); (≤30 cm² – min. dilatat); (≤40 cm² – moderat dilatat); (>40 cm² – sever dilatat);

Ventriculul stâng:
DTD 50 (35-56mm) VTD (53-156ml) VB (75-100 ml)
DTS (25-41mm) VTS (23-76ml) DS (4,0-8,0 l/min)
FS (>26%) FE 40 (>50%) IC (2,4-4,2 l/min/m²)
SIV 9 (6-11mm) PPVS 9 (6-11mm)

CARDIO.MD

Ventriculul drept 12 (7-26mm)
Atriul drept 44x64 (20-40mm)

Contractilitatea regională a miocardului VS
1-normokinezie, 2-hipokinezie, 3-akinezie, 4-diskinezie

Valva aortică
ictă,îngroșată,indurată,calcificată,vegetații
tuda deschiderii 2 (15-26mm)

Valva mitrală
ctă,îngroșată,indurată,calcificată,vegetații
carea valvelor: discordantă,concordantă,limitată
metrul inelului (19-31mm)
OVM (2-D) (>4cm²) (P ½ t) MAPSE (cm)

Valva tricuspidă
ictă,îngroșată,indurată,calcificată,vegetații
carea valvelor: discordantă,concordantă,limitată
metrul inelului (19-31mm) TAPSE 14 (cm)

Valva pulmonară
actă,îngroșată,indurată,calcificată,vegetații
metrul inelului (11-17mm)
arterei pulmonare (< 27mm)

ericardul – subțire, îngroșat, calcificat
chid în cavitatea pericardului – cantitate minimală, moderată, considerabilă, semne de tamponadă

Doppler EcoCG

	INSUFICIENȚĂ	Vmax (m/s)	GPmax (mmHg)	GPmed (mmHg)	P ½ t (msec)	IVT (cm)
a mitrală	I-II					
Valva aortică	-					
Valva tricuspidă	II					
Valva pulmonară	-					

Funcția diastolică: nu este afectată, afectarea relaxării, afectare pseudonormală, afectare restrictivă
E (cm/sec) A (cm/sec) E/A TRIV (msec) TD E (msec)
TCIV (msec) TU (msec) TE (msec) CC (msec) Tei index
S_m (cm) E_m (cm) A_m (cm) V_p (cm/sec) S (cm) D (cm) A_r (cm)

Hipertensiune pulmonară: nu este, moderată, severă Psist.AP (mmHg); Pmed.AP (mmHg), v.cava inf (mm)

NOTĂ

CONCLUZIE: Ingrosarea peretilor VS. VAo. Dilatare concentrica a VS, moderata a AS. Hipokinezia a segm. bazal, a pereteilor inferior si de m. pac. Hipokinezia a apexului VD, segm. apical a VD. TAPSE 12 mm. FE 40%. Insuf. VAo II. Insuf. VM II-III, moderata. Ao.V.

Marcherii injuriei cadiace

CK-MB	**758.02 U/L**
Troponina	>50 ng/ml (< 0.5 ng/mL)

Coronarografia

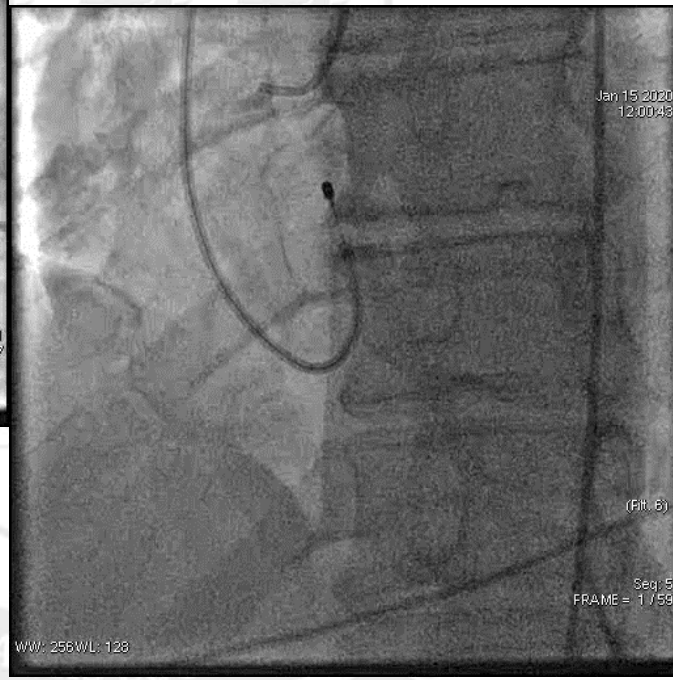

Angioplastie

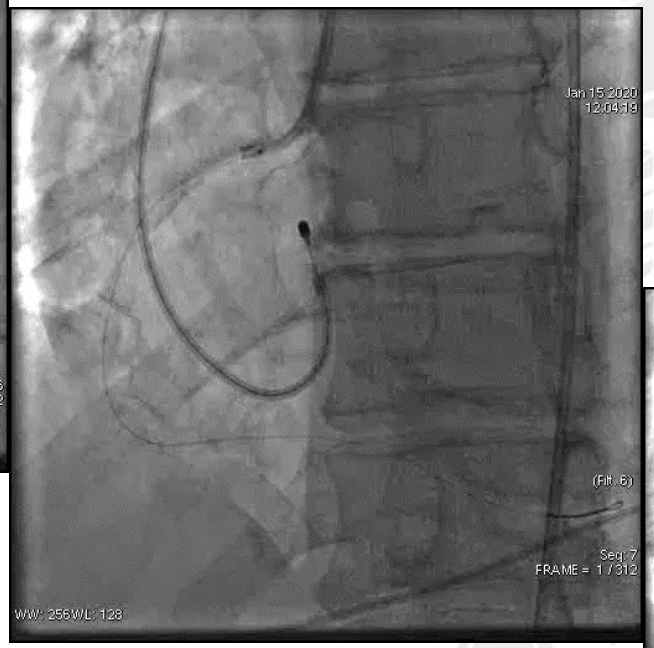

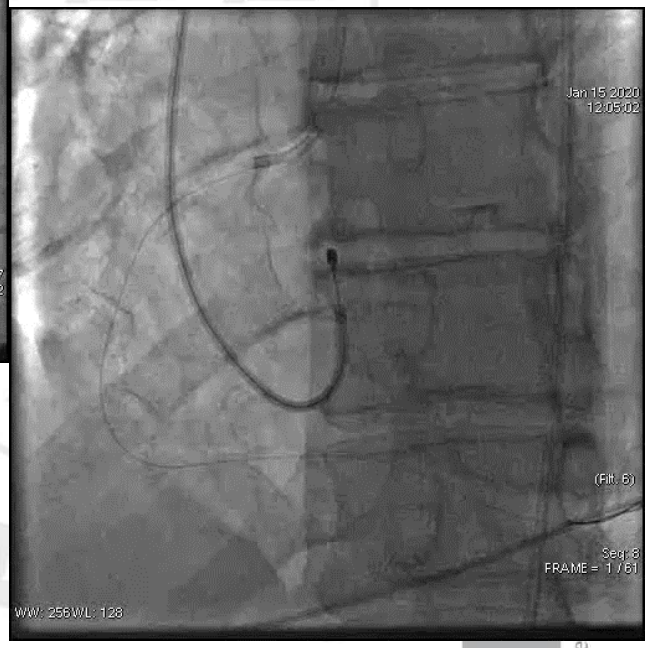

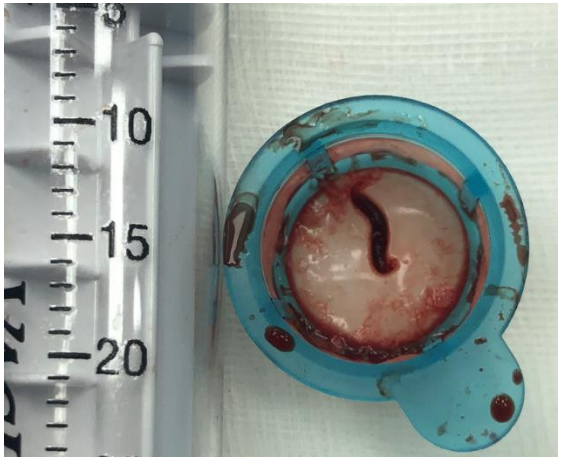

Angioplastie

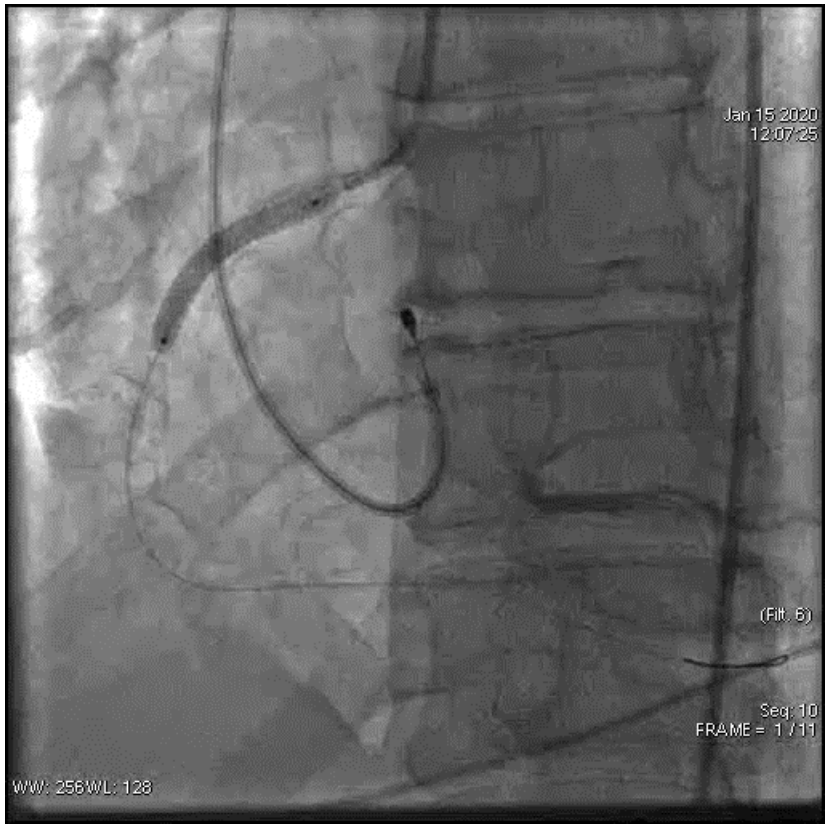

EKG post PCI

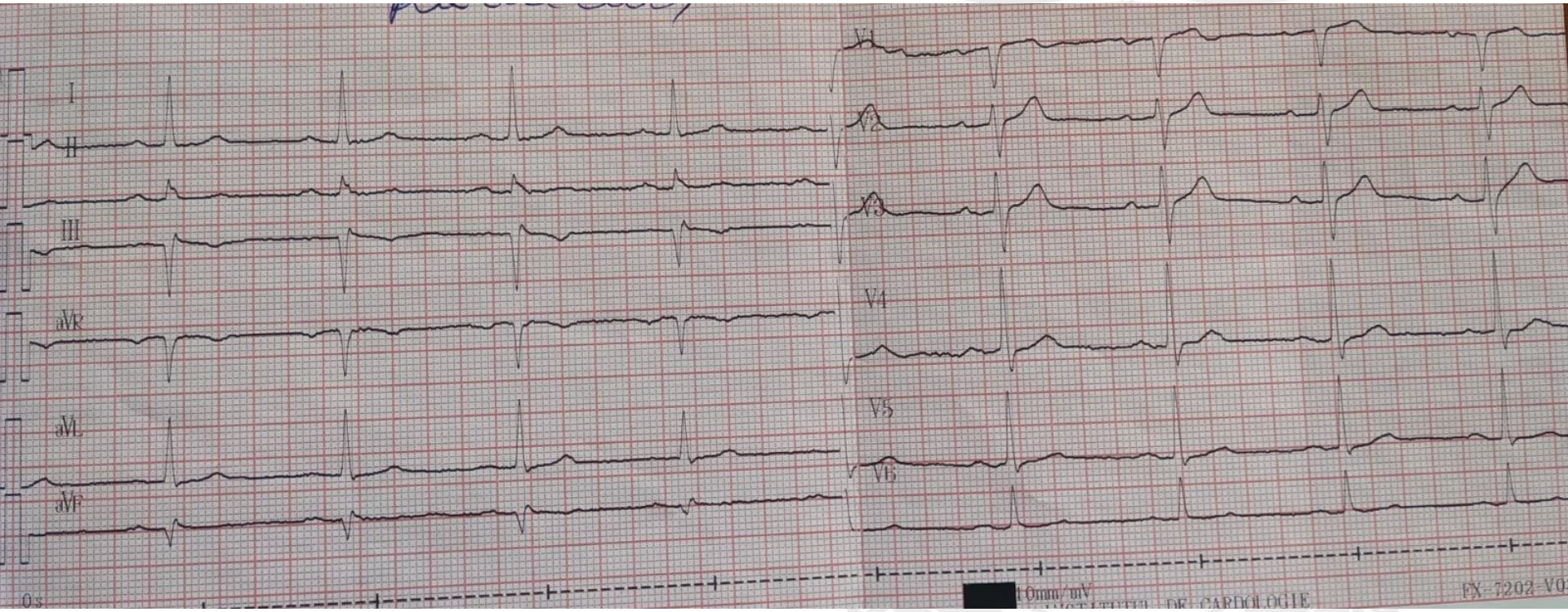

01.09.2020 ora 15:20

EXAMINAREA MEDICALA PRIMARA A BOLNAVULUI

1. ACUZE

- dureri retrosternale cu caracter de frigere, cu iradiere in umarul sting;
- slabiciune generala pronuntata.

2. ISTORICUL BOLII

Pacientul se considera bolnav de patologie cardiaca de mai multi ani. In 2006 a fost supus interventiei cardiochirurgicale de protezare a VAo cu proteza mecanica si anuloplastia VM cu inel de suport din motivul valvulopatiei reumatismale. A urmat tratament cu tab. Trombostop 4mg dimineata. Nu este hipertensiv. Diabet zaharat neaga. Pina in prezent nu a urmat tratame in stationarul de cardiologie. Este fumator de mai multi ani (1p./zi).

Cu o luna in urma a suportat interventie chirurgicala (prin laparatomie clasica) pentru ulcer gastric complicat cu hemoragie digestiva superioara. A fost stopat tratamentul cu tab. Trombostop.

Starea generala a pacientului cu agravare astazi (01.09.2020), cu aparitia primara a durerilor retrosternale, de intensitate pronuntata cu caracter de frigere. A solicitat serviciul AMU prin care a fost transportat la clinica de cardiologie. Se interne in mod urgent, direct in BTI, pentru evaluare si tratament specializat.

3. ANAMNEZA VIETII SI CONDITIILE DE TRAI

satisfacatoare

4. ANAMNEZA ALERGOLOGICA

neagravata

5. FACTORII DE RISC

Fumat: mai multi ani (1p./zi)

Diabet zaharat: neaga

Foloseste bauturi alcoolice : periodic

Hipertensiune arteriala: neaga

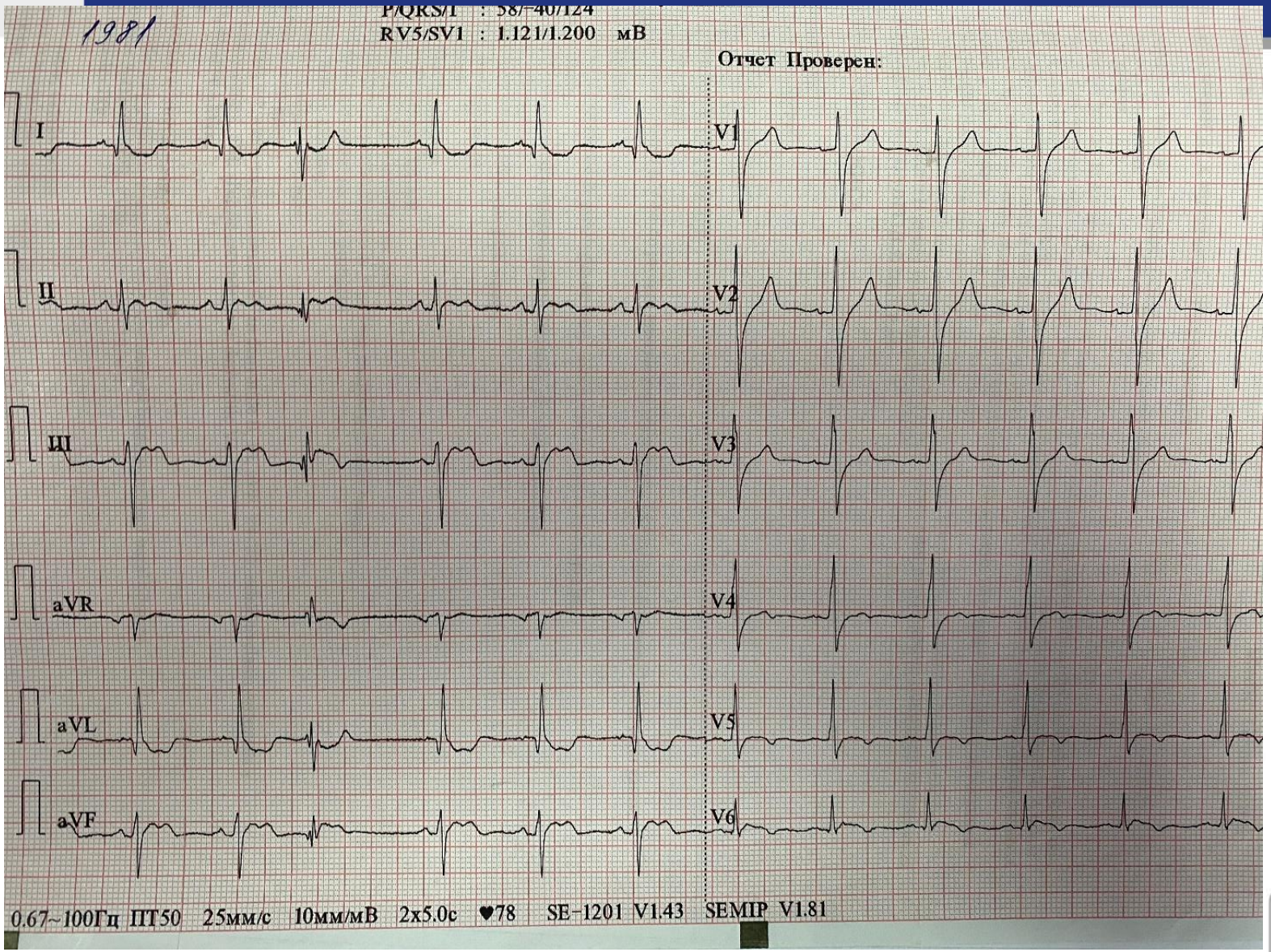
1981
P/QRS/T : 58/-40/124
RV5/SV1 : 1.121/1.200 мВ
Отчет Проверен:
I
II
III
aVR
aVL
aVF
V1
V2
V3
V4
V5
V6
0.67~100Гц ПТ50 25мм/с 10мм/мВ 2x5.0c ♥78 SE-1201 V1.43 SEMIP V1.81

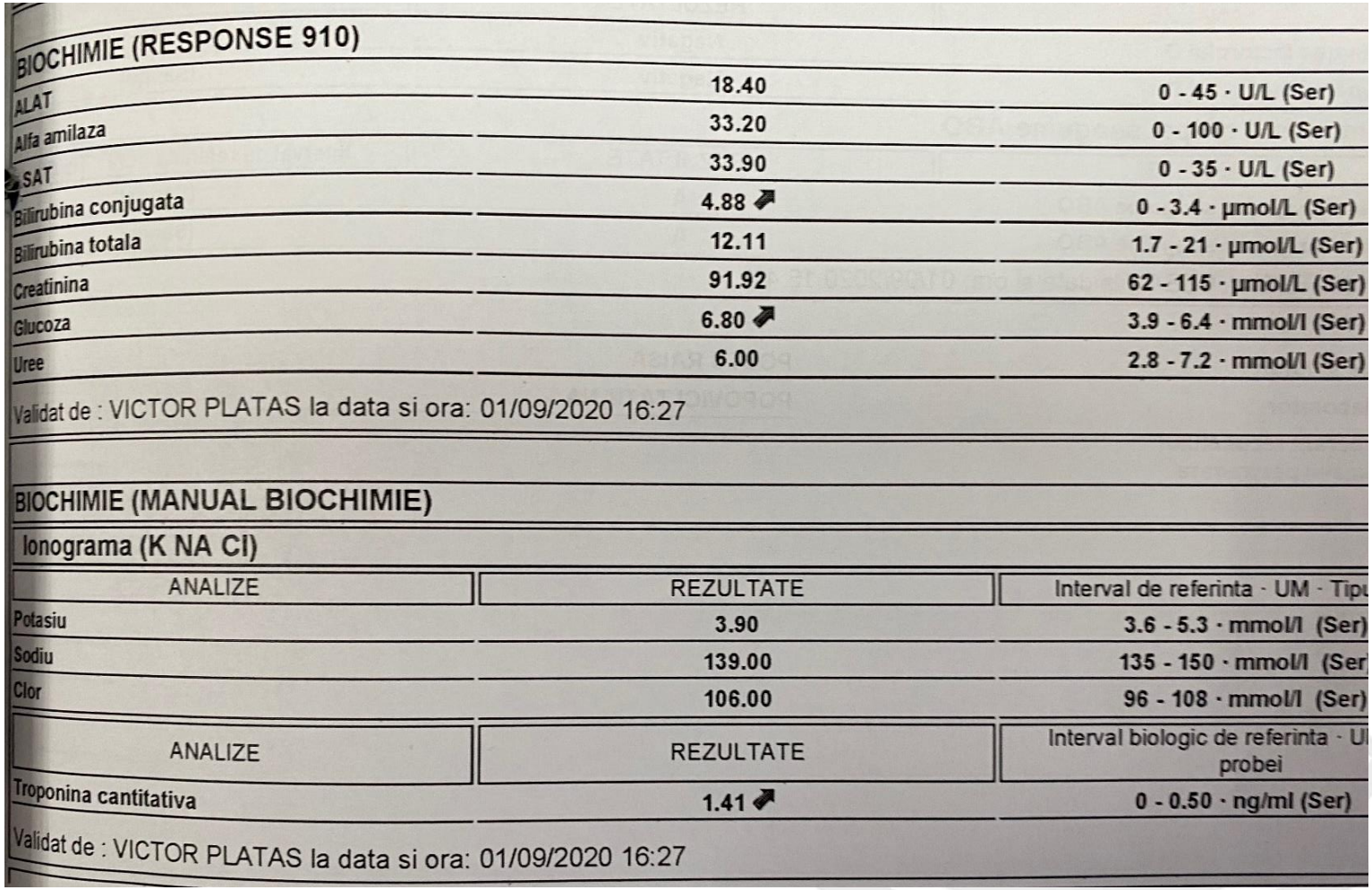

BIOCHIMIE (RESPONSE 910)

ALAT	18.40	0 - 45 · U/L (Ser)
Alfa amilaza	33.20	0 - 100 · U/L (Ser)
SAT	33.90	0 - 35 · U/L (Ser)
Bilirubina conjugata	4.88 ↑	0 - 3.4 · µmol/L (Ser)
Bilirubina totala	12.11	1.7 - 21 · µmol/L (Ser)
Creatinina	91.92	62 - 115 · µmol/L (Ser)
Glucoza	6.80 ↑	3.9 - 6.4 · mmol/l (Ser)
Uree	6.00	2.8 - 7.2 · mmol/l (Ser)

Validat de : VICTOR PLATAS la data si ora: 01/09/2020 16:27

BIOCHIMIE (MANUAL BIOCHIMIE)

Ionograma (K NA Cl)

ANALIZE	REZULTATE	Interval de referinta · UM · Tipu
Potasiu	3.90	3.6 - 5.3 · mmol/l (Ser)
Sodiu	139.00	135 - 150 · mmol/l (Ser
Clor	106.00	96 - 108 · mmol/l (Ser)

ANALIZE	REZULTATE	Interval biologic de referinta · U probei
Troponina cantitativa	1.41 ↑	0 - 0.50 · ng/ml (Ser)

Validat de : VICTOR PLATAS la data si ora: 01/09/2020 16:27

SECȚIA CARDIOLOGIE FUNCȚIONALĂ

RAPORT ECOCARDIOGRAFIC
COLOR DOPPLER 2230

+37322, 256138, 256139

Prenume Gedeaciuc M. V Vârsta 1981 Genul F
NF Data 02.09.2020 Gr (kg) În (cm) SC (m²)

osticul preventiv

: inel 21 (18-24mm), asc 30 (20-40mm), arc (30mm), pereții nu sînt induraţi, induraţi, calcificaţi;
stâng 44 (20-40mm) (aria) (4C) (≤20 cm² - normal); (≤30 cm² – min. dilatat); (≤40 cm² – moderat dilatat); (>40 cm² – sever dilatat);

CARDIO.MD

iculul stâng:
60 (35-56mm) VTD 144 (53-156ml) VB (75-100 ml)
(25-41mm) VTS 60 (23-76ml) DS (4,0-8,0 l/min)
(>26%) FE 70 (>50%) IC (2,4-4,2 l/min/m²)
13 (6-11mm) PPVS 17 (6-11mm)

36% Simpson

Contractilitatea regională a miocardului VS
1-normokinezie, 2-hipokinezie, 3-akinezie, 4-diskinezie

iculul drept 25 (7-26mm)
l drept 33 15 (20-40mm)

Valva aortică protează
ă,îngroşată,indurată,calcificată,vegetaţii
tuda deschiderii (15-26mm)

Valva mitrală
ă,îngroşată,indurată,calcificată,vegetaţii
area valvelor: discordantă,concordantă,limitată
etrul inelului (19-31mm)
OVM (2-D) (>4cm²) (P ½ t) MAPSE (cm)

Valva tricuspidă
tă,îngroşată,indurată,calcificată,vegetaţii
area valvelor: discordantă,concordantă,limitată
etrul inelului (19-31mm) TAPSE (cm)

Valva pulmonară
tă,îngroşată,indurată,calcificată,vegetaţii
etrul inelului (11-17mm)
terei pulmonare (< 27mm)

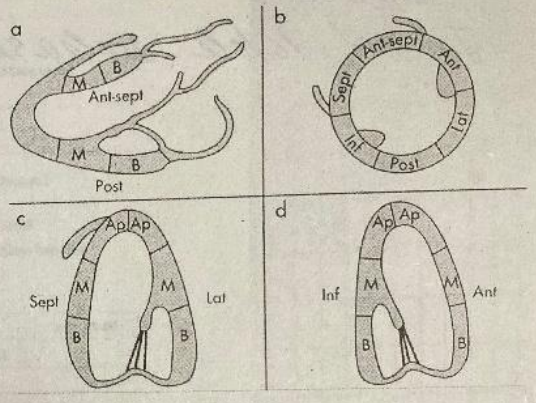

ricardul – subţire, îngroşat, calcificat
hid în cavitatea pericardului – cantitate minimală, moderată, considerabilă, semne de tamponadă

Doppler EcoCG

	INSUFICIENȚĂ	Vmax (m/s)	GPmax (mmHg)	GPmed (mmHg)	P ½ t (msec)	IVT (cm)
lva mitrală	I-II					
lva aortică	I-II-III	3,0	16	7		
alva tricuspidă	I-II					
alva pulmonară	-					

Funcţia diastolică: nu este afectată, afectarea relaxării, afectare pseudonormală, afectare restrictivă
E (cm/sec) A (cm/sec) E/A TRIV (msec) TD E (msec)
TCIV (msec) TU (msec) TE (msec) CC (msec) Tei index
S_m (cm) E_m (cm) A_m (cm) V_p (cm/sec) S (cm) D (cm) A_r (cm)

ipertensiune pulmonară: nu este, moderată, severă Psist.AP 45-50 (mmHg); Pmed.AP (mmHg); v.cava inf (mm)

NOTĂ

CONCLUZIE: Stare după protezare VAo, aspect satisf.
Dilatare moderată a AS
Hipertrofie a miocardului VS mai pronunțată a per. posterior a VS
Hipokinezie a per. postero-lateral
Insuf. p2 AT FE 70% Vp 96 cm/sec I-II, VM I-II
HTP moderată

Sep 01 2020
18:08:28
(Flt. 6)
Seq: 2
FRAME = 1 / 65
WW: 256 WL: 128

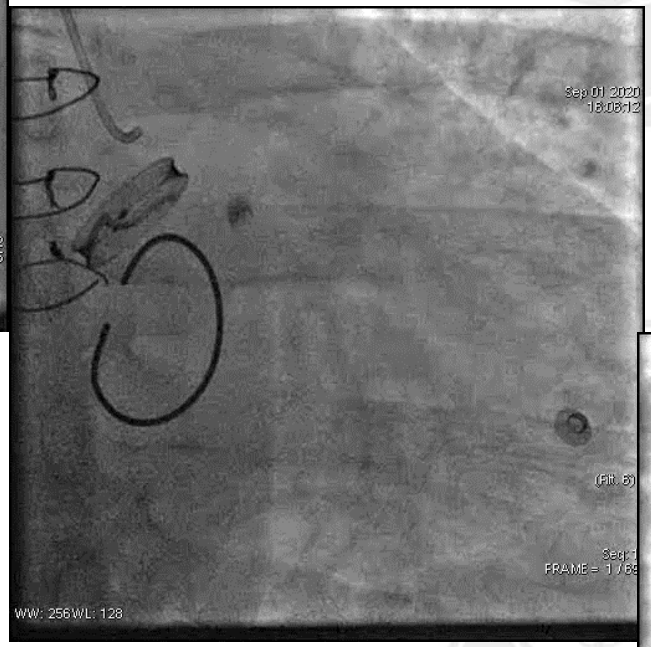
Sep 01 2020
18:08:12
(Flt. 6)
WW: 256 WL: 128

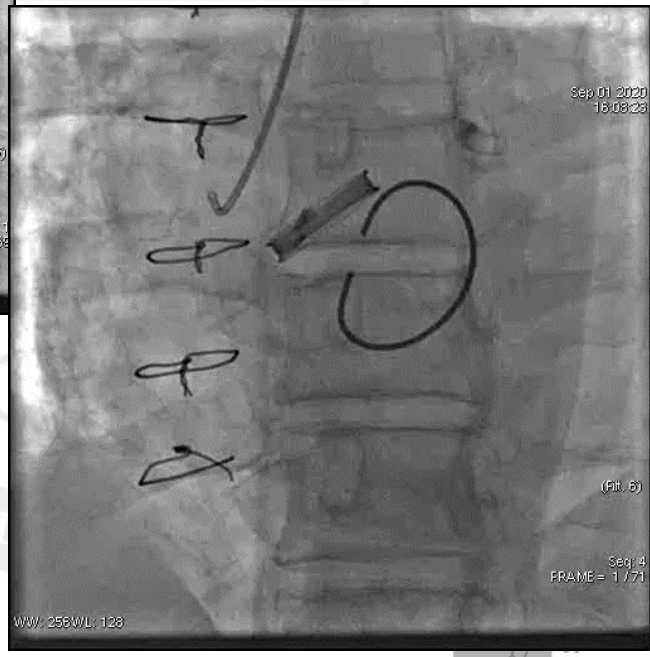
Sep 01 2020
18:08:23
(Flt. 6)
Seq: 4
FRAME = 1 / 71
WW: 256 WL: 128

Sep 01 2020
18:14:33
(Filt. 6)
Seq: 8
FRAME = 1 / 301
WW: 256 WL: 128

Sep 01 2020
18:15:41
(Filt. 6)
Seq: 9
FRAME = 1 / 61
WW: 256 WL: 128

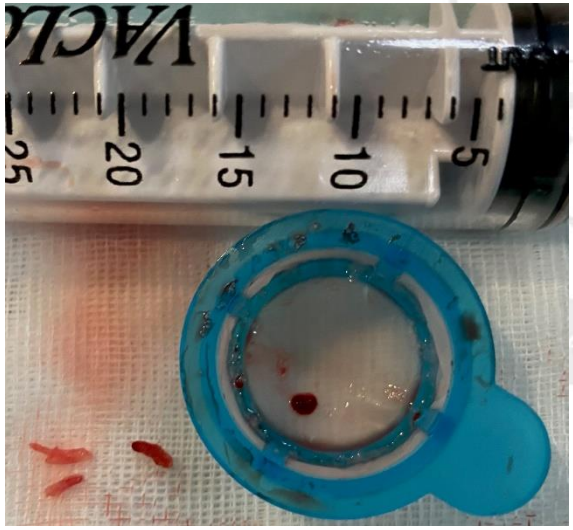
25
20
15
10
5

Sep 01 2020
16:29:36
(Flt. 6)
Seq: 15
FRAME = 1 / 170
WW: 256 WL: 128

Sep 01 2020
16:31:16
(Flt. 6)
Seq: 17
FRAME = 1 / 73
WW: 256 WL: 128

Sep 01 2020
16:33:11
(Flt. 6)
Seq: 19
FRAME = 1 / 93
WW: 256 WL: 128

ECG post PCI

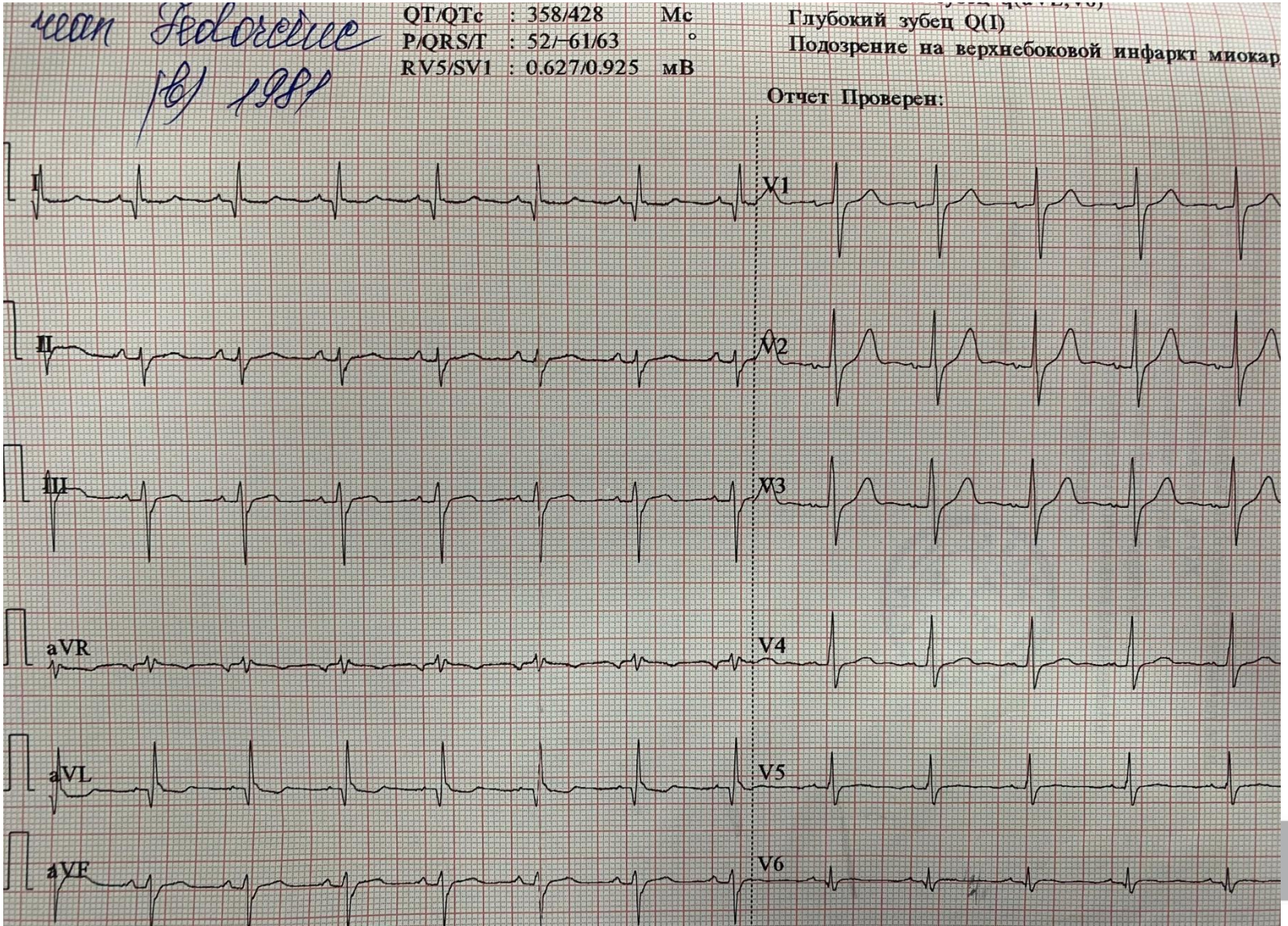
QT/QTc : 358/428 Мс
P/QRS/T : 52/-61/63 °
RV5/SV1 : 0.627/0.925 мВ
Глубокий зубец Q(1)
Подозрение на верхнебоковой инфаркт миокар
Отчет Проверен:
I
II
III
aVR
aVL
aVF
V1
V2
V3
V4
V5
V6

- Pacient M, 1953
- Acuze la dureri constrictive retrosternale cu character arzator in toata cutia toracica si epigastru. Durerile nu cedeaza la administrarea de nitroglicerina si au aparut brusc
- O saptamina in urma a suportat PCI la una din clinicile din Chisinau. Cu o zi in urma a fost externat.
- Tratament la domiciliu a administrat
- FCC 85/min; TA 100/60 mmHg

ECG la internare

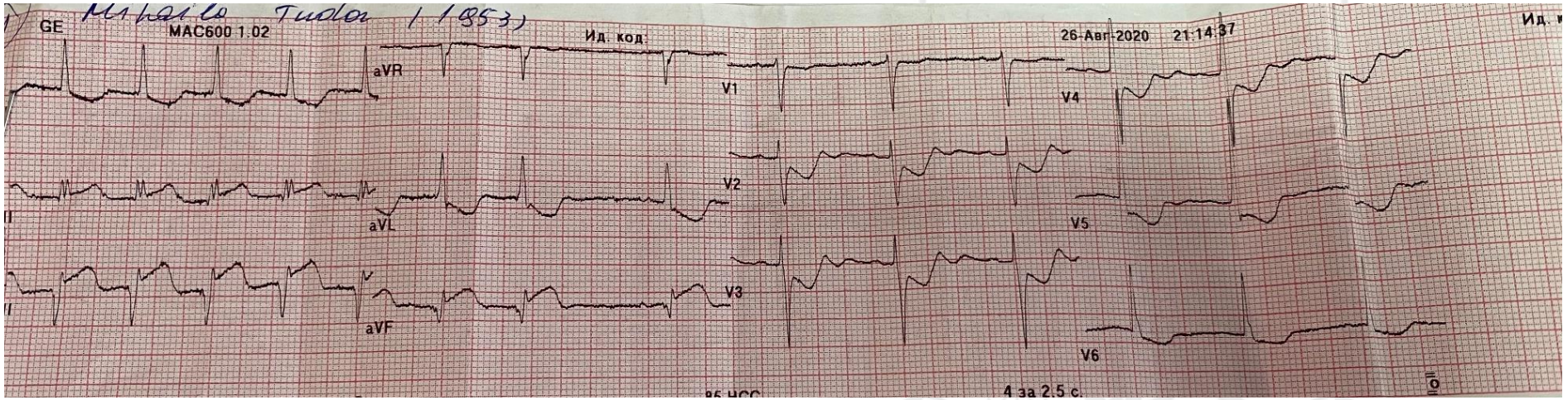

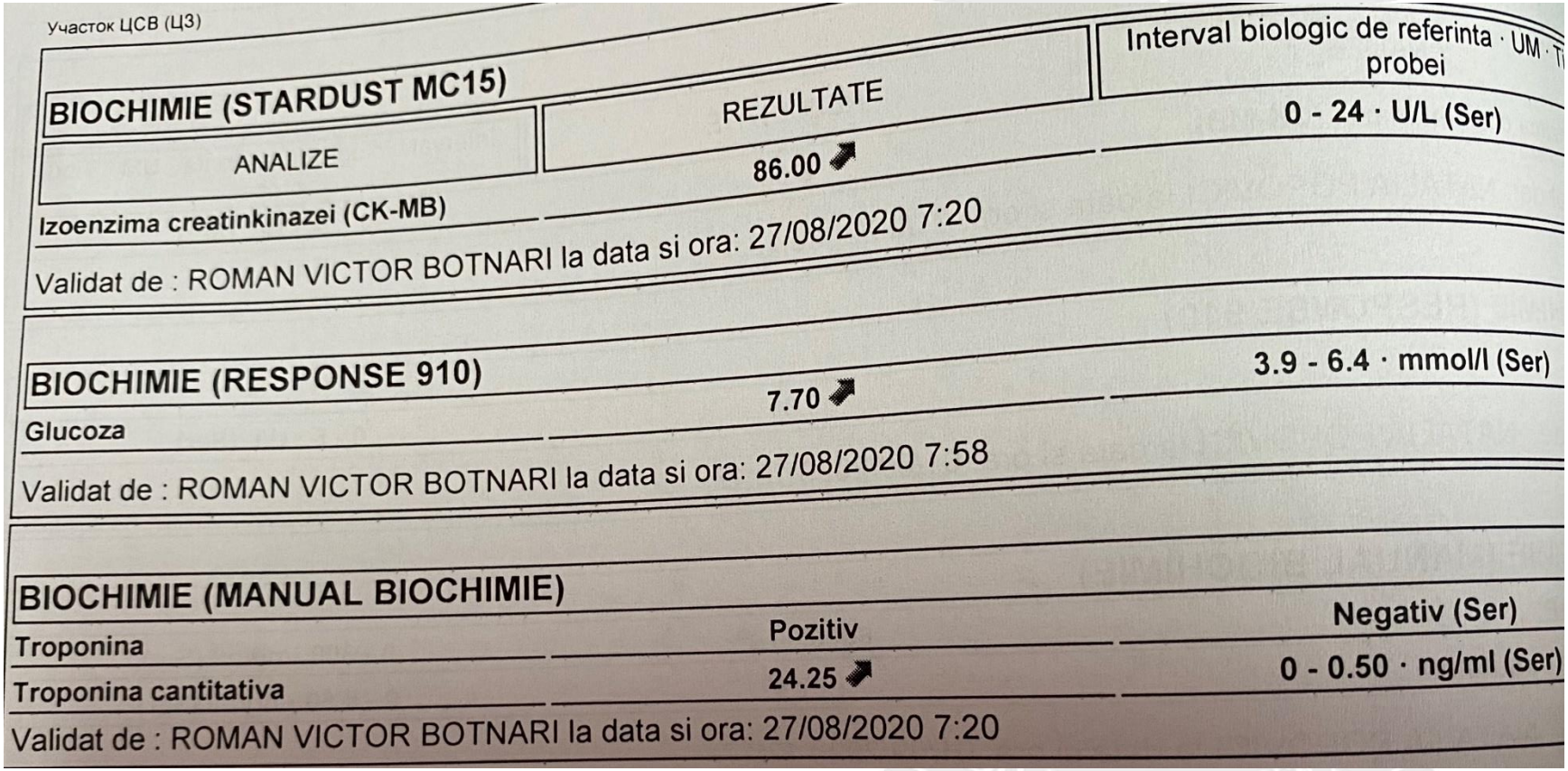

Участок ЦСВ (Ц3)

BIOCHIMIE (STARDUST MC15)	REZULTATE	Interval biologic de referinta · UM · Ti probei
ANALIZE		
Izoenzima creatinkinazei (CK-MB)	86.00 ↗	0 - 24 · U/L (Ser)
Validat de : ROMAN VICTOR BOTNARI la data si ora: 27/08/2020 7:20		
BIOCHIMIE (RESPONSE 910)		
Glucoza	7.70 ↗	3.9 - 6.4 · mmol/l (Ser)
Validat de : ROMAN VICTOR BOTNARI la data si ora: 27/08/2020 7:58		
BIOCHIMIE (MANUAL BIOCHIMIE)		
Troponina	Pozitiv	Negativ (Ser)
Troponina cantitativa	24.25 ↗	0 - 0.50 · ng/ml (Ser)
Validat de : ROMAN VICTOR BOTNARI la data si ora: 27/08/2020 7:20		

Philips, HD 11XE; Toshiba, PowerVision 6000

RAPORT ECOCARDIOGRAFIC
COLOR DOPPLER

str.Testemiţanu, 29/1
+37322, 256138, 256139

SECŢIA ECHOLOGIE FUNCŢIONALĂ

Nr. Prenume Mihail G. Vârsta 1953 Genul b
Nr. IMC NF Data 28.01.2020 Gr (kg) În (cm) SC (m²)

Diagnostic preventiv

Atriul stâng (18-24mm), asc 38 (20-40mm), arc 27 (30mm), pereţii nu sînt indurați, indurați, calcificați;
Inelul stâng (20-40mm) (aria) (4C) ..... (≤20 cm² - normal); (≤30 cm² – min. dilatat); (≤40 cm² – moderat dilatat); (>40 cm² – sever dilatat);
Ventriculul stâng: x68
DTD (35-56mm) VTD 144 (53-156ml) VB (75-100 ml)
DS (25-41mm) VTS 60 (23-76ml) DS (4,0-8,0 l/min)
FS (>26%) FE 58% (>50%) IC (2,4-4,2 l/min/m²)
GMVS (6-11mm) PPVS 12 (6-11mm)

CARDIO.MD

Atriculul drept 25 (7-26mm)
Atriul drept 41 x 65 (20-40mm)

Valva aortică
Valva îngroşată,indurată,calcificată,vegetaţii
Amplituda deschiderii (15-26mm)

Valva mitrală
Valva îngroşată,indurată,calcificată,vegetaţii
Mişcarea valvelor: discordantă,concordantă,limitată
Diametrul inelului (19-31mm)
Aria OVM (2-D) (>4cm²) (P ½ t) MAPSE (cm)

Valva tricuspidă
Valva îngroşată,indurată,calcificată,vegetaţii
Mişcarea valvelor: discordantă,concordantă,limitată
Diametrul inelului (19-31mm) TAPSE 18 (cm)

Valva pulmonară
Valva îngroşată,indurată,calcificată,vegetaţii
Diametrul inelului (11-17mm)
Trunchiul arterei pulmonare (< 27mm)

Contractilitatea regională a miocardului VS
1-normokinezie, 2-hipokinezie, 3-akinezie, 4-diskinezie

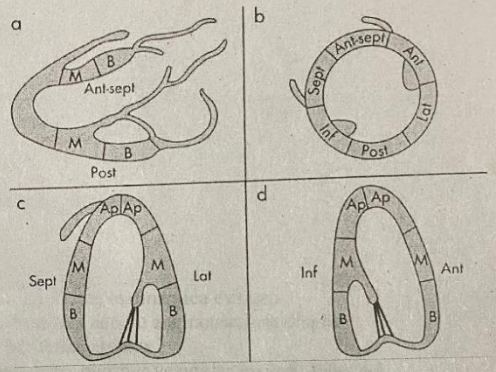

Pericardul – subţire, îngroşat, calcificat
Lichid în cavitatea pericardului – cantitate minimală, moderată, considerabilă, semne de tamponadă

Doppler EcoCG

	INSUFICIENŢĂ	Vmax (m/s)	GPmax (mmHg)	GPmed (mmHg)	P ½ t (msec)	IVT (cm)
Valva mitrală	.....	.....	.....	.....	.....	.....
Valva aortică	.....	.....	.....	.....	.....	.....
Valva tricuspidă	.....	.....	.....	.....	.....	.....
Valva pulmonară	.....	.....	.....	.....	.....	.....

Funcţia diastolică: nu este afectată, afectarea relaxării, afectare pseudonormală, afectare restrictivă
E (cm/sec) A (cm/sec) E/A 0,9 TRIV (msec) TD E (msec)
TCIV (msec) TU (msec) TE (msec) CC (msec) Tei index
S_m (cm) E_m (cm) A_m (cm) V_p (cm/sec) S (cm) D (cm) A_r (cm)

Hipertensiune pulmonară: nu este, moderată, severă Psist.AP 35 (mmHg); Pmed.AP (mmHg); v.cava inf (mm)

NOTĂ

CONCLUZIE: Dilatarea peretilor Ao, VAo, AA
Dilatarea moderata a AS, AD
Hipertrofia moderata a miocardului VS
Valvulopatie a pe. insuficienta E, Ao, VM
Afectarea a pe. insuficienta a pe. mitrala
Scleroza VAA, VAo, Aregi
HOT nemicsorata

Aug 26 2020
23:49:19
(Filt. 6)
Seq: 1
FRAME = 1 / 127
WW: 256 WL: 128

Aug 26 2020
23:44:58
(Filt. 6)
Seq:
FRAME = 1 / 12
WW: 256 WL: 128

Aug 26 2020
23:51:41
(Filt. 6)
Seq: 6
FRAME = 1 / 92
WW: 256 WL: 128

Aug 26 2020
23:55:24
(Filt. 6)
Seq: 7
FRAME = 1 / 92
WW: 256 WL: 128

25
20
15
10

Aug 26 2020
23:56:40
(Filt. 6)
Seq: 8
FRAME = 1 / 234
WW: 256 WL: 128

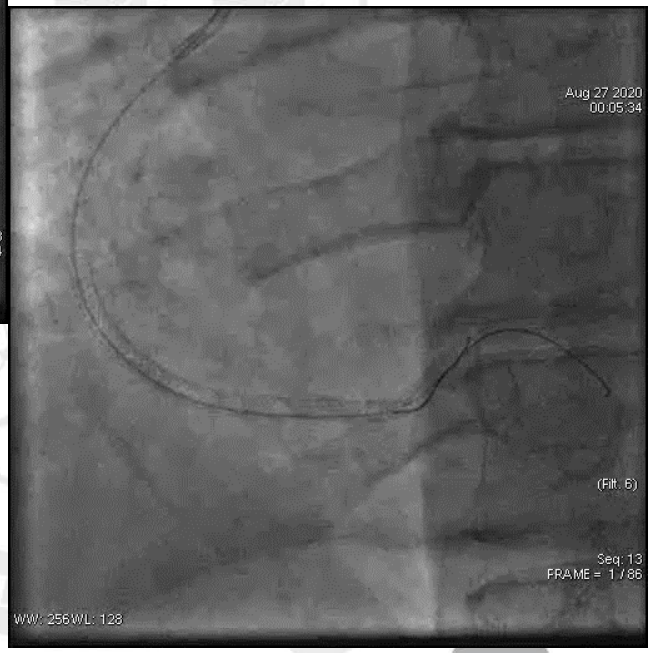
Aug 27 2020
00:05:34
(Filt. 6)
Seq: 13
FRAME = 1 / 86
WW: 256 WL: 128

Aug 27 2020
00:09:09
(Filt. 6)
Seq: 14
FRAME = 1 / 16
WW: 256 WL: 128

Aug 27 2020
00:09:38
(Filt. 6)
Seq: 15
FRAME = 1 / 84
WW: 256 WL: 128

Aug 27 2020
00:09:53
(Filt. 6)
Seq: 16
FRAME = 1 / 95
WW: 256 WL: 128

ECG post PCI

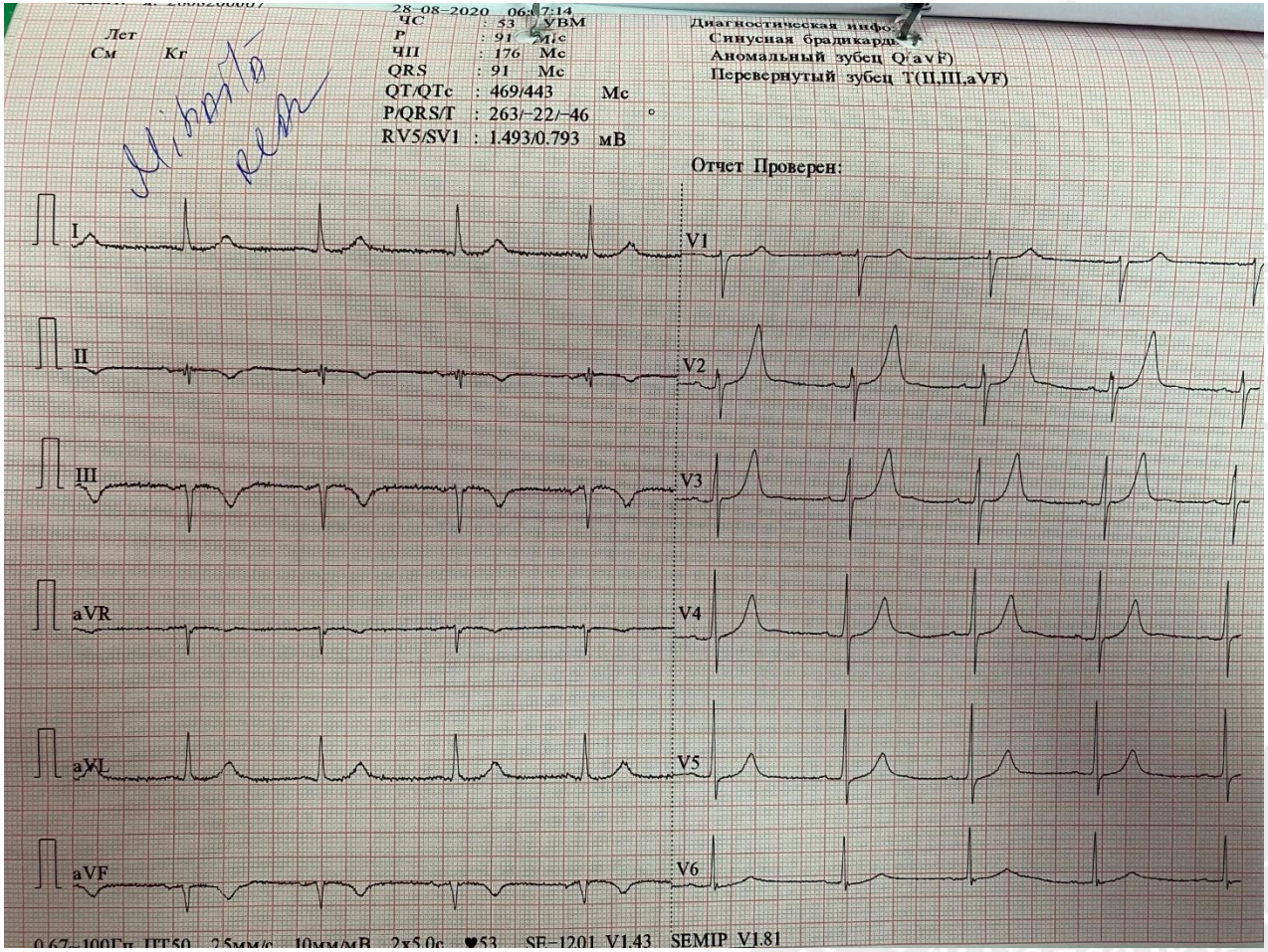
28-08-2020 06:17:14
Лет
См Кг
ЧС : 53 УВМ
P : 91 Мс
ЧП : 176 Мс
QRS : 91 Мс
QT/QTc : 469/443 Мс
P/QRS/T : 263/-22/-46 °
RV5/SV1 : 1.493/0.793 мВ
Диагностическая инфо:
Синусная брадикардия
Аномальный зубец Q(aVF)
Перевернутый зубец T(II,III,aVF)
Отчет Проверен:
I
II
III
aVR
aVL
aVF
V1
V2
V3
V4
V5
V6
SE=1201 V1.43 SEMIP V1.81

Date generale

Pacient C.A., 43 ani,

Acuzele bolnavului:

Dureri retrosternale și în epigastru, de intensitate pronuntata cu caracter de frigere. Durerile au aparut mai mult de 24 ore în urmă.

Slăbiciune generală, anxietate.

Anamneza actualei boli: Nu se considera bolnav de patologie cardiacă până în prezent.

-Tabagism

EKG

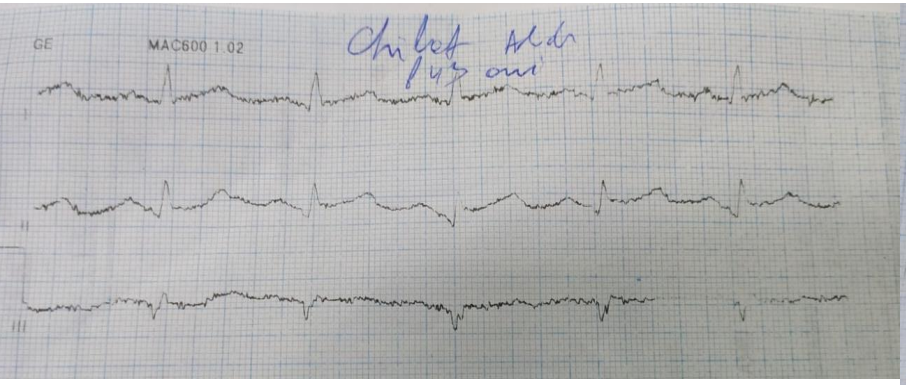
GE
MAC600 1.02
I
II
III

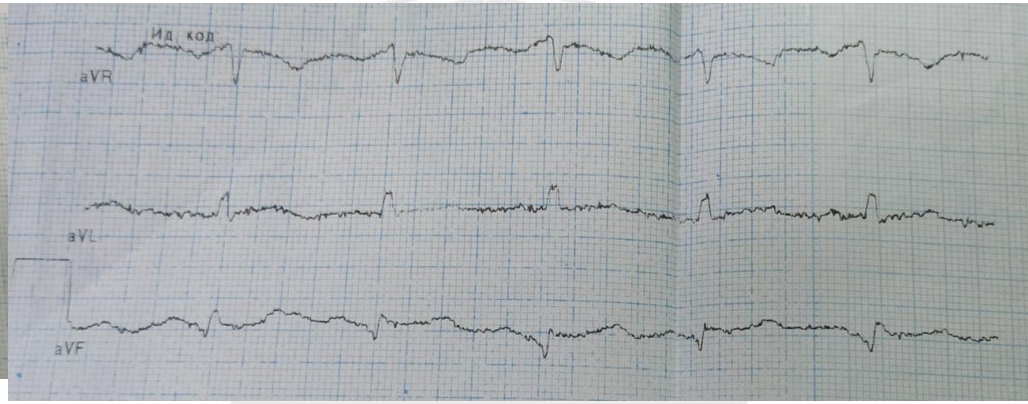
Ид. код
aVR
aVL
aVF

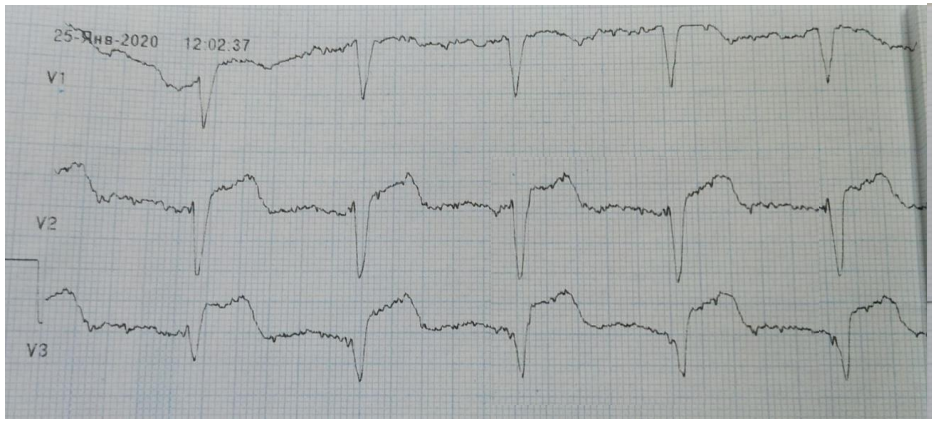
25-Янв-2020 12:02:37
V1
V2
V3

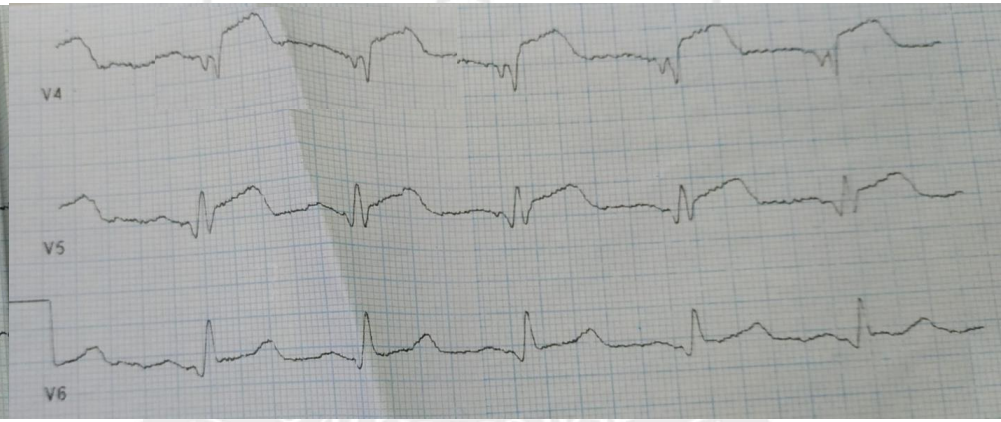
V4
V5
V6

EcoCG

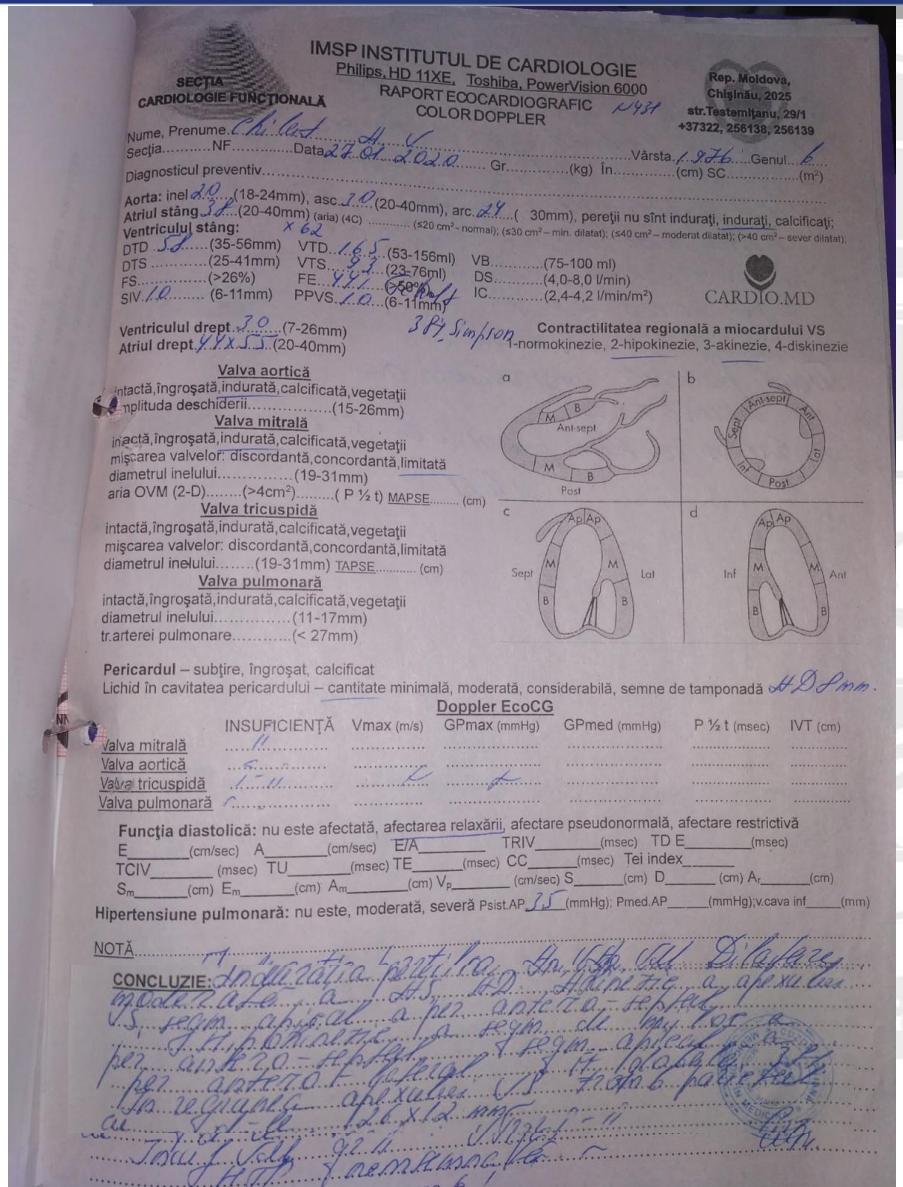

IMSP INSTITUTUL DE CARDIOLOGIE
Philips, HD 11XE, Toshiba, PowerVision 6000
RAPORT ECOCARDIOGRAFIC
COLOR DOPPLER

SECŢIA CARDIOLOGIE FUNCŢIONALĂ

Rep. Moldova, Chişinău, 2025
str.Testemiţanu, 29/1
+37322, 256138, 256139

Nume, Prenume Chi.Ast. H. V. Vârsta 1976 Genul 6
Secţia ..... NF ..... Data 27.01.2020 ..... Gr. ..... (kg) În ..... (cm) SC ..... (m²)
Diagnosticul preventiv .....

Aorta: inel 20 (18-24mm), asc. 30 (20-40mm), arc. 24 (30mm), pereţii nu sînt induraţi, induraţi, calcificaţi;
Atriul stâng 38 (20-40mm) (aria) (4C) ..... (≤20 cm² - normal); (≤30 cm² – min. dilatat); (≤40 cm² – moderat dilatat); (>40 cm² – sever dilatat);
Ventriculul stâng: x 62
DTD 58 (35-56mm) VTD 165 (53-156ml) VB ..... (75-100 ml)
DTS ..... (25-41mm) VTS 93 (23-76ml) DS ..... (4,0-8,0 l/min)
FS ..... (>26%) FE 44 (>50%) IC ..... (2,4-4,2 l/min/m²)
SIV 10 (6-11mm) PPVS 10 (6-11mm)

CARDIO.MD

Ventriculul drept 30 (7-26mm)
Atriul drept 44x55 (20-40mm)

384 Simpson

Contractilitatea regională a miocardului VS
1-normokinezie, 2-hipokinezie, 3-akinezie, 4-diskinezie

Valva aortică
intactă, îngroşată, indurată, calcificată, vegetaţii
amplituda deschiderii ..... (15-26mm)

Valva mitrală
intactă, îngroşată, indurată, calcificată, vegetaţii
mişcarea valvelor: discordantă, concordantă, limitată
diametrul inelului ..... (19-31mm)
aria OVM (2-D) ..... (>4cm²) ..... (P ½ t) MAPSE ..... (cm)

Valva tricuspidă
intactă, îngroşată, indurată, calcificată, vegetaţii
mişcarea valvelor: discordantă, concordantă, limitată
diametrul inelului ..... (19-31mm) TAPSE ..... (cm)

Valva pulmonară
intactă, îngroşată, indurată, calcificată, vegetaţii
diametrul inelului ..... (11-17mm)
tr.arterei pulmonare ..... (< 27mm)

a: M, B, Ant-sept, M, B, Post
b: Ant-sept, Ant, Sept, Lat, Inf, Post
c: Ap, Ap, M, M, Sept, Lat, B, B
d: Ap, Ap, M, M, Inf, Ant, B, B

Pericardul – subţire, îngroşat, calcificat
Lichid în cavitatea pericardului – cantitate minimală, moderată, considerabilă, semne de tamponadă HD 8mm.

Doppler EcoCG

	INSUFICIENŢĂ	Vmax (m/s)	GPmax (mmHg)	GPmed (mmHg)	P ½ t (msec)	IVT (cm)
Valva mitrală	11					
Valva aortică	–					
Valva tricuspidă	1-11	–	–			
Valva pulmonară	–					

Funcţia diastolică: nu este afectată, afectarea relaxării, afectare pseudonormală, afectare restrictivă
E_____(cm/sec) A_____(cm/sec) E/A_____ TRIV_____(msec) TD E_____(msec)
TCIV_____ (msec) TU_____(msec) TE_____(msec) CC_____(msec) Tei index_____
S_m_____(cm) E_m_____(cm) A_m_____(cm) V_p_____ (cm/sec) S_____(cm) D_____ (cm) A_r_____(cm)

Hipertensiune pulmonară: nu este, moderată, severă Psist.AP 35 (mmHg); Pmed.AP_____(mmHg); v.cava inf_____(mm)

NOTĂ .....

CONCLUZIE: Indurația pereților Dn, VD, VS Dilatare moderată a AS, AD. Akinezie a apexului VS, segm. apical a per antero-septal. Hipokinezie a segm. de mijloc a per antero-septal, segm. apical a per antero-lateral. Tr. dobândită 3 pt. In regiunea apexului VS trombe parietale cu d-le 26x12 mm. Nigrat-ii. Inuf. VD gr. II. Nigrat-ii. Hip. nemsemnata.

Marcherii injuriei cadiace

CK-MB	135
Troponina	3.5 (< 0.5 ng/mL)

Coronarografia

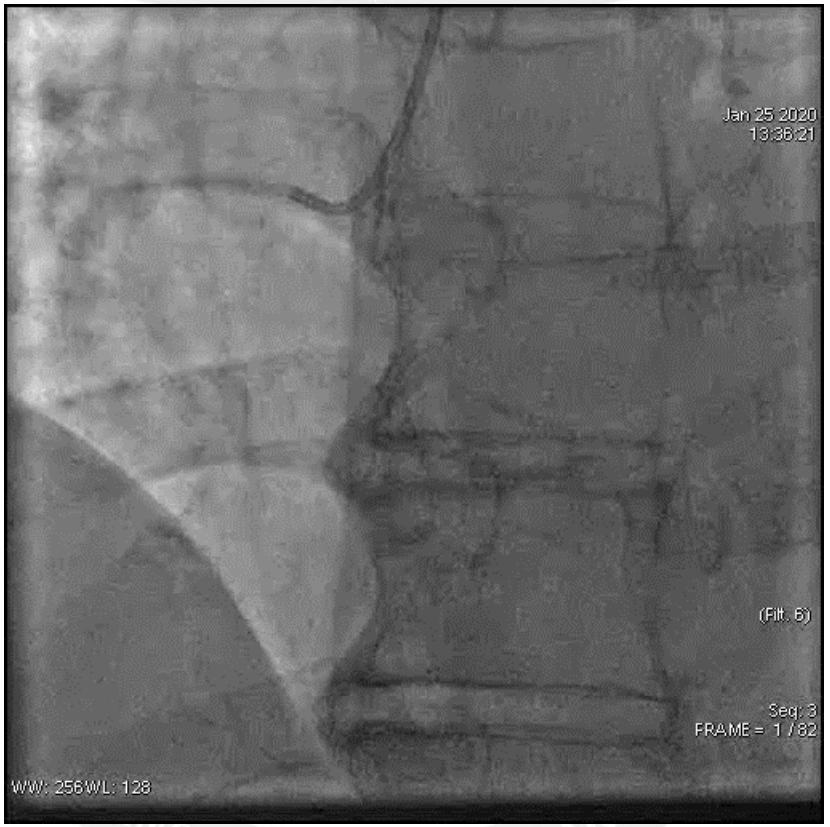

Angioplastie

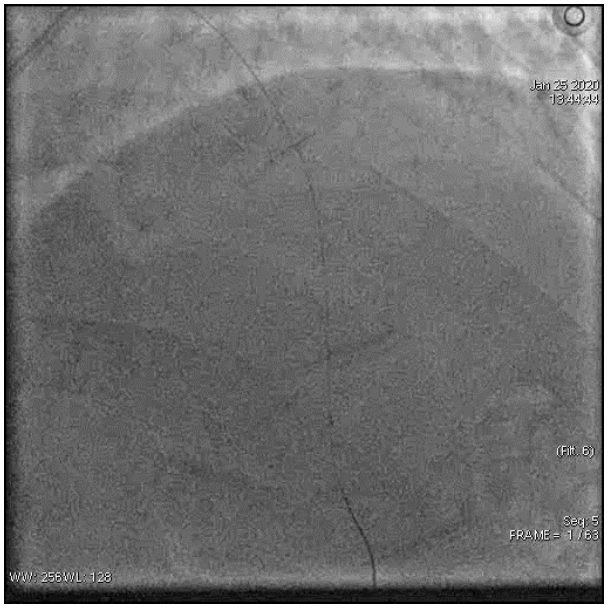

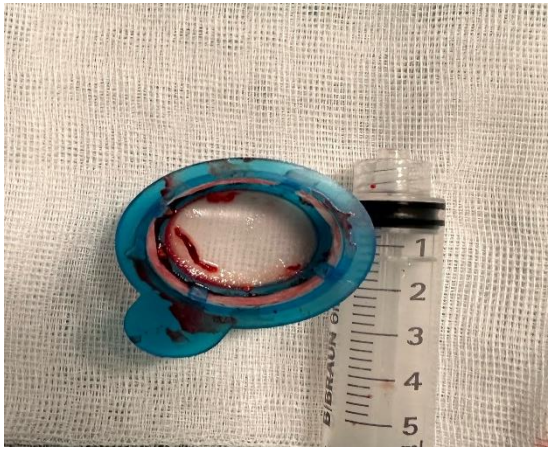

Angioplastie

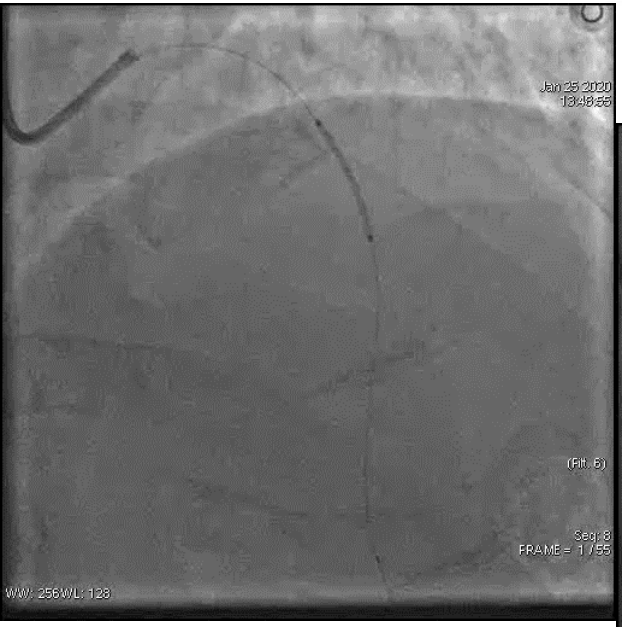

EKG post intervenție

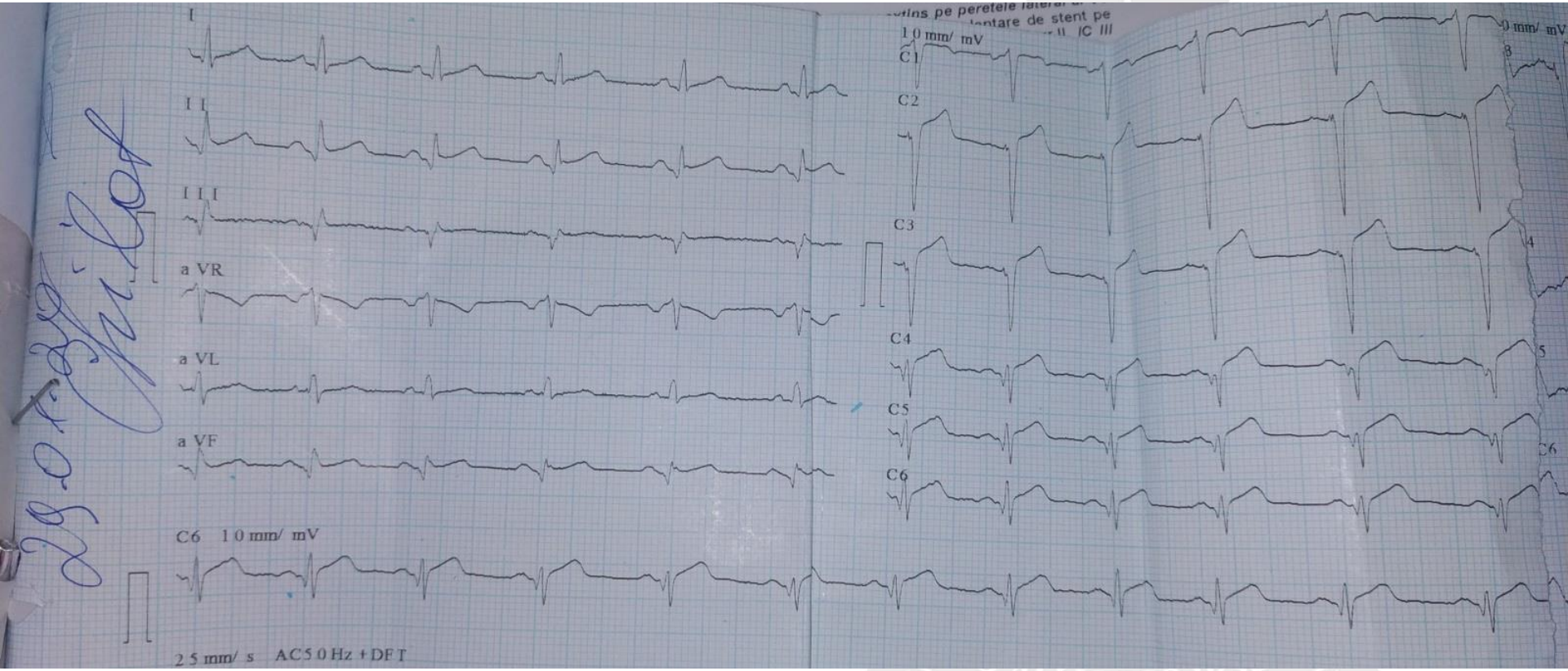

EcoCG la externare

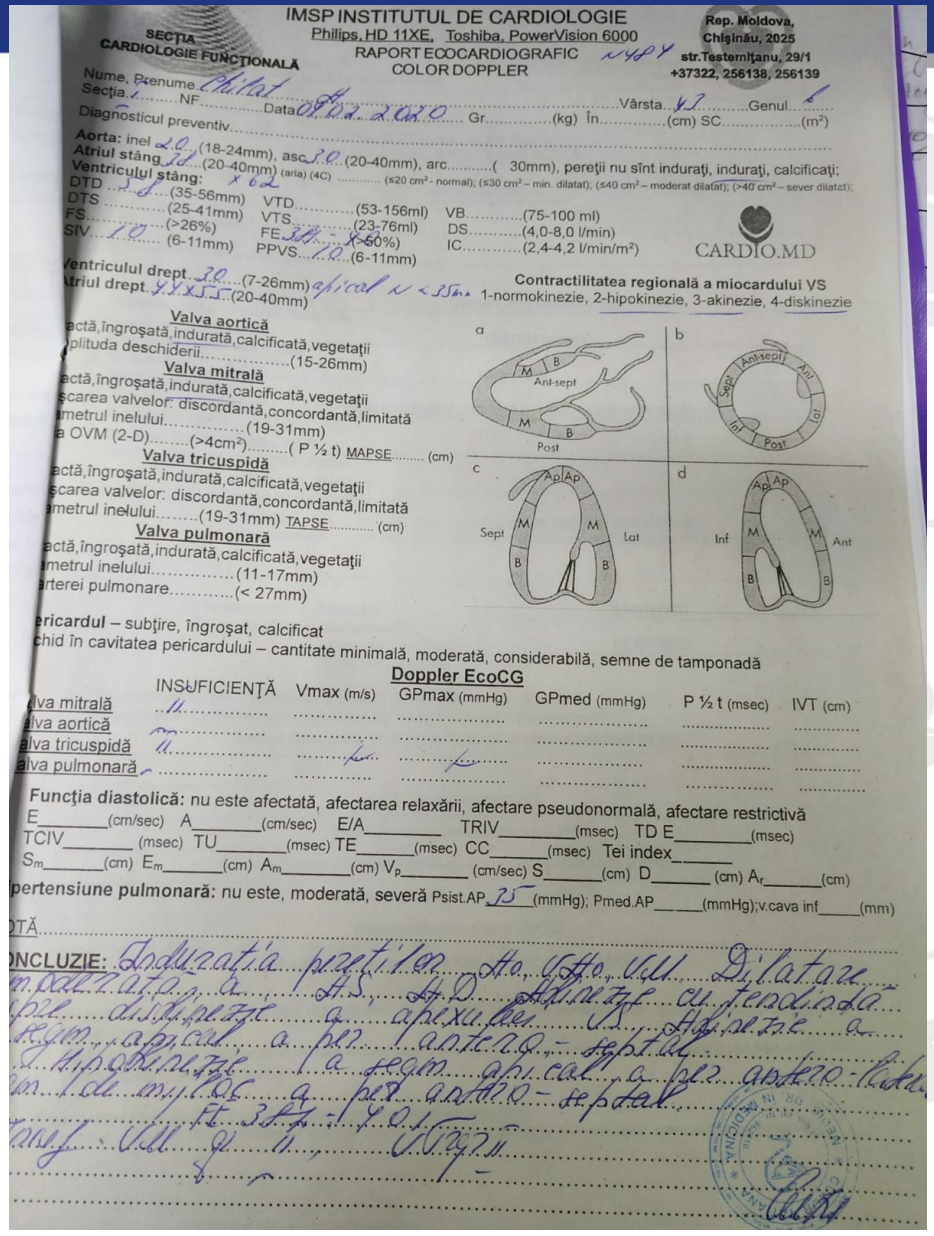

IMSP INSTITUTUL DE CARDIOLOGIE
Philips, HD 11XE, Toshiba, PowerVision 6000
RAPORT ECOCARDIOGRAFIC
COLOR DOPPLER

SECȚIA CARDIOLOGIE FUNCȚIONALĂ

Rep. Moldova, Chișinău, 2025
str.Testemițanu, 29/1
+37322, 256138, 256139

Nume, Prenume ...
Secția ... NF ... Data 08.02.2020 ... Vârsta ... Genul ...
Diagnosticul preventiv ...

Aorta: inel 20 (18-24mm), asc 30 (20-40mm), arc ... (30mm), pereții nu sînt îndurați, îndurați, calcificați;
Atriul stâng 30 (20-40mm) (aria) (4C) ... (≤20 cm² - normal); (≤30 cm² – min. dilatat); (≤40 cm² – moderat dilatat); (>40 cm² – sever dilatat);
Ventriculul stâng: x 62

DTD 39 (35-56mm) VTD ... (53-156ml) VB ... (75-100 ml)
DTS ... (25-41mm) VTS ... (23-76ml) DS ... (4,0-8,0 l/min)
FS ... (>26%) FE 50 - x 60%) IC ... (2,4-4,2 l/min/m²)
SIV 10 (6-11mm) PPVS 10 (6-11mm)

CARDIO.MD

Ventriculul drept 30 (7-26mm) apical N < 35mm
Atriul drept 45x55 (20-40mm)

Contractilitatea regională a miocardului VS
1-normokinezie, 2-hipokinezie, 3-akinezie, 4-diskinezie

Valva aortică
actă,îngroşată,îndurată,calcificată,vegetaţii
plituda deschiderii ... (15-26mm)

Valva mitrală
actă,îngroşată,îndurată,calcificată,vegetaţii
scarea valvelor: discordantă,concordantă,limitată
metrul inelului ... (19-31mm)
a OVM (2-D) ... (>4cm²) ... (P ½ t) MAPSE ... (cm)

Valva tricuspidă
actă,îngroşată,îndurată,calcificată,vegetaţii
scarea valvelor: discordantă,concordantă,limitată
metrul inelului ... (19-31mm) TAPSE ... (cm)

Valva pulmonară
actă,îngroşată,îndurată,calcificată,vegetaţii
metrul inelului ... (11-17mm)
rterei pulmonare ... (< 27mm)

a

b

c

d

ericardul – subțire, îngroșat, calcificat
chid în cavitatea pericardului – cantitate minimală, moderată, considerabilă, semne de tamponadă

Doppler EcoCG

	INSUFICIENȚĂ	Vmax (m/s)	GPmax (mmHg)	GPmed (mmHg)	P ½ t (msec)	IVT (cm)
alva mitrală	II					
alva aortică	m					
alva tricuspidă	II					
alva pulmonară						

Funcția diastolică: nu este afectată, afectarea relaxării, afectare pseudonormală, afectare restrictivă
E ... (cm/sec) A ... (cm/sec) E/A ... TRIV ... (msec) TD E ... (msec)
TCIV ... (msec) TU ... (msec) TE ... (msec) CC ... (msec) Tei index ...
S_m ... (cm) E_m ... (cm) A_m ... (cm) V_p ... (cm/sec) S ... (cm) D ... (cm) A_r ... (cm)

pertensiune pulmonară: nu este, moderată, severă Psist.AP 25 (mmHg); Pmed.AP ... (mmHg); v.cava inf ... (mm)

DTĂ ...

ONCLUZIE: Endocardita pentic Ao, Ao, AM Dilatare ... m.dilatata a ... A.S., A.D. Akinezie cu fenomen ... apex ... disfunctie ... a apexului ... VS, Akinezie a ... regm. apical a per. anteroS - septal ... S. Hipokinezie la regm. apical a per. antero-late ... m. f.d. m.y. DC a per. antero-septal ... Ft 3Fr - 1 y.o. ... ... y. ... 0.0.97 ...

Debutul leziuniii ireversibile începe după circa 20-40 de minute în subendocardul ischemic

Dupa 1 hr- injuria miocardică ireversibilă migrează **de la subendocard la subepicard**

Majoritatea infarctelor miocardice sunt de obicei completate în decurs de aproximativ 3-4 ore de la debutul ischemiei severe.

Principalii determinanți ai dimensiunii finale a infarctului

- ✓ durata și severitatea ischemiei,
- ✓ mărimea patului vascular miocardic
- ✓ volumul de flux sanguin colateral disponibil la scurt timp după ocluzia coronariană
- ✓ Precondiționarea miocardului cauzată de ischemie

Managmentul pacientului cu STEMI

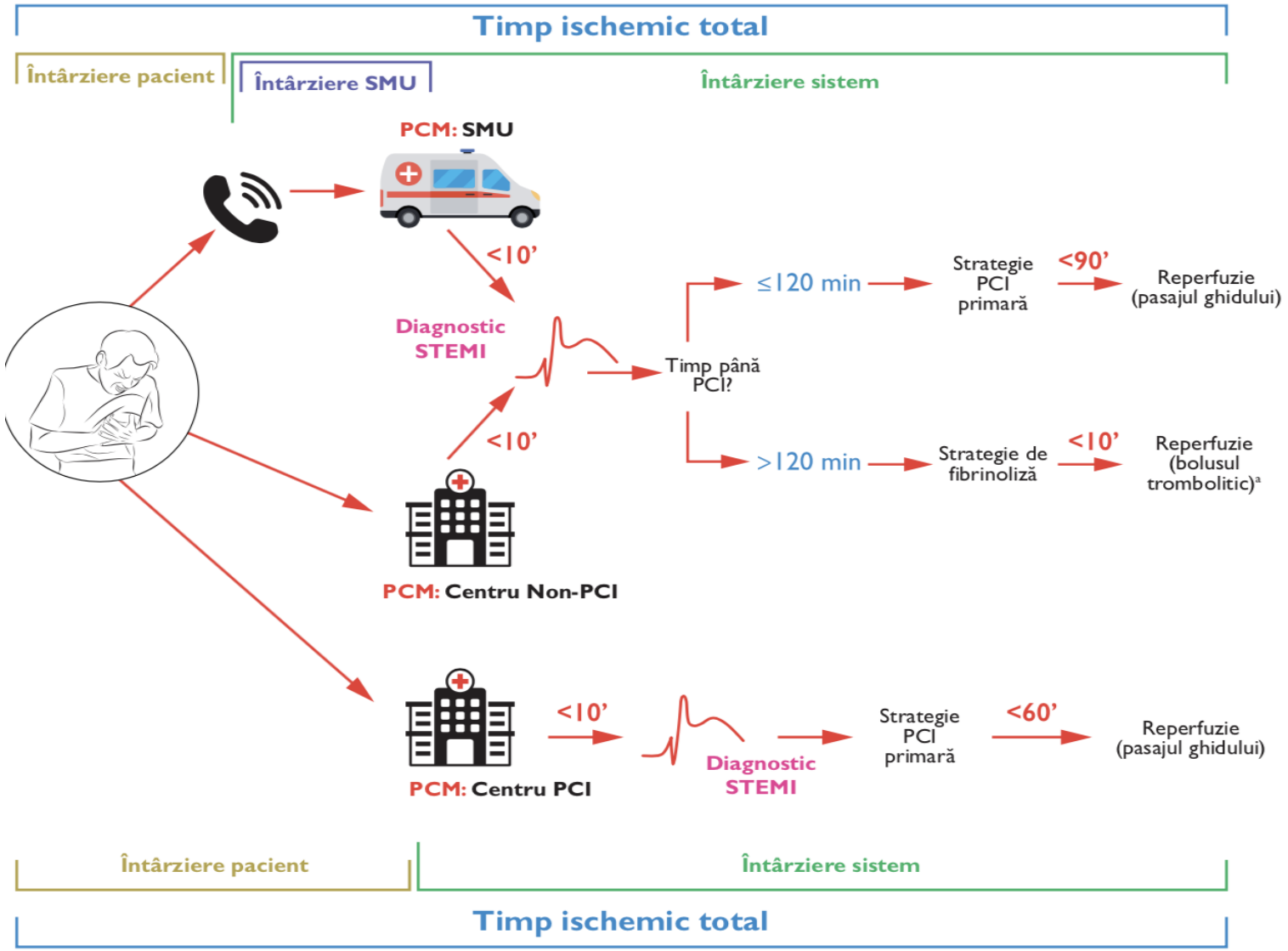

©ESC 2017

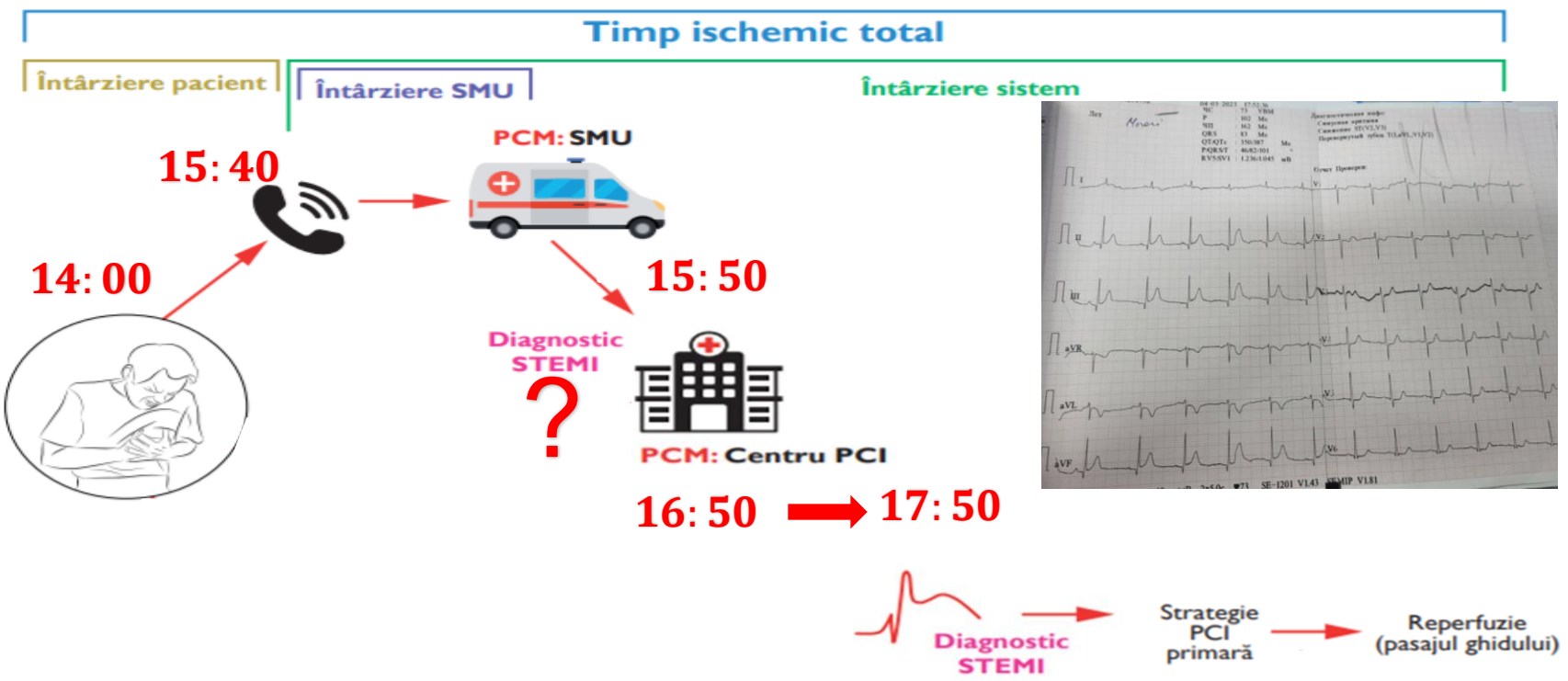
Timp ischemic total
Întârziere pacient
Întârziere SMU
Întârziere sistem
PCM: SMU
15: 40
14: 00
15: 50
Diagnostic STEMI
?
PCM: Centru PCI
16: 50
17: 50
Diagnostic STEMI
Strategie PCI primară
Reperfuzie (pasajul ghidului)
Întârziere pacient
Întârziere sistem
Timp ischemic total

Coronaroangiografie:

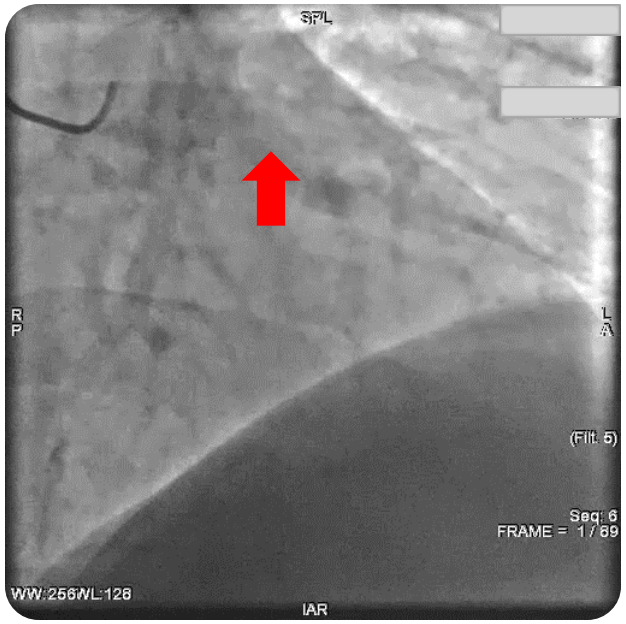

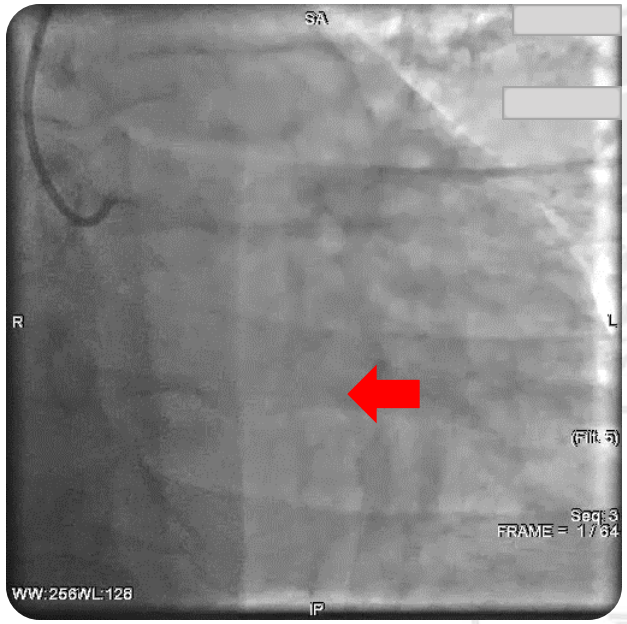

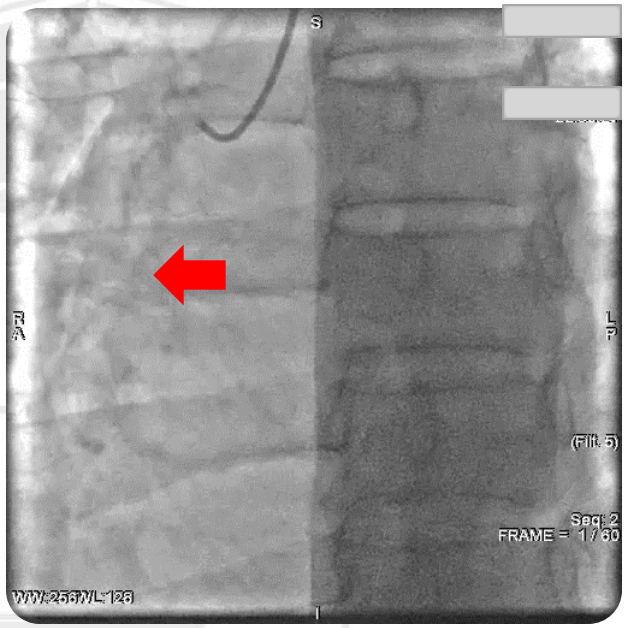

- Leziuni aterosclerotice tricoronariene - **ocluzie prin tromboza acuta pe RCA II**, stenoza critica pe LAD I, stenoza severa pe aCx II, OM I, stenoza moderat severa pe LAD II;

Angioplastia

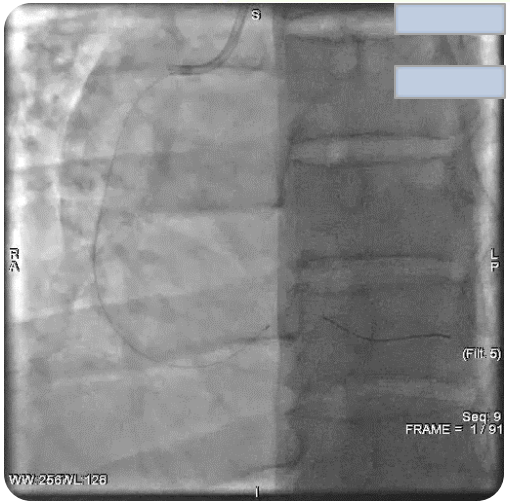

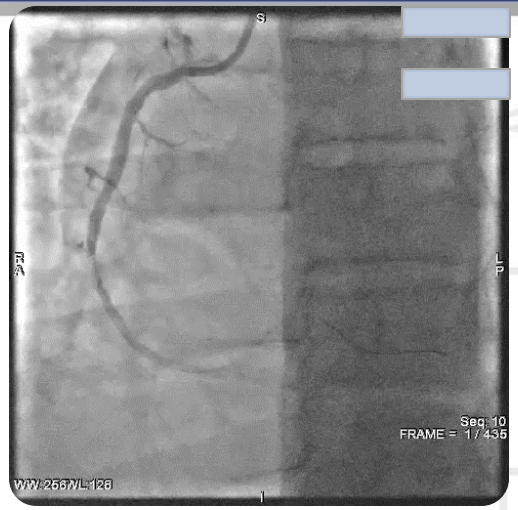

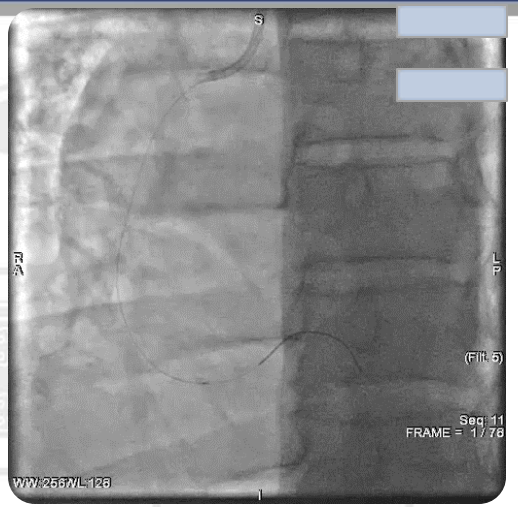

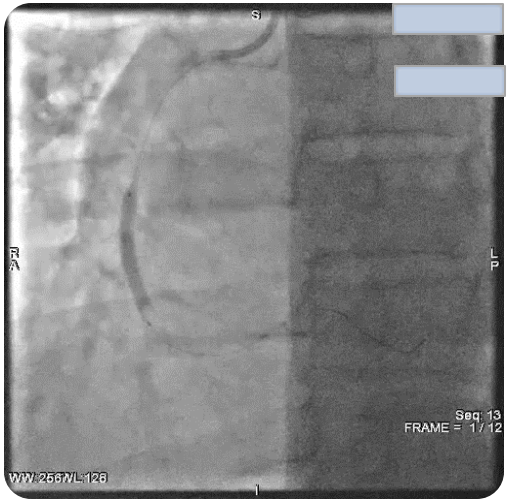

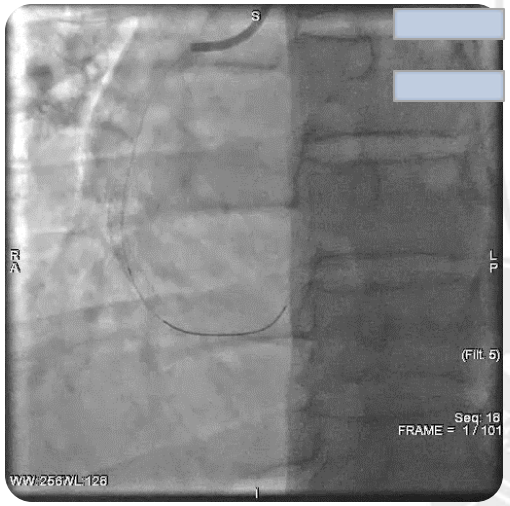

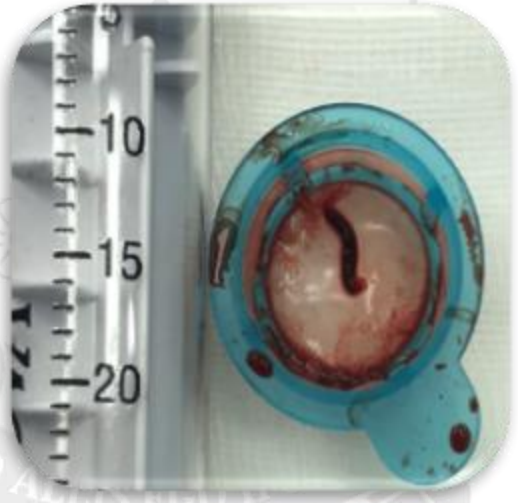

Managmentul intervențional al pacienților STEMI

- În funcție de timpul de adresare pacienții cu STEMI pot fi divizați în trei grupuri: „precoce”/early (adresare <12 ore de la debutul simptomelor), „tardiv”/late (12-48 ore) și „foarte tardiv”/very late (debutul simptomelor mai mult de 48 ore) [1].
- Conform Societății Europene de Cardiologie (ESC), angioplastia percutană primara (PCI) este strategia de reperfuzie recomandată la pacienții cu STEMI în decurs de până la 12 ore (Clasa I, nivel de evidență A).
- Nu exista o părere unanim acceptata despre managementul pacienților cu STEMI > 12 ore.
- După 12 ore de la debutul simptomelor, PCI se efectuează în prezența următoarelor simptome: ischemie miocardică, instabilitate hemodinamică, aritmii amenințătoare pentru viață (Clasa I, nivel de evidență C)
- La pacienții asimptomatici, cu ocluzia arterei coronariene >48 ore nu se recomanda PCI (Clasa III, nivel de evidență A) [2].

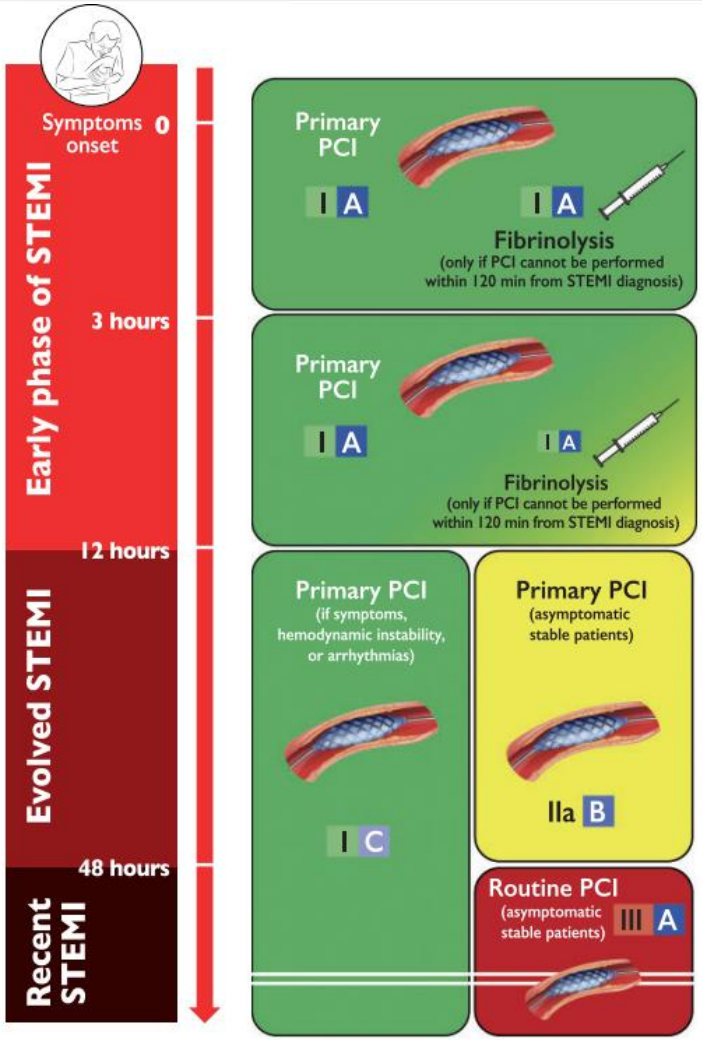

1. Roberto, M., Radovanovic, D., de Benedetti, E., Biasco, L., Halasz, G., Quagliana, A., … Moccetti, M. (2019). *Temporal trends in latecomer STEMI patients: insights from the AMIS Plus registry 1997-2017. Revista Española de Cardiología (English Edition).*
2. 2.Ibanez, B., James, S., Agewall, S., Antunes, M. J., Bucciarelli-Ducci, C., Bueno, H., … Halvorsen, S. (2017). 2017 *ESC Guidelines for the management of acute myocardial infarction in patients presenting with ST-segment elevation.* European Heart Journal, 39(2), 119–177.

Tratament la etapa prePCI

- **Nitroglicerină** s/lingual (la persistă sindromul anginos)
- **Aspirina** este recomandat tuturor pacienţilor, în absenţa contraindicaţiilor: doză orală iniţiala de încărcare 150-300 mg (sau 80-150 mg i.v.) şi doză de întreţinere 75-100 mg zilnic, pe termen lung, indiferent de strategia de tratament
- **Tab. Clopidogrel** 600 mg ulterior 75 mg zilnic (- Prasugrel (60 mg doză de încărcare, ulterior 10 mg zilnic), în absenţa contraindicaţiilor *** - Ticagrelor (180 mg doza de încarcare, ulterior 90 mg de două ori pe zi), în absenţa contraindicaţiilor)
- **Opioide** intravenos (de ex. 5-10 mg morfina) dacă persistă sindromul anginos
- **Oxigen** (2-4 l/min): dacă SaO_2<90%, pacientul prezintă dispnee sau insuficienţă cardiacă acută
- **Heparina** nefracţionată 70-100 U/kg i.v. bolus când nu este planificată administrarea de inhibitor de GP IIb/IIIa. sau 50-70 U/kg i.v. bolus cu inhibitor de GP IIb/IIIa.
- **Beta-blocante** (cînd TAs >120 mmHg şi în lipsa altor contraindicaţii)
- Anxioliticele pot fi utile

Dozele de agenți fibrinolitici

Drog	Tratament inițial	Contraindicații specifice
Doze pentru terapia antifibrinolitică		
Streptokinaza	1.5 milioane de unități în decurs de 30-60 minute	Tratamente anterioare cu strepto-chinază sau antistreplază
Alteplaza (tPA)	15 mg bolus i.v 0.75 mg/kg în decurs de 30 min (până la 50mg) apoi 0.5 mg/kg i.v în decurs de 60 min (până la 35 mg)	
Reteplaza (rPA)	10 unități +10 unități bolus i.v administrate la 30 minute distanță	
Tenecteplaza	Bolus unic i.v 30 mg (6000 UI) dacă <60kg 35 mg (7000 UI) dacă 60-70 kg 40 mg (8000 UI) dacă între 70 dar <80 kg 45 mg (9000 UI) dacă între 80 dar <90 kg 50 mg (10000 UI) dacă >90 kg Este recomandat să se reducă doza la jumătate la pacienții >75 de ani	

Contraindicațiile terapiei fibrinolitice

• Absolute	• Relative
Accident vascular cerebral hemoragic sau accident vascular de origine necunoscută în antecedente	Accident ischemic tranzitor în ultimele 6 luni
Accident vascular cerebral ischemic în ultimele 6 luni	Terapia anticoagulantă orală
Traumatisme ale sistemului nervos central, neoplasme sau malformații arteriovenoase	Sarcină sau prima săptămână postpartum
Traumatism major recent / chirurgie / traumatism cranian (în ultimele 3 săptămâni)	Hipertensiune refractară (TAS >180 mmHg și/sau TAD >110 mmHg)
Hemoragie gastrointestinală în ultima lună	Boală hepaticã avansată
Coagulopatii cunoscute (exceptând menstrele)	Endocardită infecþioasă
Disecție de aortă	Ulcer peptic activ
Puncții necompresibile în ultimele 24 de ore (de ex. biopsie hepatică, puncție lombară)	Resuscitarea prelungită sau traumatic

Eşecului fibrinolizei

-Diminuarea supradenivelării segmentului ST cu <50% în primele 60-90 min de la administrarea de fibrinolitic

- sau în prezenţa unei instabilităţi hemodinamice sau electrice
- agravării ischemiei sau în caz de durere toracică persistentă

Notă! PCI precoce de rutină este indicată după o fibrinoliză de succes (preferabil între 2-24 ore după fibrinoliză)

Stratificarea riscului la pacienții cu SCA-NSTEMI

- Scorul GRACE 2.0 ((http://www.gracescore.org/WebSite/default.aspx?ReturnUrl=%2f)) oferă cea mai exactă stratificare a riscului atât la internare cât și la externare datorită unei bune capacități discriminatorii și permite estimarea riscului de deces în spital, la 6 luni, la unu și trei ani. Variabilele utilizate includ vîrsta, tensiunea arterială sistolică, frecvența ritmului cardiac, creatinina serică, clasa Killip la prezentare, stopul cardiac la internare, elevarea biomarkerilor cardiaci, deviere de segment ST; în cazul cînd valoarea creatininei serice și clasa Killip nu sunt disponibile, poate fi utilizată o modificarea a scorurlui care include prezența insuficienței renale și utilizarea diureticelor, respectiv.

GRACE ACS Risk and Mortality Calculator

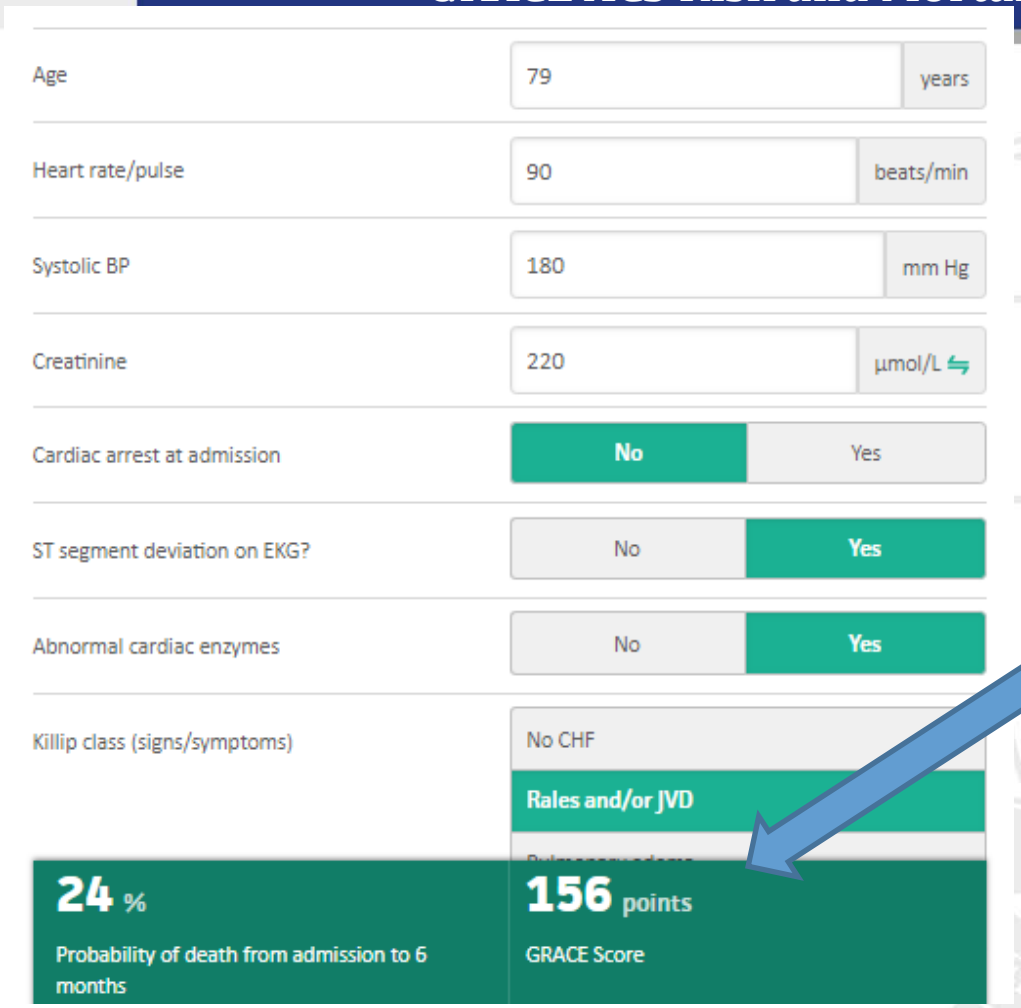

Risc înalt
Diagnostic stabilit de NSTEMI prin modificarea enzimelor cardiace
Modificări dinamice ST-T asociate sau nu cu simptomatică
GRACE >140

Managmentul pacientului cu non-STEMI

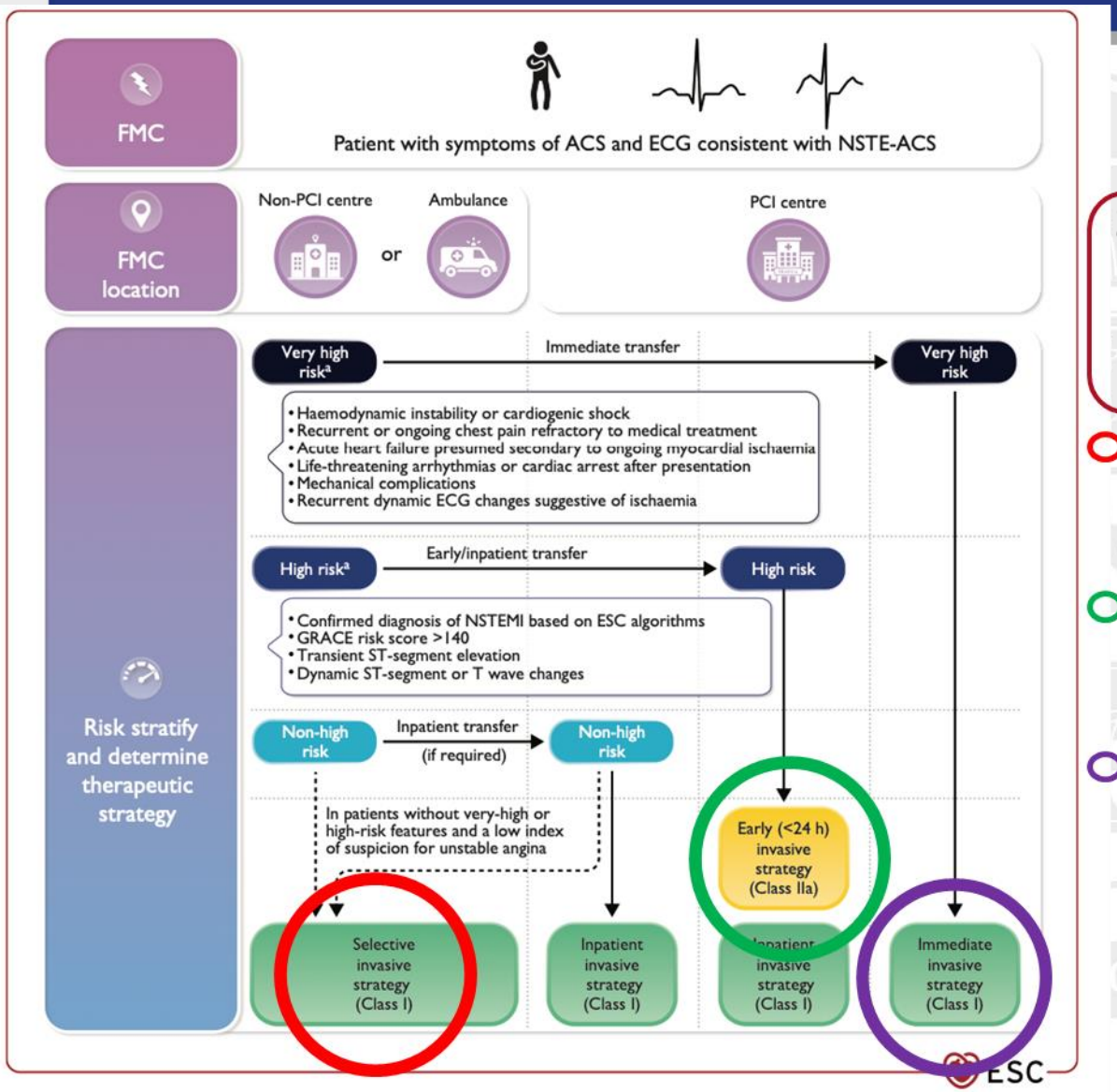

Figure 8 Selection of invasive strategy and reperfusion therapy in patients presenting with NSTE-ACS. ACS, acute coronary syndrome; CS, cardiogenic

ESC European Society of Cardiology

2023 ESC Guidelines for the management of acute coronary syndromes

- Selective invasive strategy
  Coronary angiography ± PCI/CABG based on clinical assessment and/or non-invasive testing
- Early invasive strategy
  Early coronary angiography (<24 h from diagnosis of ACS) and PCI/CABG of the IRA if indicated
- Immediate invasive strategy
  Emergency coronary angiography (i.e. as soon as possible) and PCI/CABG of the IRA if indicated

Managmentul pacientului cu non-STEMI

Guideline for the Management of Patients With ACS (2025)

American Heart Association.

Rao et al

2025 Acute Coronary Syndromes Guideline

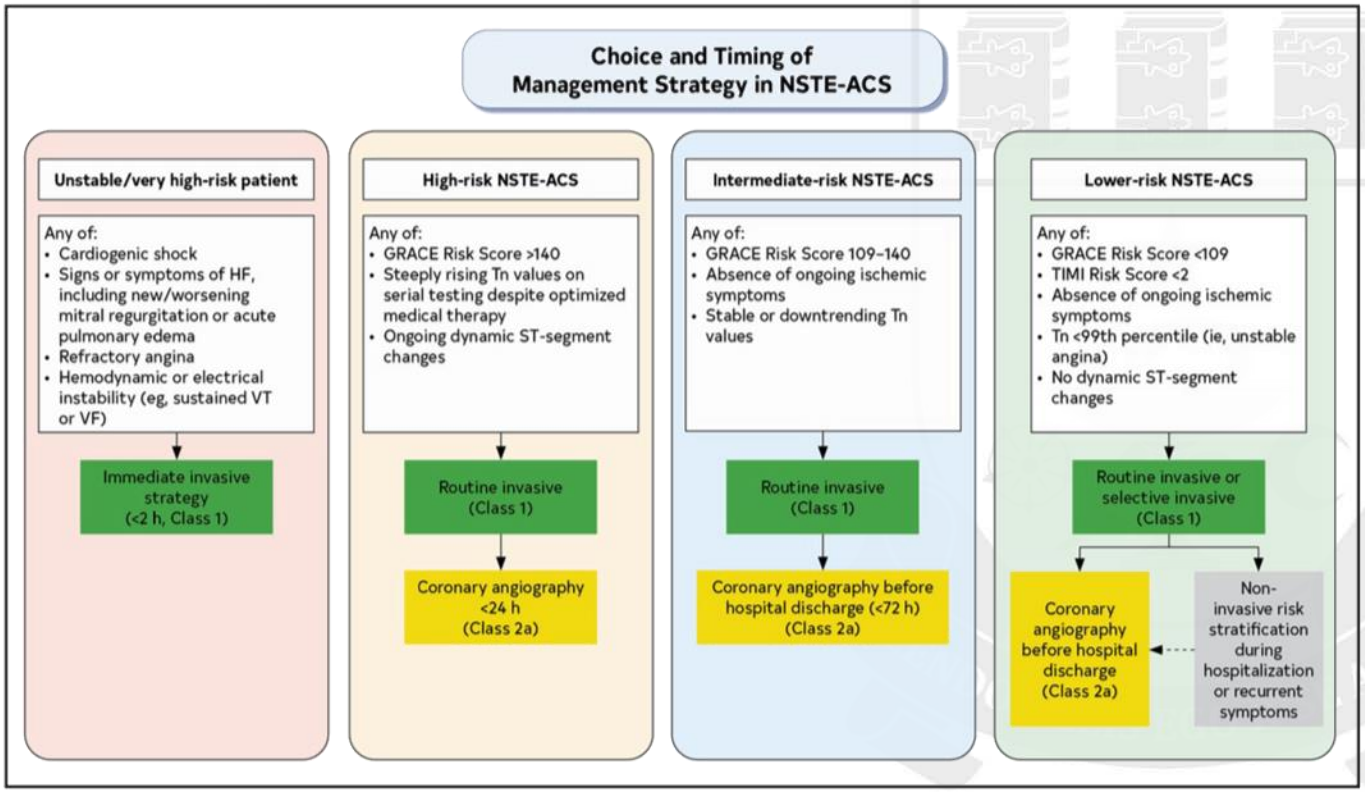

Figure 8. Selection and Timing of an Invasive Strategy in NSTE-ACS.

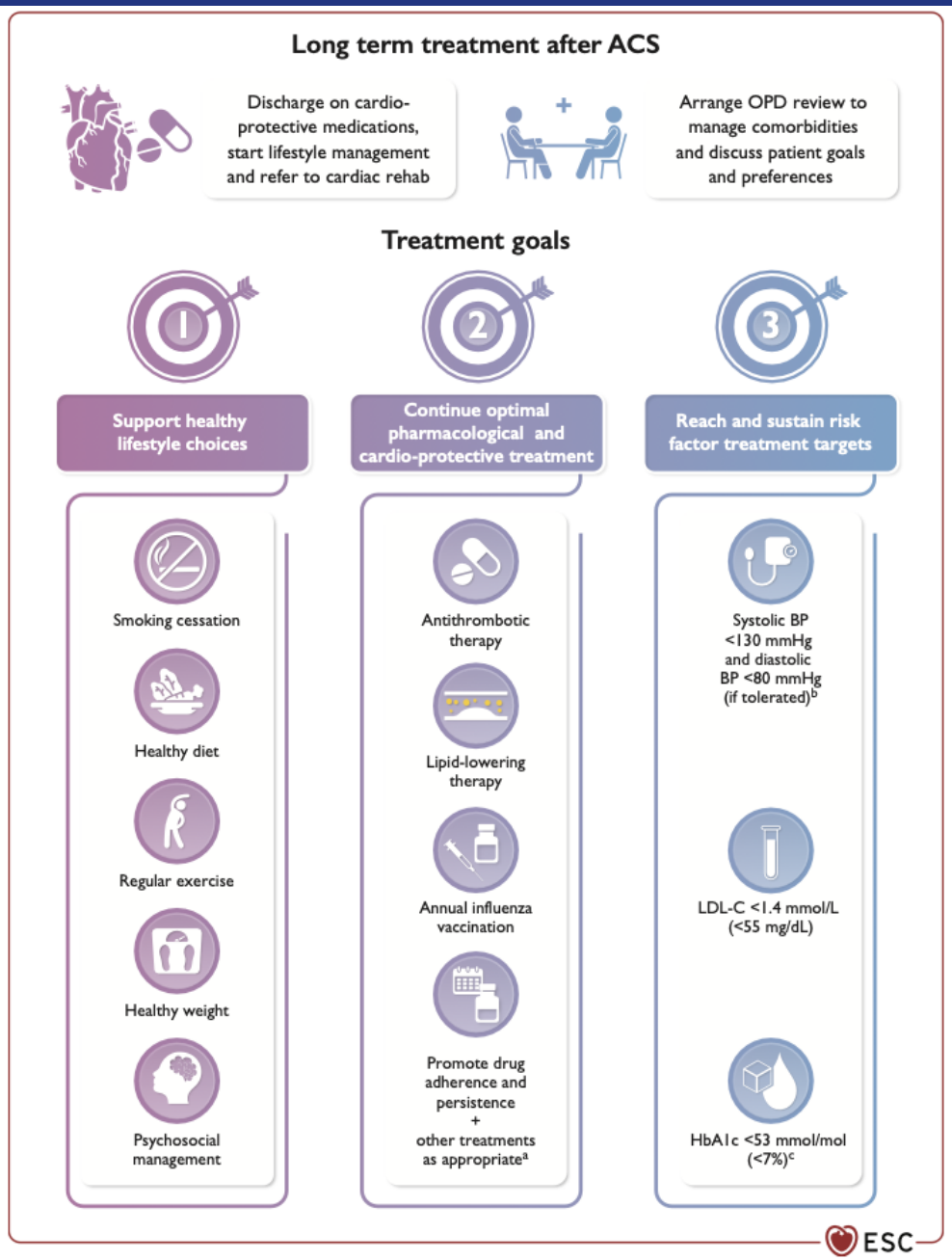

Figure 17 Long-term management after acute coronary syndrome. ACS, acute coronary syndrome; HbA1c, glycosylated haemoglobin; LDL-C, low-density lipoprotein cholesterol; OPD, outpatient department. [a]See Recommendation Table 16 for other pharmacological treatments after ACS. [b]For patients ≥70 years of age the systolic target should be <140 mmHg and down to 130 mmHg if tolerated.[646] [c]For patients with diabetes mellitus.

Recomandări generale

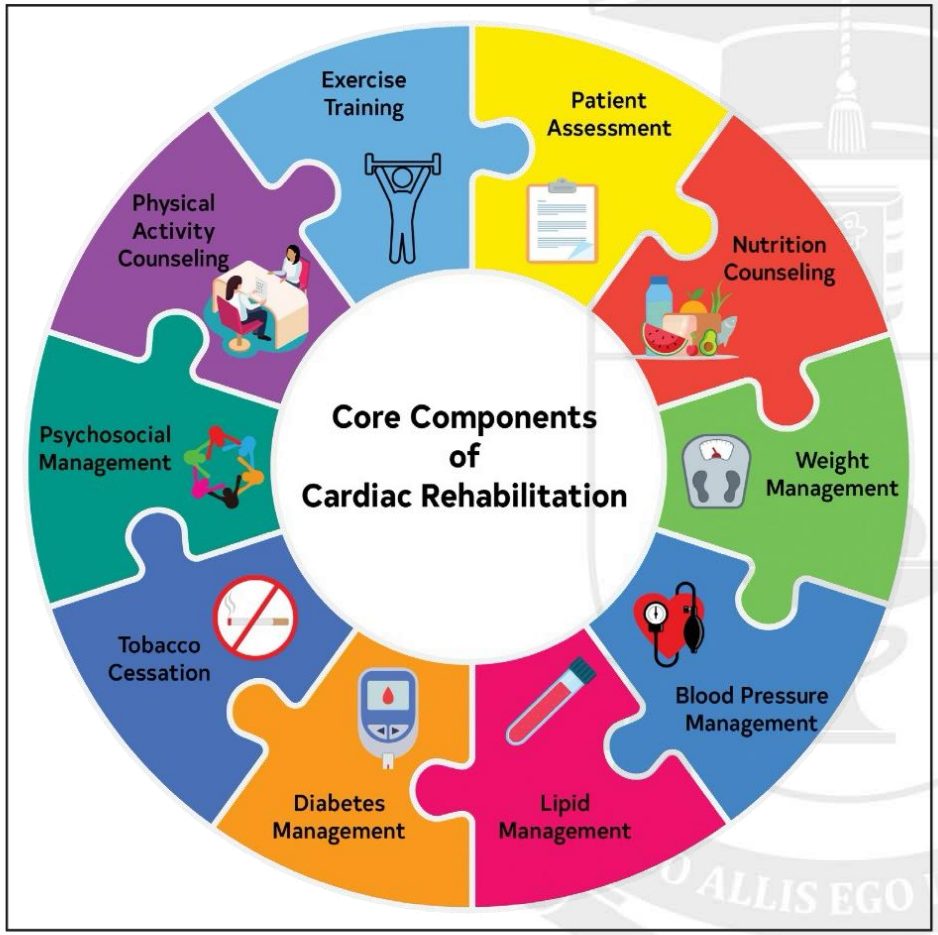

Figure 10. Core Components of Cardiac Rehabilitation.
Adapted with permission from Sandesara et al.[30] Copyright 2015 American College of Cardiology Foundation.

TRATAMENTUL PE TERMEN LUNG

Antiplatelet therapy		
Aspirin is recommended for all patients without contraindications at an initial oral LD of 150–300 mg (or 75–250 mg i.v.) and an MD of 75–100 mg o.d. for long-term treatment.	I	A
Ticagrelor is recommended irrespective of the treatment strategy (invasive or conservative) (180 mg LD, 90 mg twice a day MD).	I	B
Clopidogrel (300–600 mg LD, 75 mg o.d. MD) is recommended when prasugrel or ticagrelor are not available, cannot be tolerated, or are contraindicated.	I	C
Lipid-lowering therapy		
It is recommended that high-dose statin therapy is initiated or continued as early as possible, regardless of initial LDL-C values.[787,865–867]	I	A
It is recommended to aim to achieve an LDL-C level of <1.4 mmol/L (<55 mg/dL) and to reduce LDL-C by ≥50% from baseline.[868,869]	I	A
If the LDL-C goal is not achieved despite maximally tolerated statin therapy after 4–6 weeks, the addition of ezetimibe is recommended.[788]	I	B
Adherence to medication		
A polypill should be considered as an option to improve adherence and outcomes in secondary prevention after ACS.[753]	IIa	B
RAAS system inhibitors		
Angiotensin-converting enzyme (ACE) inhibitors[d] are recommended in ACS patients with HF symptoms, LVEF ≤40%, diabetes, hypertension, and/or CKD.[195,813–817,879]	I	A
Mineralocorticoid receptor antagonists are recommended in ACS patients with an LVEF ≤40% and HF or diabetes.[826,880]	I	A
Routine ACE inhibitors for all ACS patients regardless of LVEF should be considered.[816,817]	IIa	A
Beta-blockers		
Beta-blockers are recommended in ACS patients with LVEF ≤40% regardless of HF symptoms.[801,870–872]	I	A
Routine beta-blockers for all ACS patients regardless of LVEF should be considered.[798,873–878]	IIa	B
Anti-inflammatory drugs		
Low-dose colchicine (0.5 mg once daily) may be considered, particularly if other risk factors are insufficiently controlled or if recurrent cardiovascular disease events occur under optimal therapy.[850,851]	IIb	A
Vaccination		
Influenza vaccination is recommended for all ACS patients.[843,845–847]	I	A

Complicațiile IMA

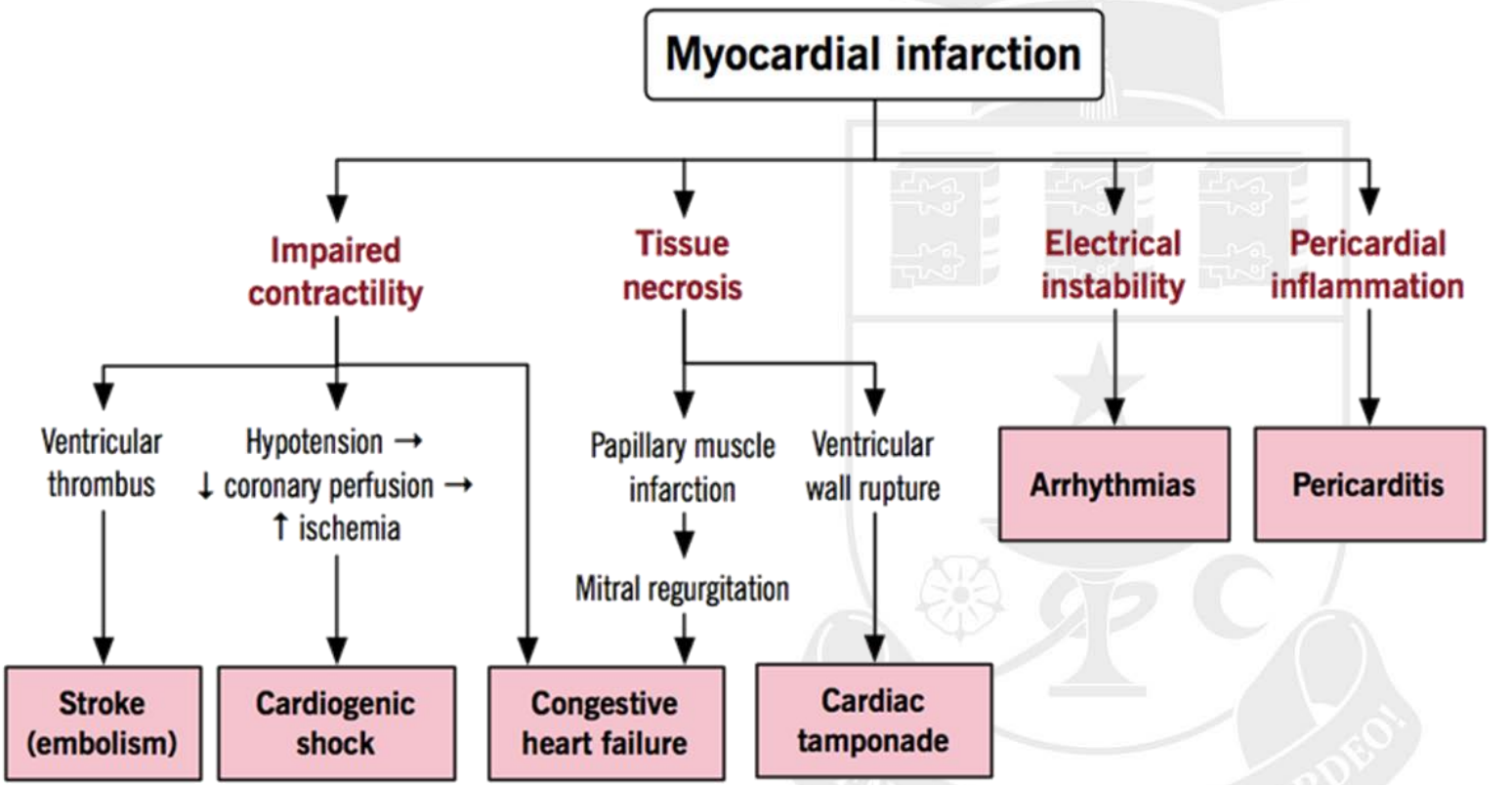

Perioada apariției Complicațiilor post-IMA

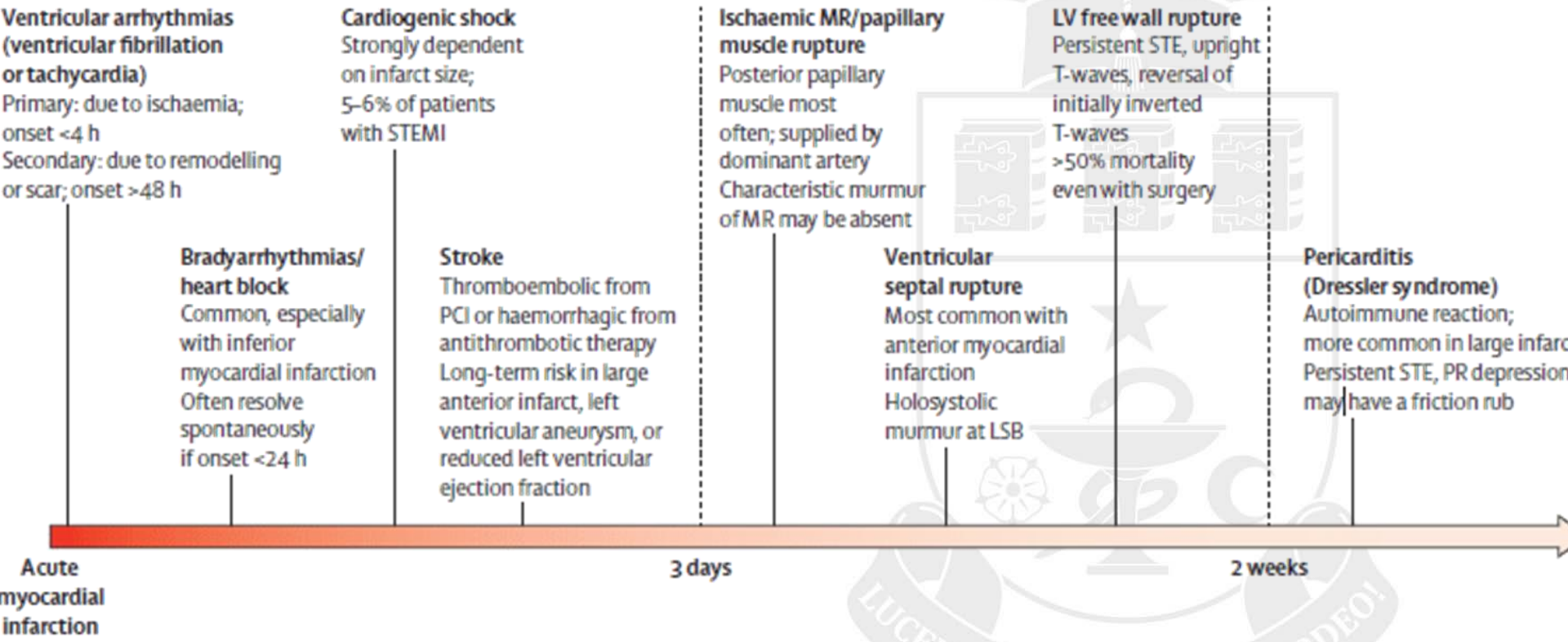

Caracteristicile clinice ale complicațiilor mecanice

1. Papillary muscle rupture

Acute pulmonary edema; cardiogenic shock

Eccentric or broad jet of severe MR

Mobile mass in LV; prolapsing into LA

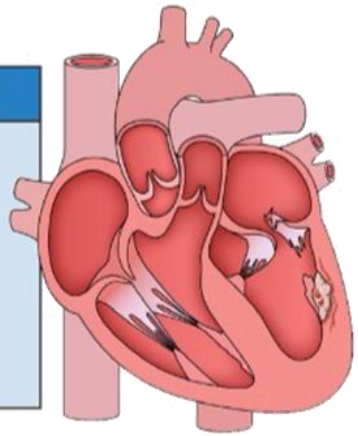

2. Ventricular septal rupture

Asymptomatic to circulatory collapse

Left to right shunt

Discontinuity of septum with evidence of color flow

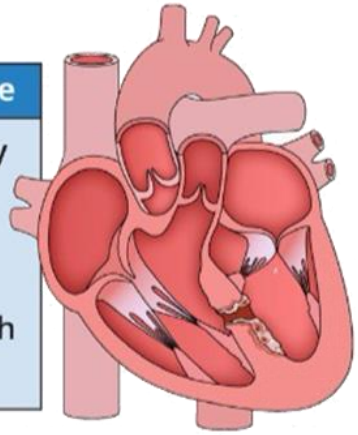

3. Contained rupture

Asymptomatic, chest pain, or HF

Small neck communication

To-and-fro blood flow through rupture

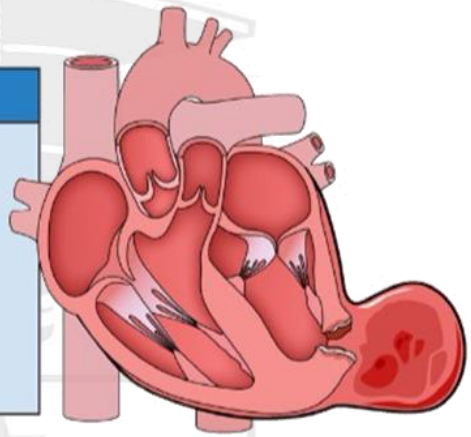

4. Free wall rupture

Circulatory collapse

Pericardial effusion or cardiac tamponade

Electromechanical dissociation

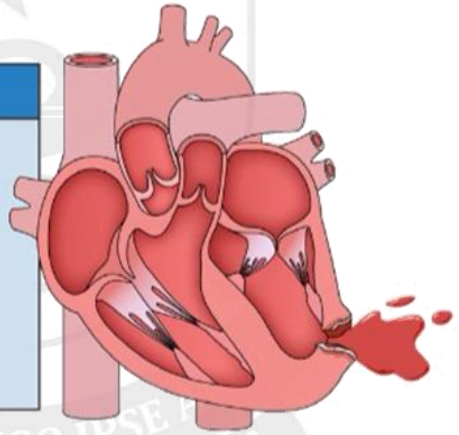

Mesaje cheie

1. Magnitudinea salvării miocardului este direct legată de timpul de intervenție
2. PCI în timp util, a leziunii vinovate de ischemie, rămâne principiul de bază în tratamentului SCA.
3. Respectarea regulei de 120 min în abordarea pacienților cu STEMI și non-Stemi cu risc foarte înalt.
4. Strategia fibrinolitică la pacienții STEMI trebuie începută atunci când timpul până la cel mai apropiat spital PCI > 120 min
5. Abordarea intervențională a pacienților non-STEMI în conformitate cu riscul stabilit.

Vă mulțumesc pentru atenție!