Infarctul miocardic acut

Conferențiar universitar
Dr. în medicină
Snejana Vetrilă

Definitie

- Infarctul miocardic acut reprezintă necroza unor cardiomiocite datorată unei ischemii miocardice prelungite, apărută în contextul unui dezechilibru între aportul şi consumul miocardic de oxigen

IMA clasificare

- STEMI - cu supradenivelere persistentă de segment ST
- NSTEMI - fără supradenivelare segment ST

Etiologie si fiziopatologie

- Ateroscleroza
- La orice etapă a acestui proces, placa aterosclerotică poate eroda, ulcera, fisura sau erupe, astfel expunând substanțele subendoteliale din peretele vasului în sângele circulant

Evolutia placii aterosclerotice

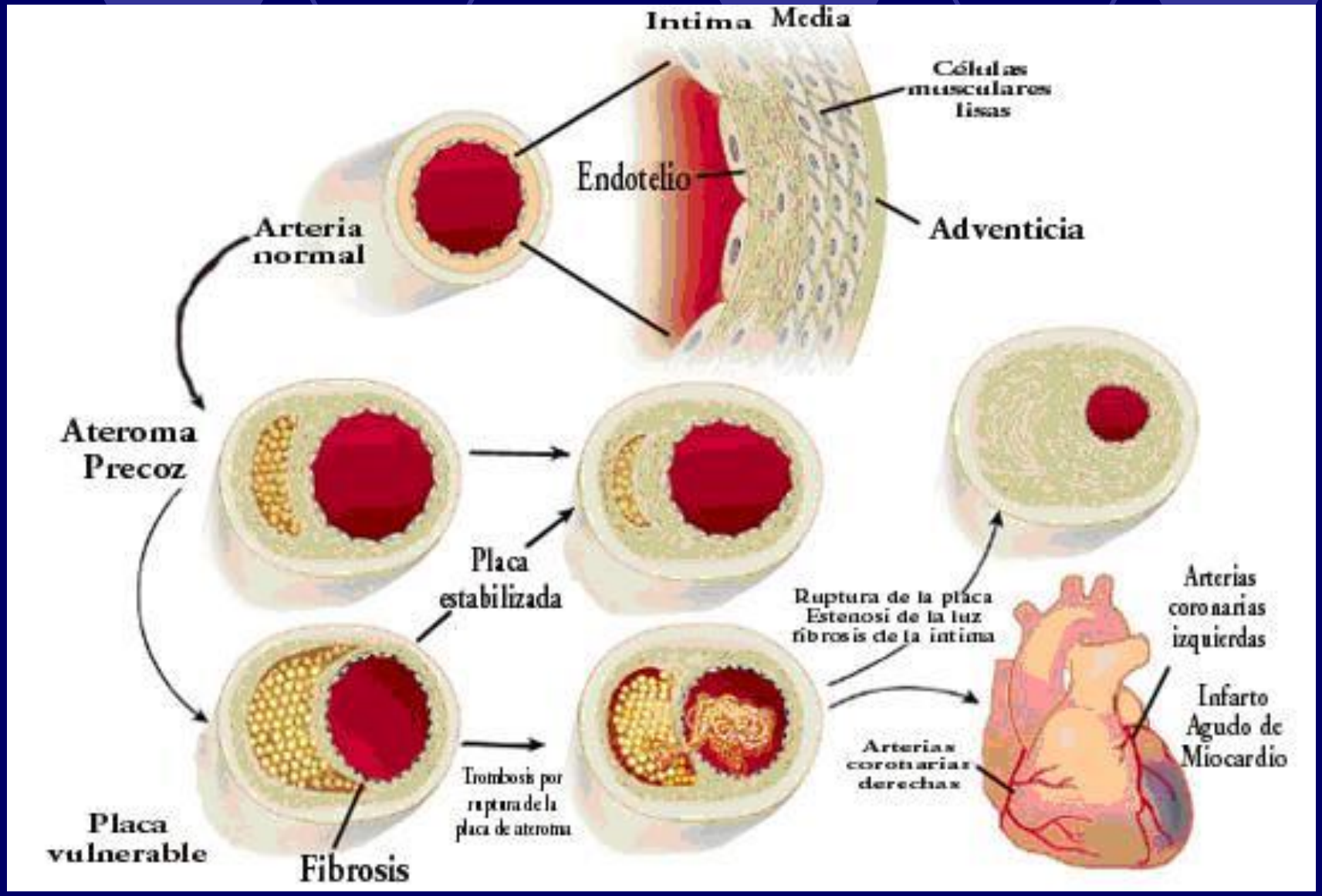

Patogenie: factorii procoagulanti

- Factorii tisulari în absența factorilor de contrabalansare antitrombotici (heparină, inhibitori ai factorilor tisulari) și ai activității fibrinolitice (activator tisular de plasminogen și urokinază) în celulele endoteliale ale arterei coronare provocă tromboza

- IMA se dezvolta atunci cand această tromboză se propagă și ocluzionează fluxul in arteră , care rezultă în <u>necroza cardiomiocitelor</u> distale obstrucției

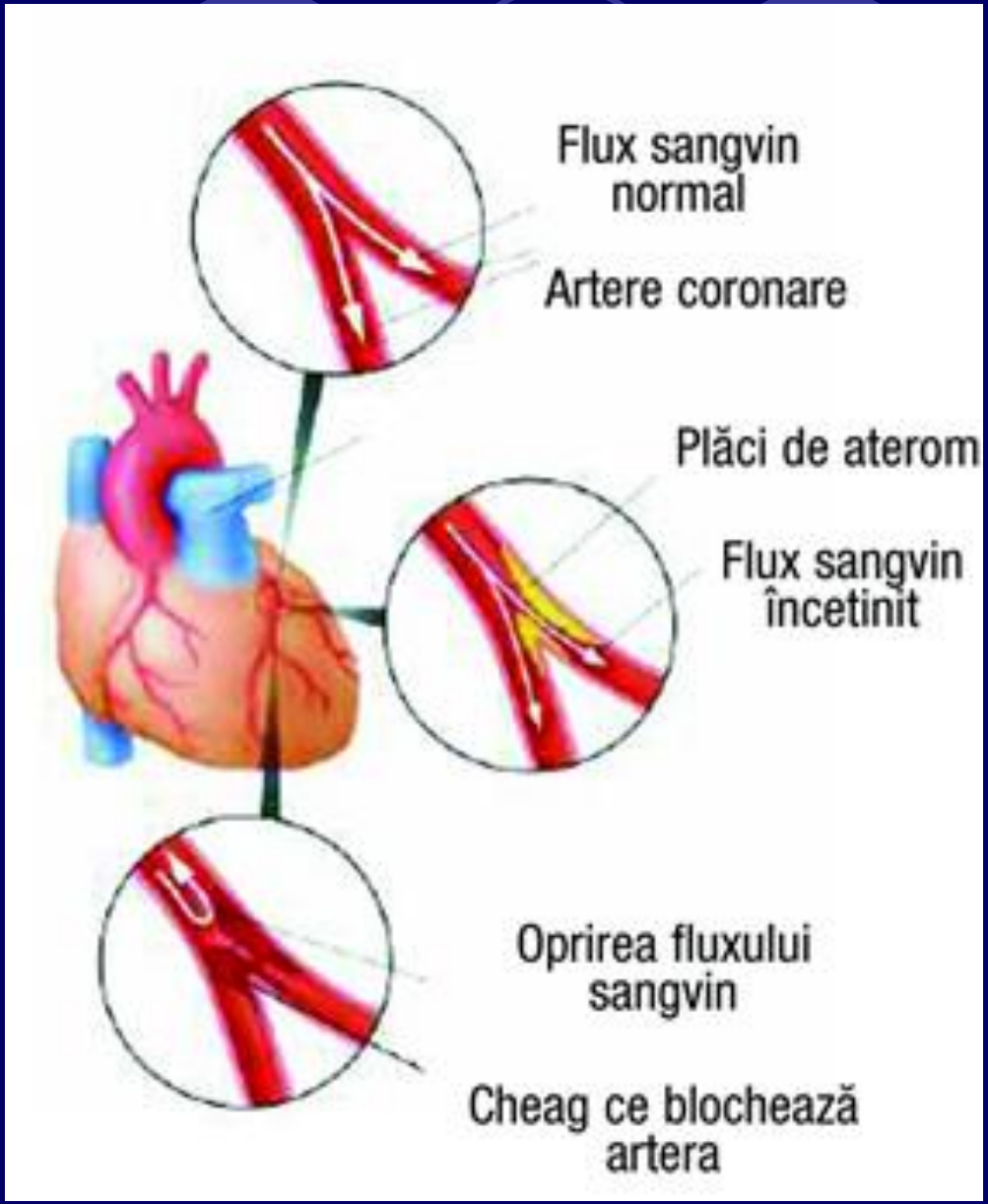

Cauze nonaterosclerotice ale IMA

- Alte boli ale arterelor coronare (arterite, traumatismele a coronariene etc)
- Embolii în arterele coronare
- Anomalii congenitale ale a. coronare
- Disproporţii între aportul şi necesarul de oxigen (Stenoza Ao, insuf. AO, tireotoxicoza etc)
- Hematologice (policitemia vera, trombocitoza etc)
- Alte (consum cocaină, contuzia)

Tablou clinic- durere toracică

- cu caracter constrictiv, de apăsare sau presiune toracică
- de intensitate mare
- localizare retrosternală
- cu iradiere precordială, la nivelul hemitoracelui drept anterior, spre regiunea cervicală, mandibulă
- cu durata peste 30 de minute, fără răspuns complet la nitroglicerină

Simptome asociate

- paloare, diaforeză, palpitaţii, confuzie (semne ale activării sistemului nervos autonom)
- greaţă, vărsături (simptomele ce se asociază mai frecvent cu infarctele cu localizare inferioară)

Prezentari atipice

- În diabet zaharat: durere abdominală ce mimeaza disconfortul asociat litiazei biliare
- La pacientii varstnici: dispneea – cauzată de insuficiența cardiacă

Examenul fizic

- Rezultatele pot varia foarte mult, de la perfect normale până la semnificativ anormale, cu semne de insuficiență cardiacă congestivă, șoc

Obiectiv: Inspecție generală

- Paloare, transpiratie
- Agitați sau nelinișteе
- Depistarea aritmiei, blocurilor cardiace, sau tahicardiei sinusale

Puls venos jugular crescut

- În cadrul infarctului miocardic inferior instalat fara insuficienta cardiaca stanga sugereaza IM al ventricolului drept
- Detectarea IM al ventriculului drept este vitală, deoarece dictează un prognostic nefavorabil vs IM inferior izolat şi strategia de management este diferita decat in IM inferior izolat

Auscultaţia cordului

- atenuarea zg 1 si murmur holosistolic în regurgitare mitrală ischemică
- murmur holosistolic cauzat de defectul septal interventricular dobandit (DSV)
- frotaţia pericardică poate indica o pericardită postinfarct

- Aparitia zgomotului III (Insuficienţa cardiaca in infarctul larg)
- Raluri umede în plămâni si semne de hipertensiune pulmonară (accentul Zg. II pe AP)

Tensiunea Arterială

- Creșterea valorilor TA - rezultat al durerii intense
- Scăderea TA- în șocul cardiogen

Clasificarea Killip a IMA

- Killip I: Fără raluri sau ZG 3
- Killip II - congestie pulmonară cu raluri <50% din cîmpul pulmonar, jugulare turgescente sau ZG 3 prezent
- KilliP III Edem pulmonar, cu raluri peste 50% din cîmpul pulmonar
- Killip IV șoc cardiogen

Explorări paraclinice

- ECG in 12-derivatii - primele10 minute de la sosirea pacientului în departamentul de urgenta
- prezența sau absența supradenivelarii de segment ST determină strategia de tratament
- NB. Pentru diagnosticul IM cu supradenivelare ST,elevatia ST trebuie să fie prezenta în cel puțin două derivații concordante

Dinamica modificărilor ECG in cadrul evolutiei infarctului miocardic (STEMI)

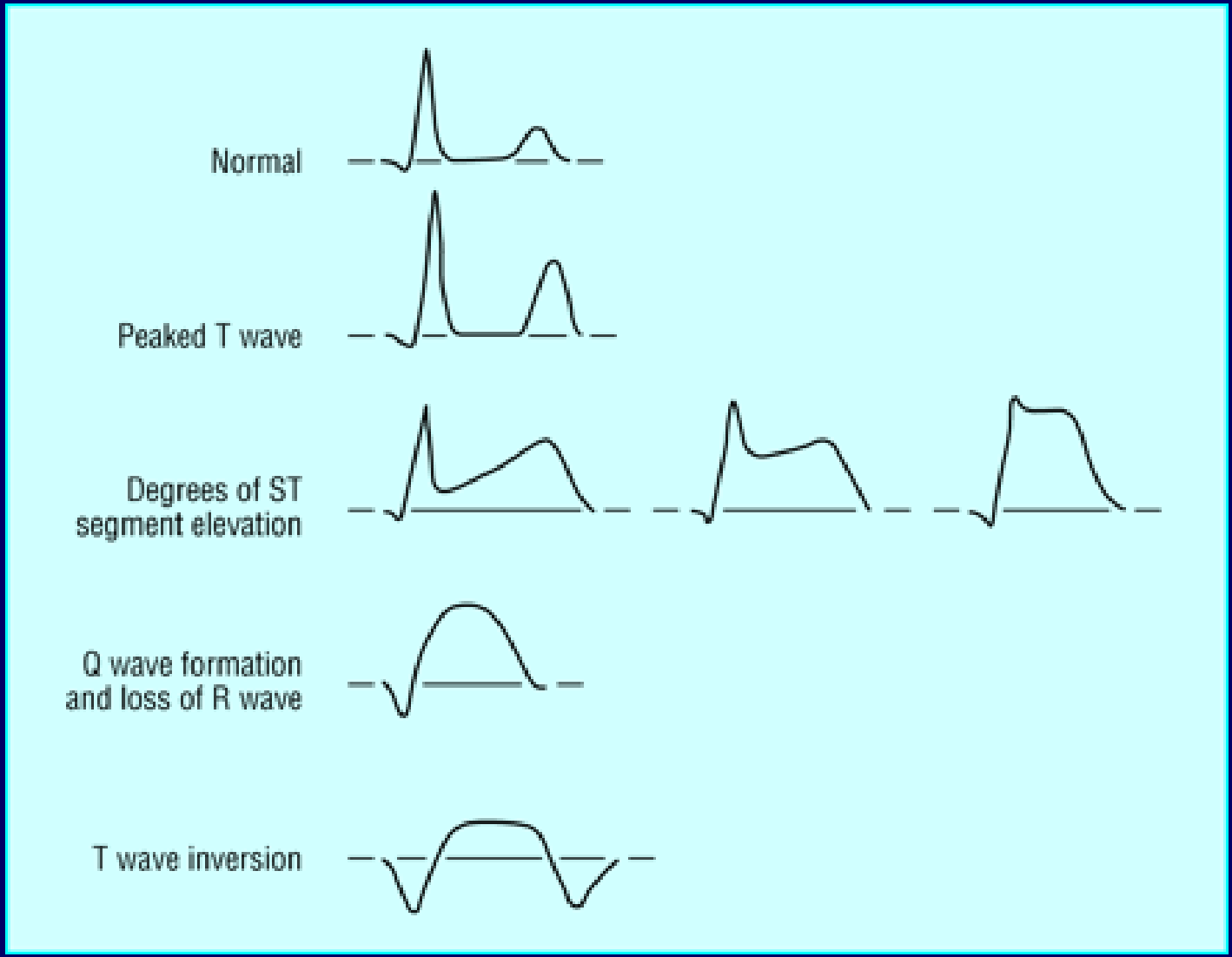

Unda T - faza hiperacută

- Modificarile undei T sunt de obicei prezente de la 5-30 minute după debutul infarctului

Modificarile segmentului ST-faza acută

- În practică, de multe ori semnul recunoscut cel mai devreme in infarctul miocardic acut și este de obicei evident multe ore de la debutul simptomelor
- Gradul de supradenivelare al segmentului ST variază între schimbări subtile de la < 1 mm pana la elevație brutala > 10 mm

Supradenivelare ST marcanta

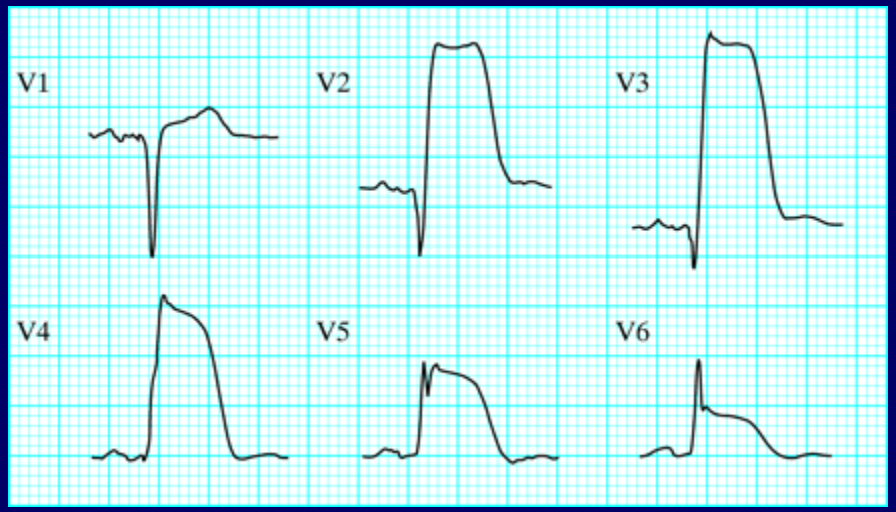

Apariția Undei Q patologice-faza subacută

- Întrucât infarctul miocardic acut evoluează, modificările complexului QRS include pierderea amplitudinii undelor R și dezvoltarea de unde Q patologice

Unde Q patologice in derivatiile inferioare si anterolaterale

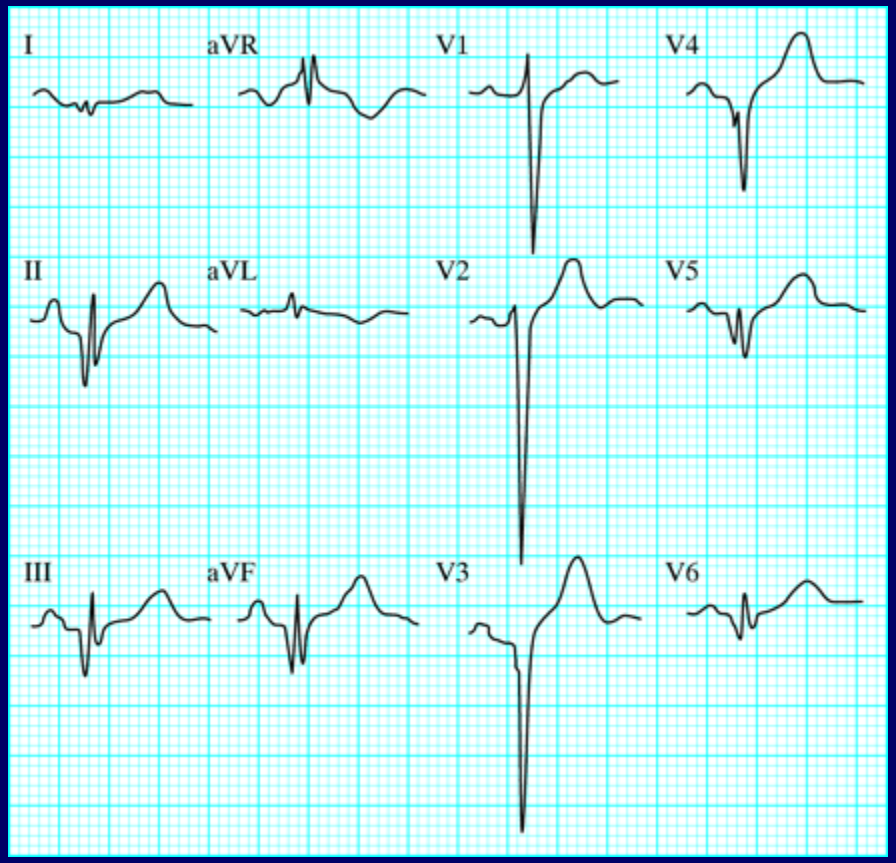

Depresie reciproca a segm. ST

- depresia segmentului ST in derivatiile opuse derivatiilor corespunzatoare infarctului miocardic -modificare reciproca și este un criteriu extrem de sensibil in diagnosticul infarctul miocardic acut

Infarct miocardic infero-lateral cu modificari reciproce in derivatiile I, aVL, V1 si V2

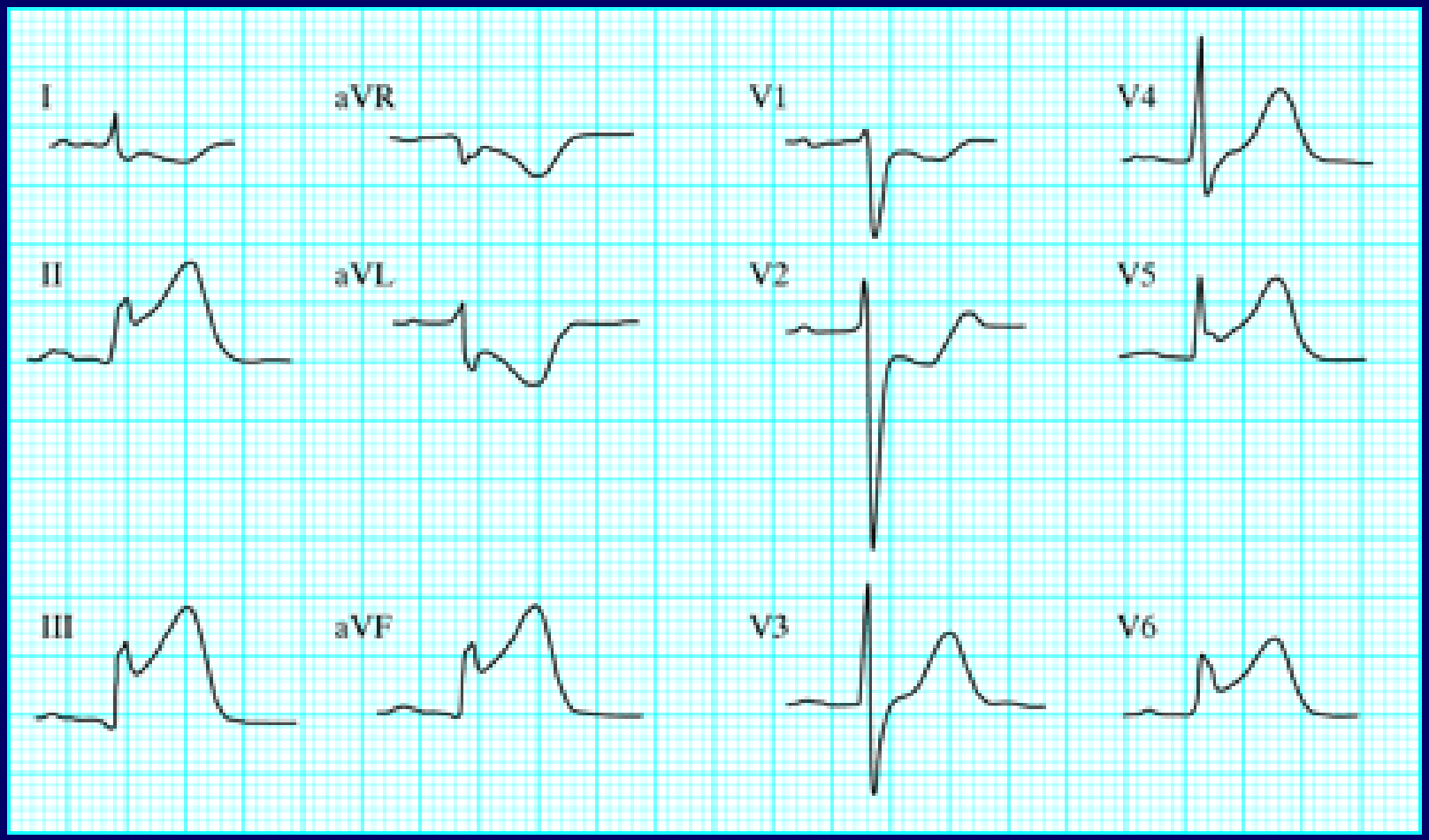

Localizarea infarctului pe ECG

- *Peretele inferior*—II, III si aVF
- *Peretele anterior*—V1 -V4
- *Peretele lateral*—I, aVL, V5 - V6

A

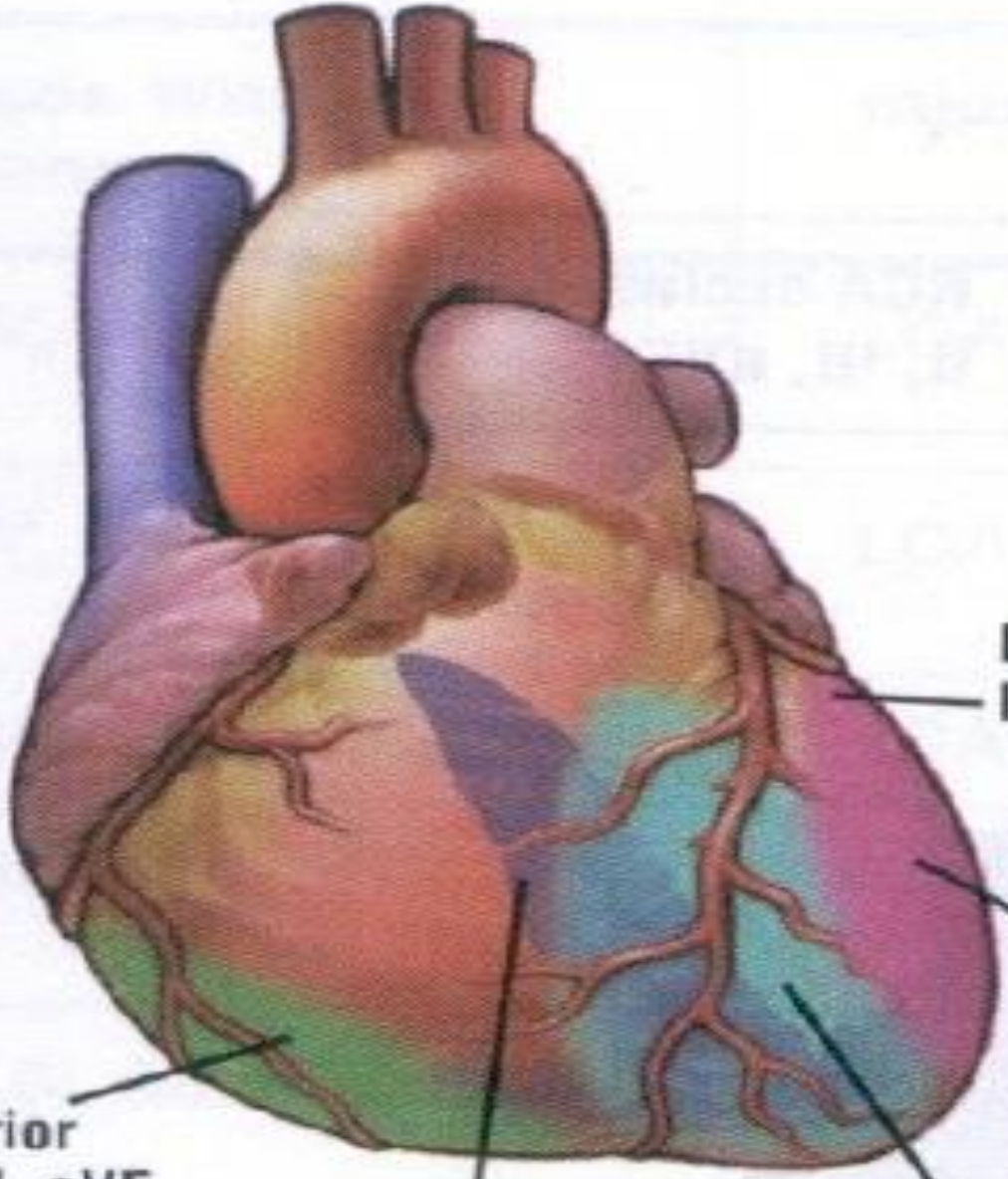
Lateral
I, aVL
Lateral
V_5, V_6
Inferior
II, III, aVF
Septal
V_1, V_2
Anterior
V_3, V_4

Ischemia, Injury, or Infarction in Relation to the Heart

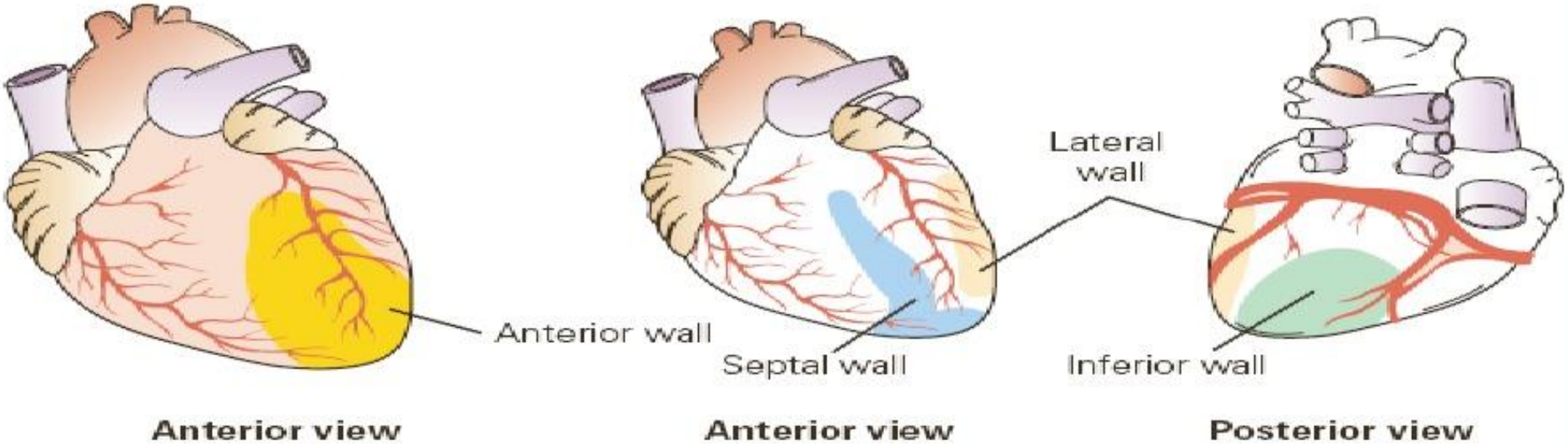

Location of MI by ECG Leads

I lateral	aVR	V_1 septal	V_4 anterior
II inferior	aVL lateral	V_2 septal	V_5 lateral
III inferior	aVF inferior	V_3 anterior	V_6 lateral

IMA ANTERIOR

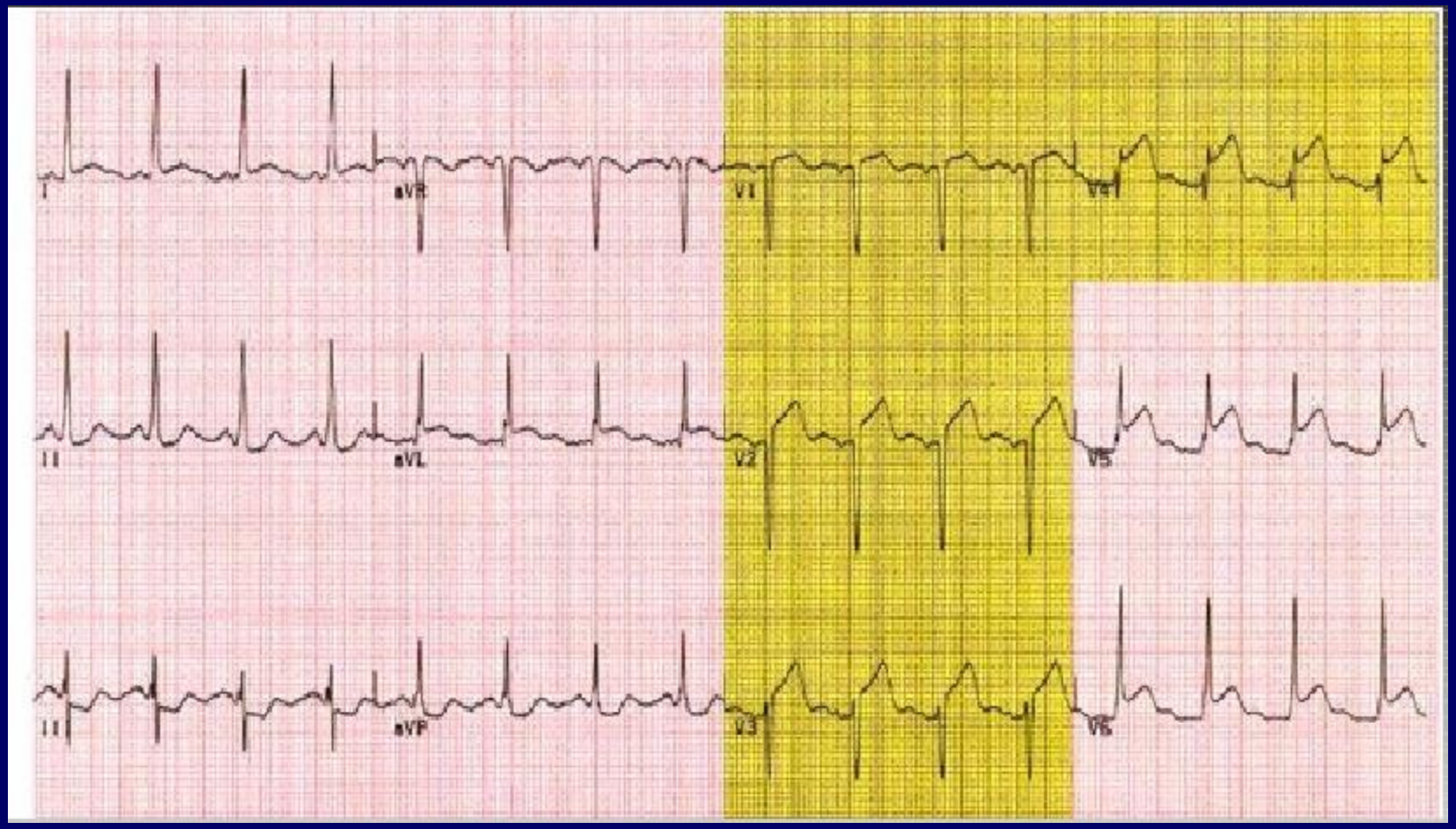

IMA INFERIOR

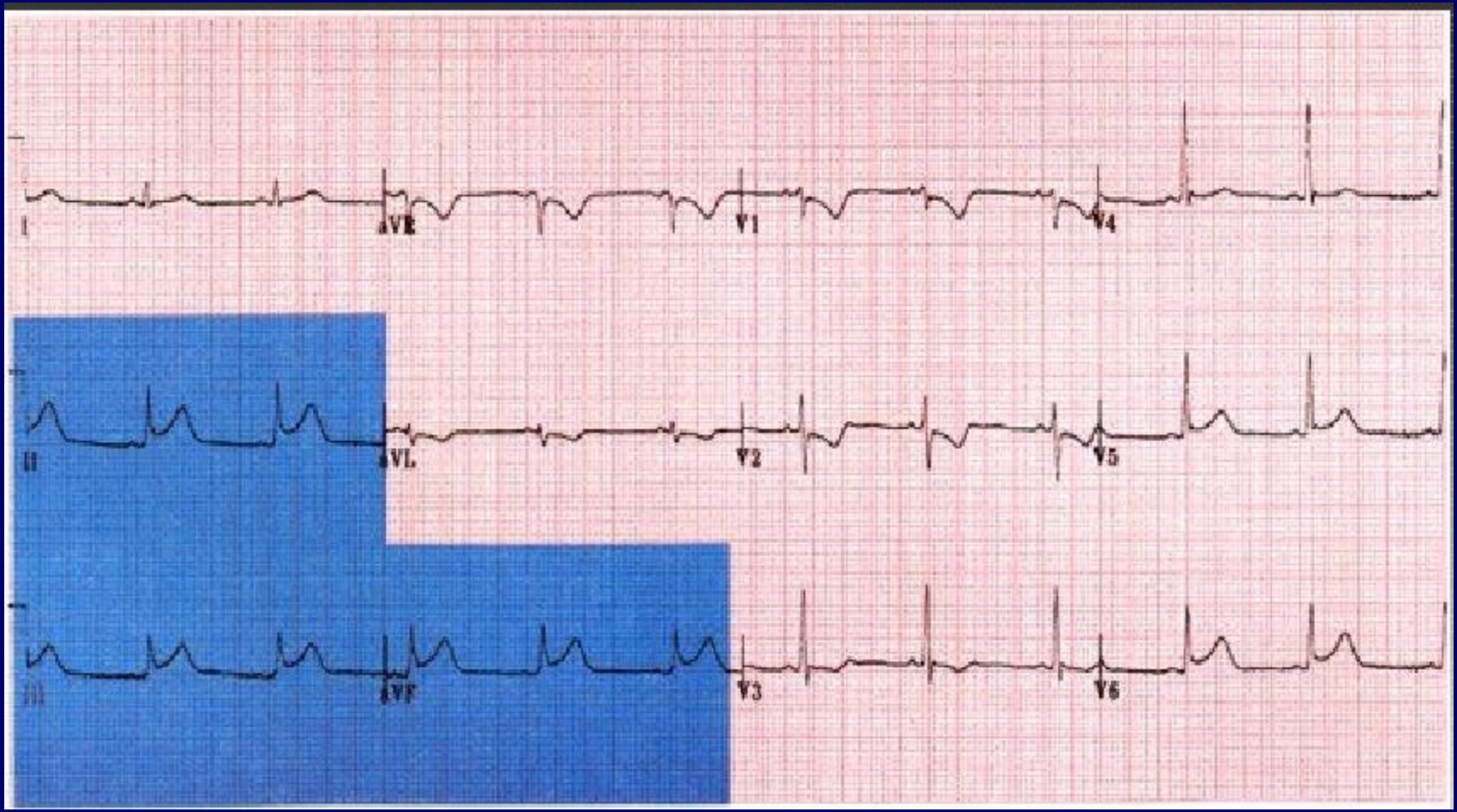

IMA LATERAL

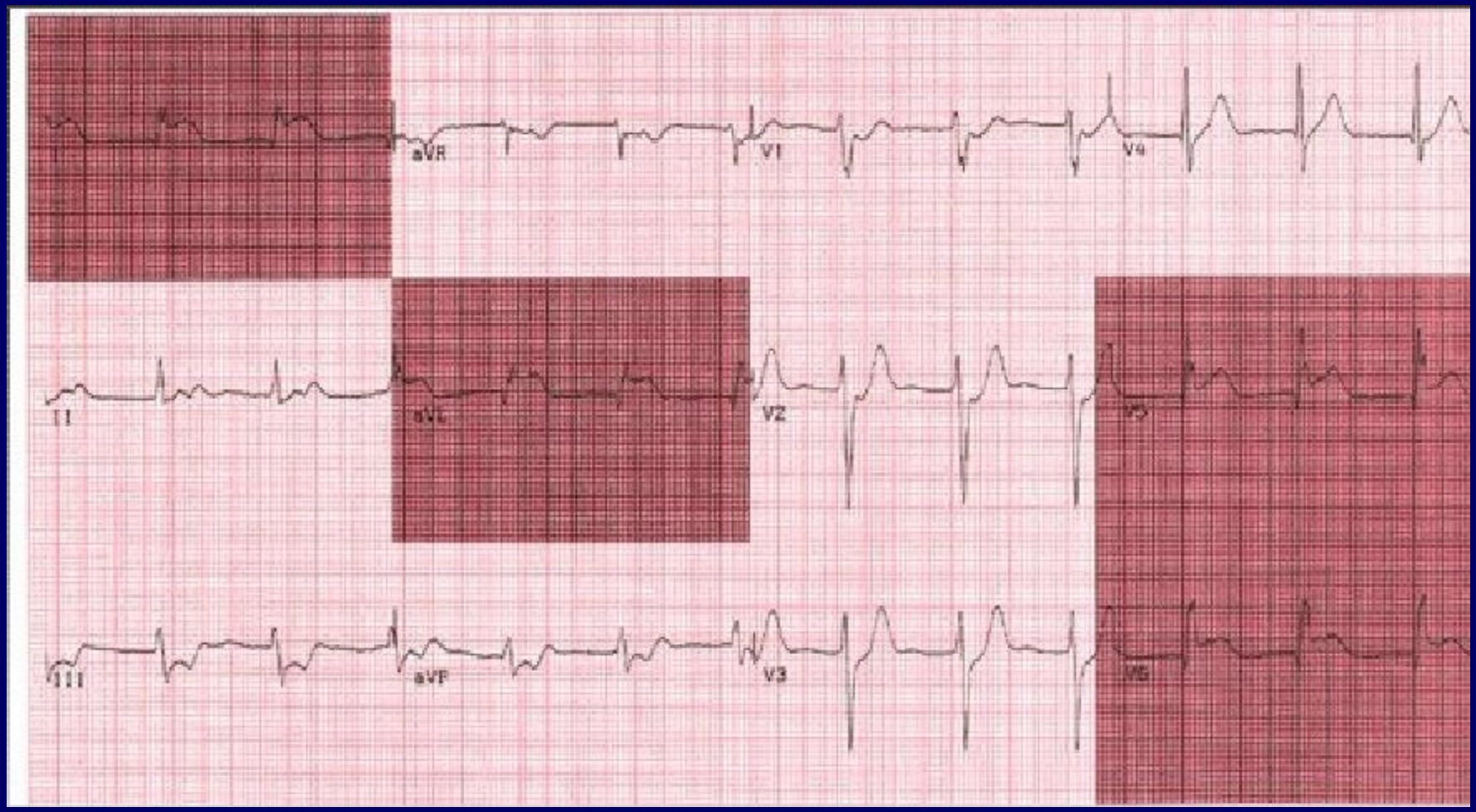

IMA SEPTAL

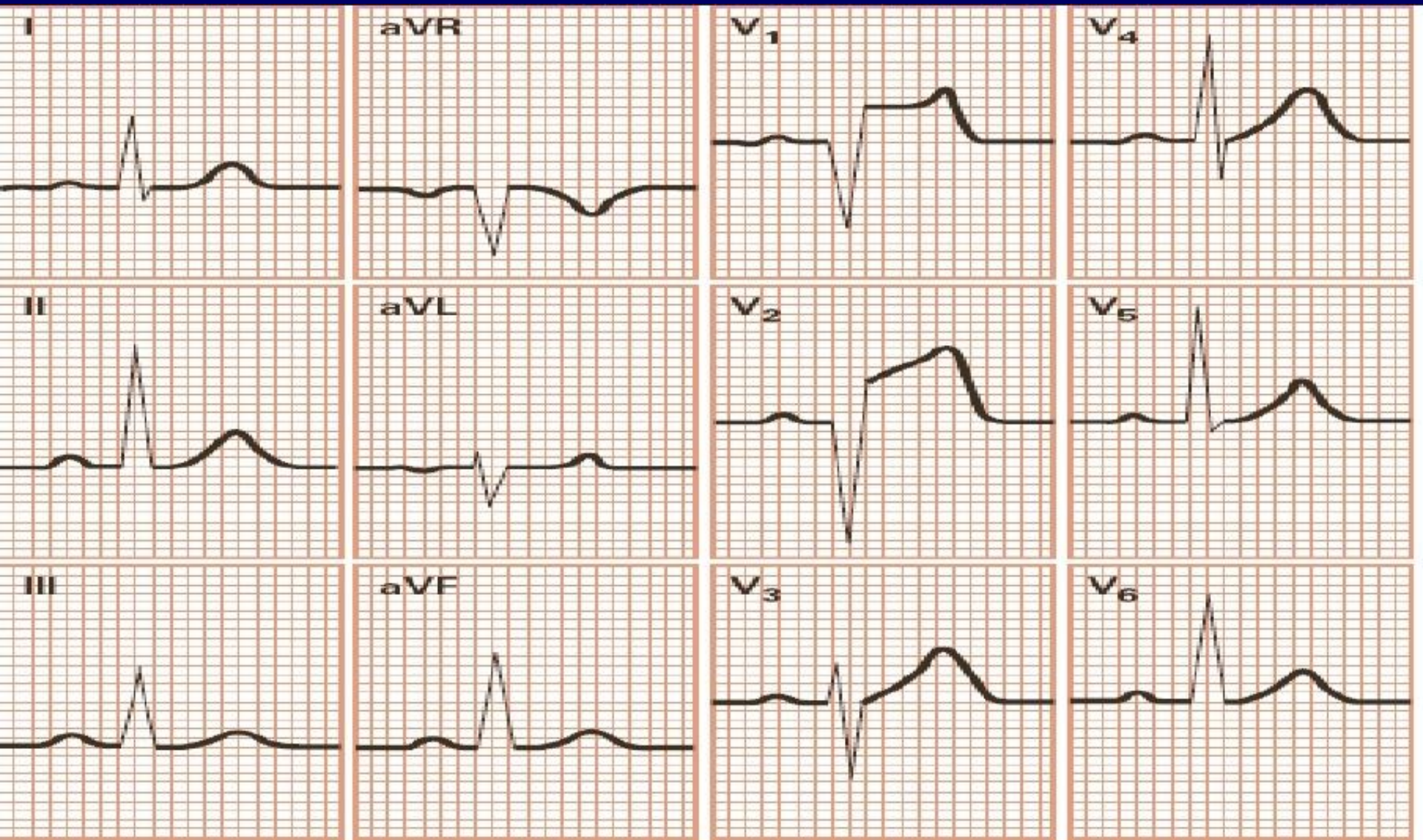

IMA POSTERIOR

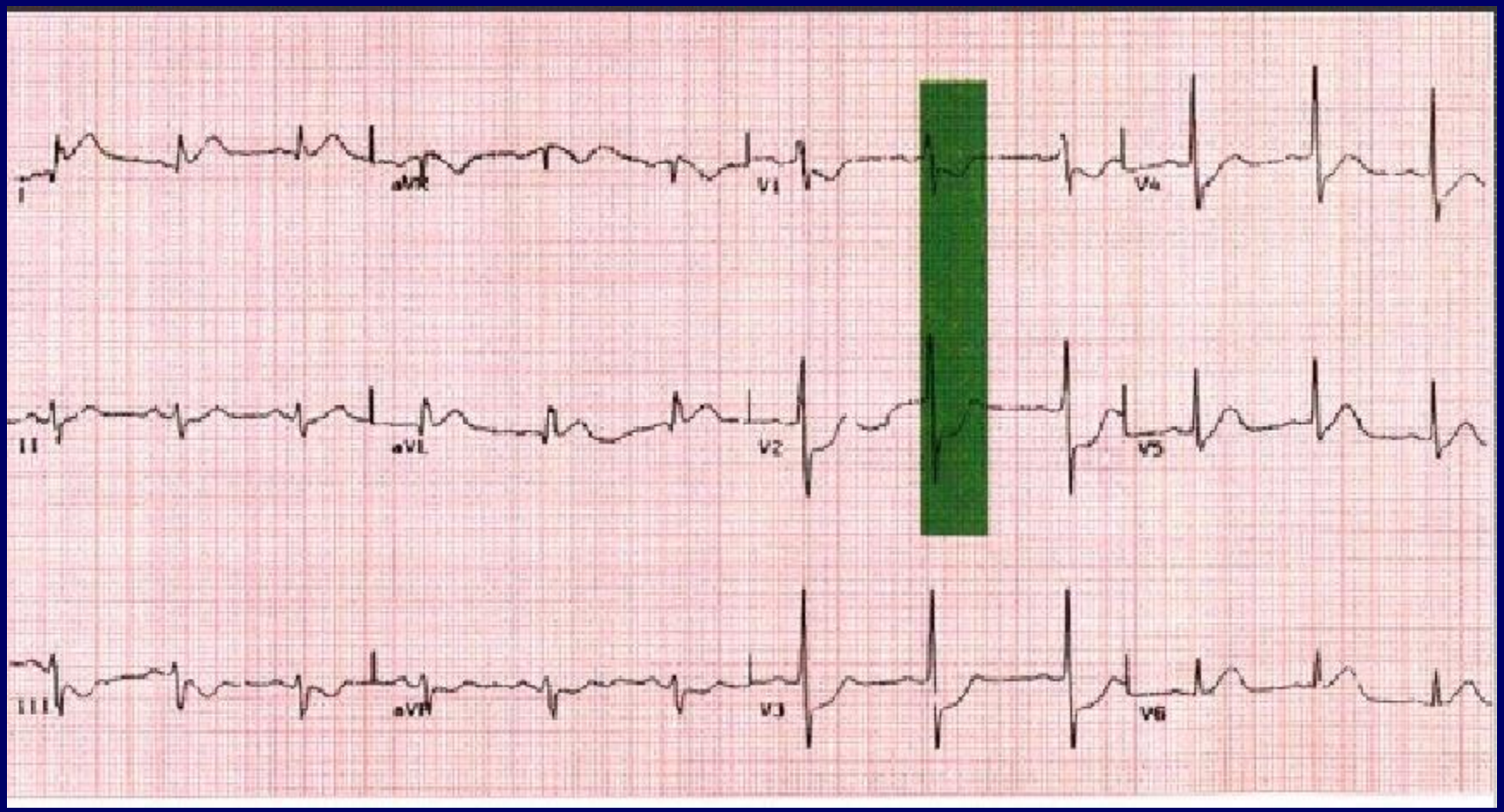

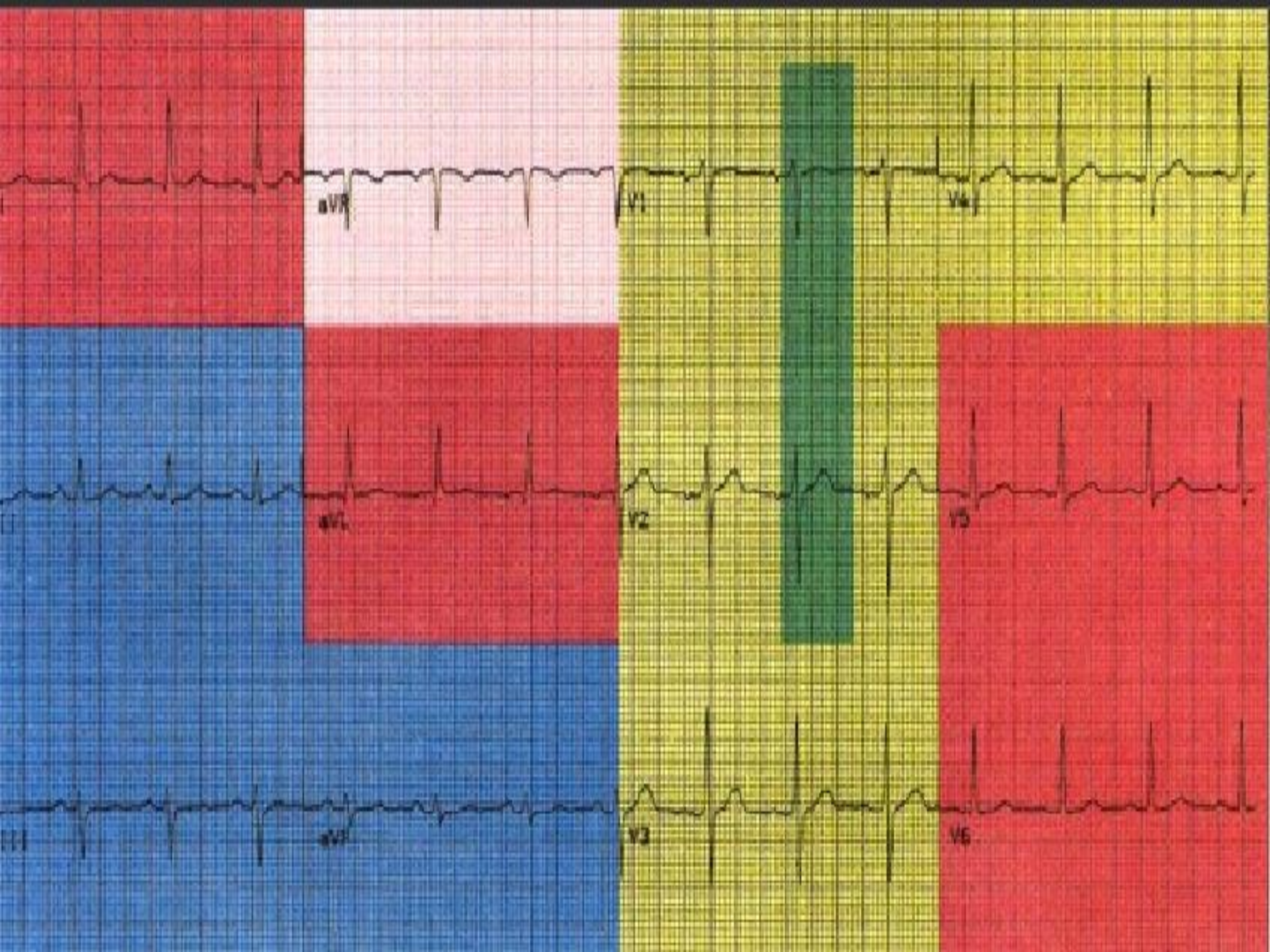
aVR
V1
V4
aVL
V2
V5
aVF
V3
V6

IM anterior (avL,V1-V6)

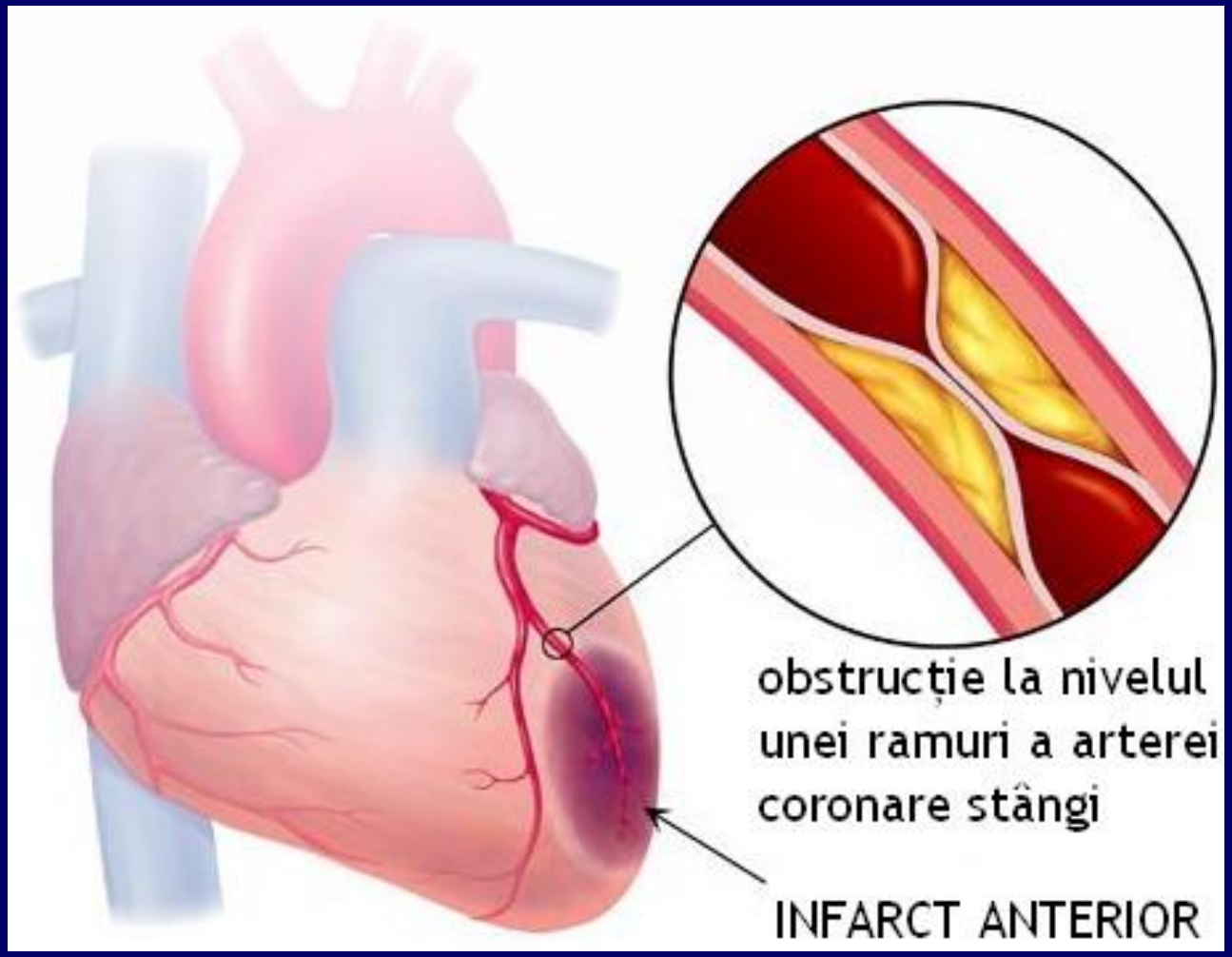

STEMI (localizare antero-septala)

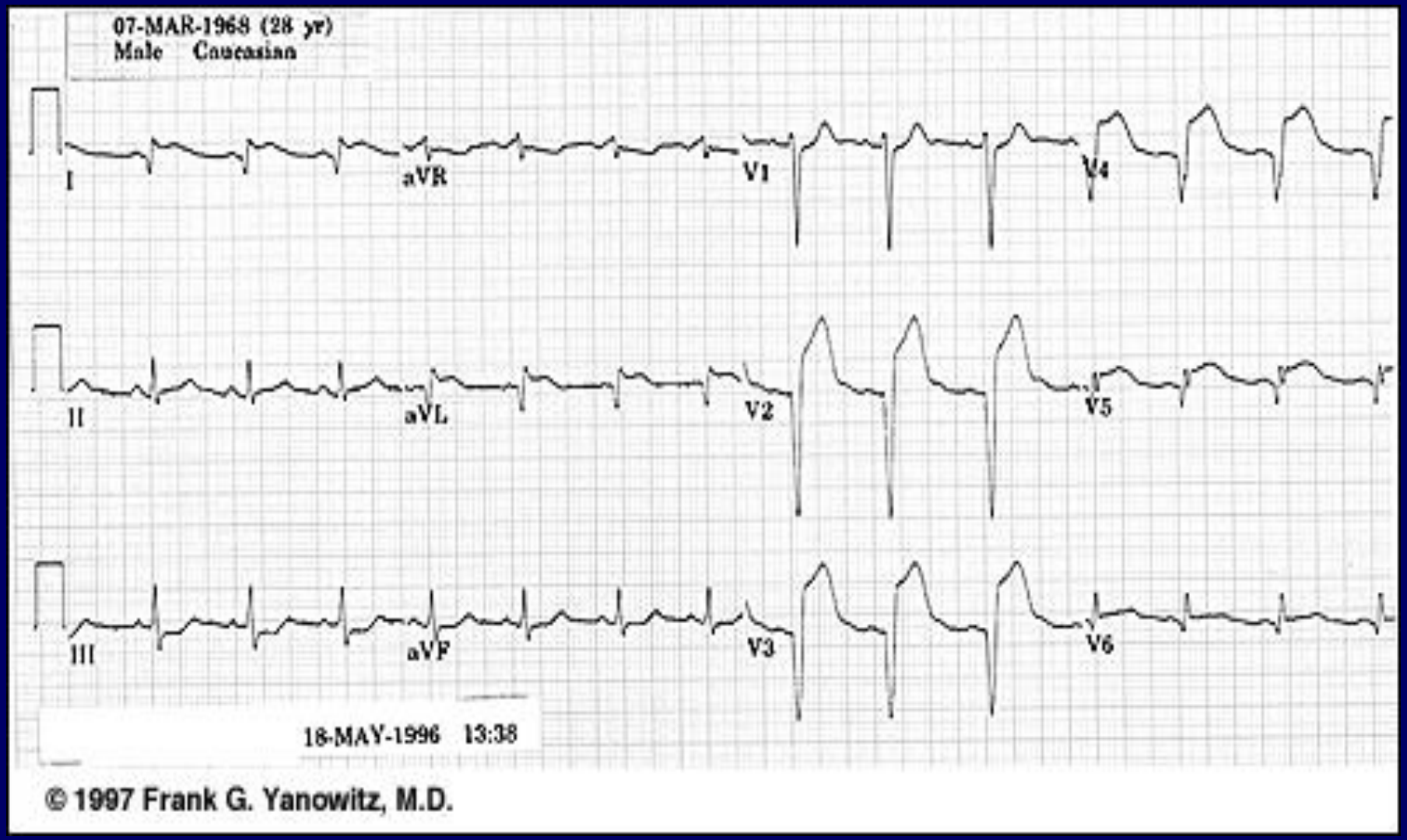

IM inferior : II, III si aVF

- Suplimentar derivatiilor standarde ale ECG, e necesar de inregistrat derivatiile precordiale drepte la toti pacientii cu IM inferior
- IM inferior este de obicei cauzat de ocluzia arterei coronare drepte, care poate deasemenea cauza infarct al ventricolului drept
- Diferentierea infarctului ventricolului drept de infarctul ventricolului stang este semnificativa din cauza managementului diferit

Plasarea derivatiilor toracice drepte

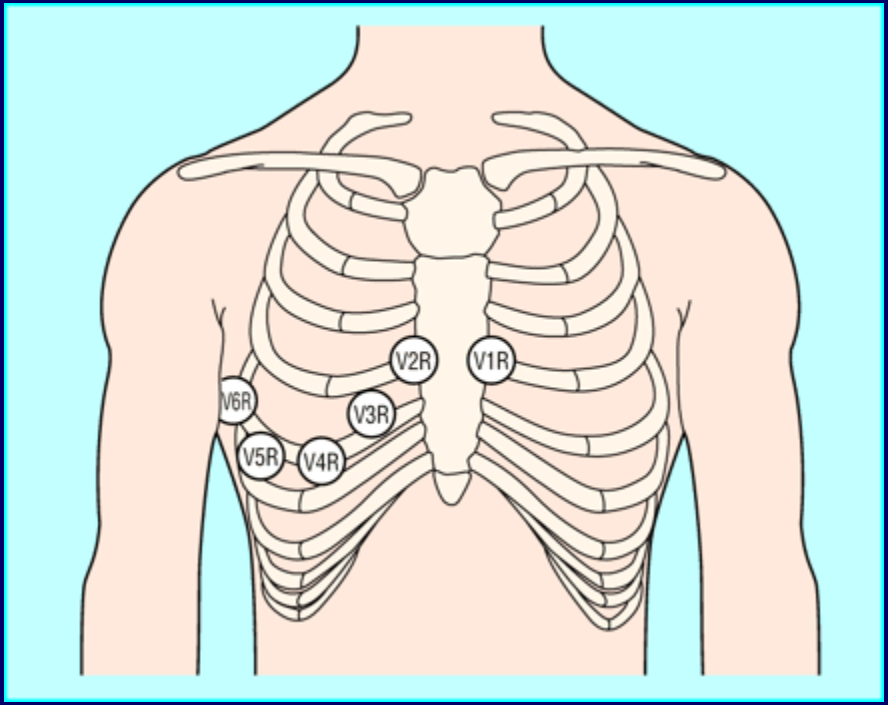

Infarct miocardic acut inferior cu implicarea ventricolului drept

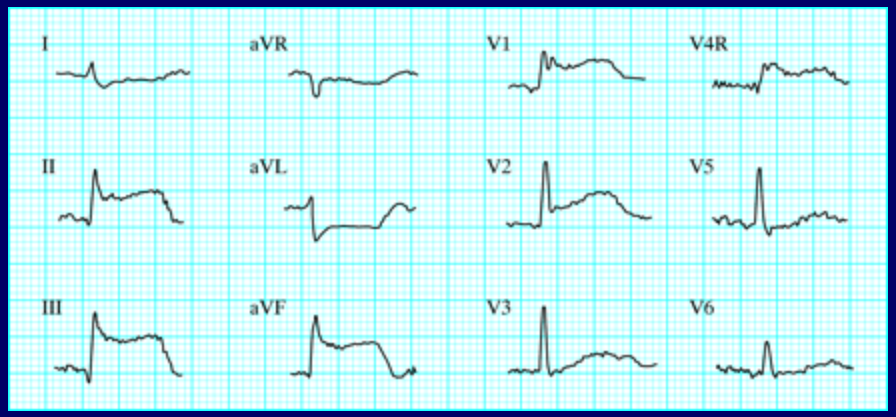

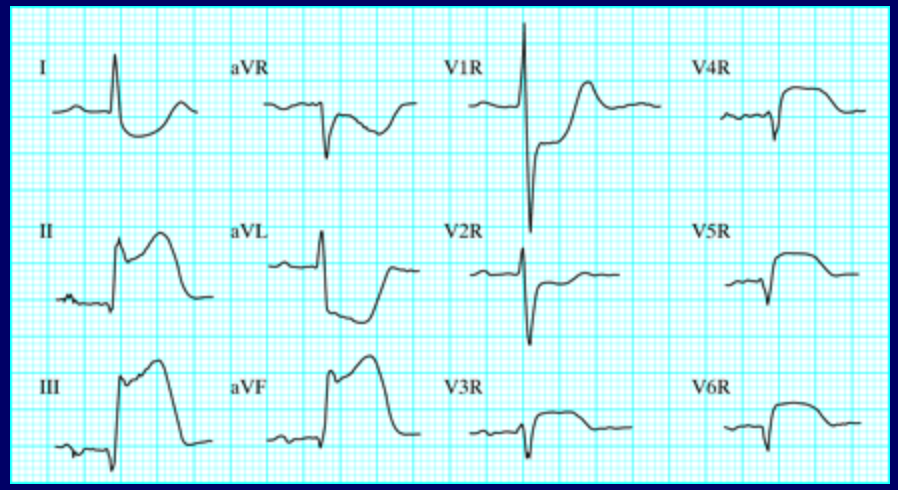

- In IM posterior relatat cu ocluzia arterei circumflexe poate fi asociat cu depresia recoproca de ST si unde R (reciproce undelor Q) in derivatiile anterioare V1-V2

- Acest model de ECG ar trebui sa determine utilizarea derivatiilor posterioare ECG (V7–9), care ar putea arata supradenivelarea ST

Pozitia V7, V8 si V9 pe peretele toracic posterior

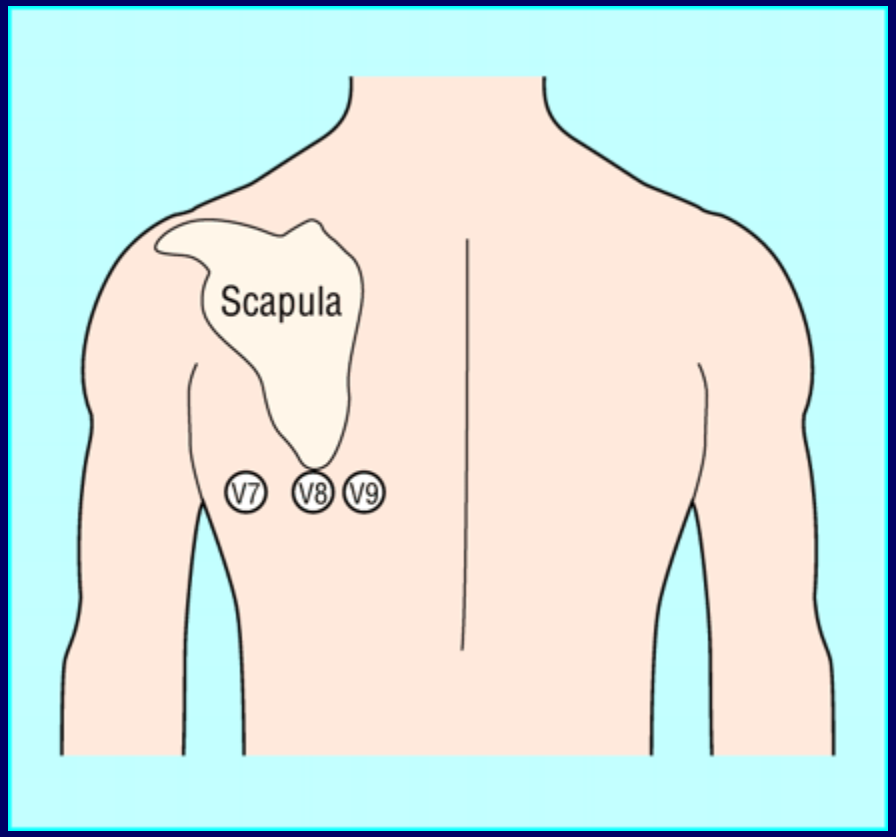

Supradenivelarea segmentului ST in derivatiile toracice posterioare V8 si V9

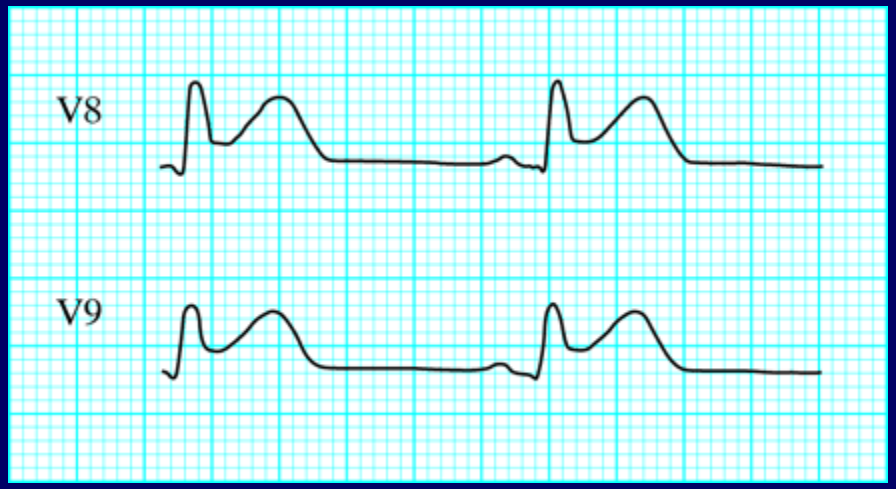

IM fara supradenivelare ST (NSTEMI)

- Pot să lipseasca modificarile pe ECG
- Depresie de ST, unde T aplatizate sau unde T inversate
- undele T inversate se pot pot “pseudonormaliza” in NSTEMI
- La pacientii cu simptome sugestive de IM si absenta elevatiei ST pe ECG, este stabilit diagnosticul de sindrom coronarian acut

ECG în NSTEMI

- Subdenivelare nouă, orizontală sau descendenta ST> 0,05 mV în două derivații concordante și / sau inversarea T > 0,1 mV în două derivații concordante cu unda R proeminentă sau raportul R/S > 1

NSTEMI ECG

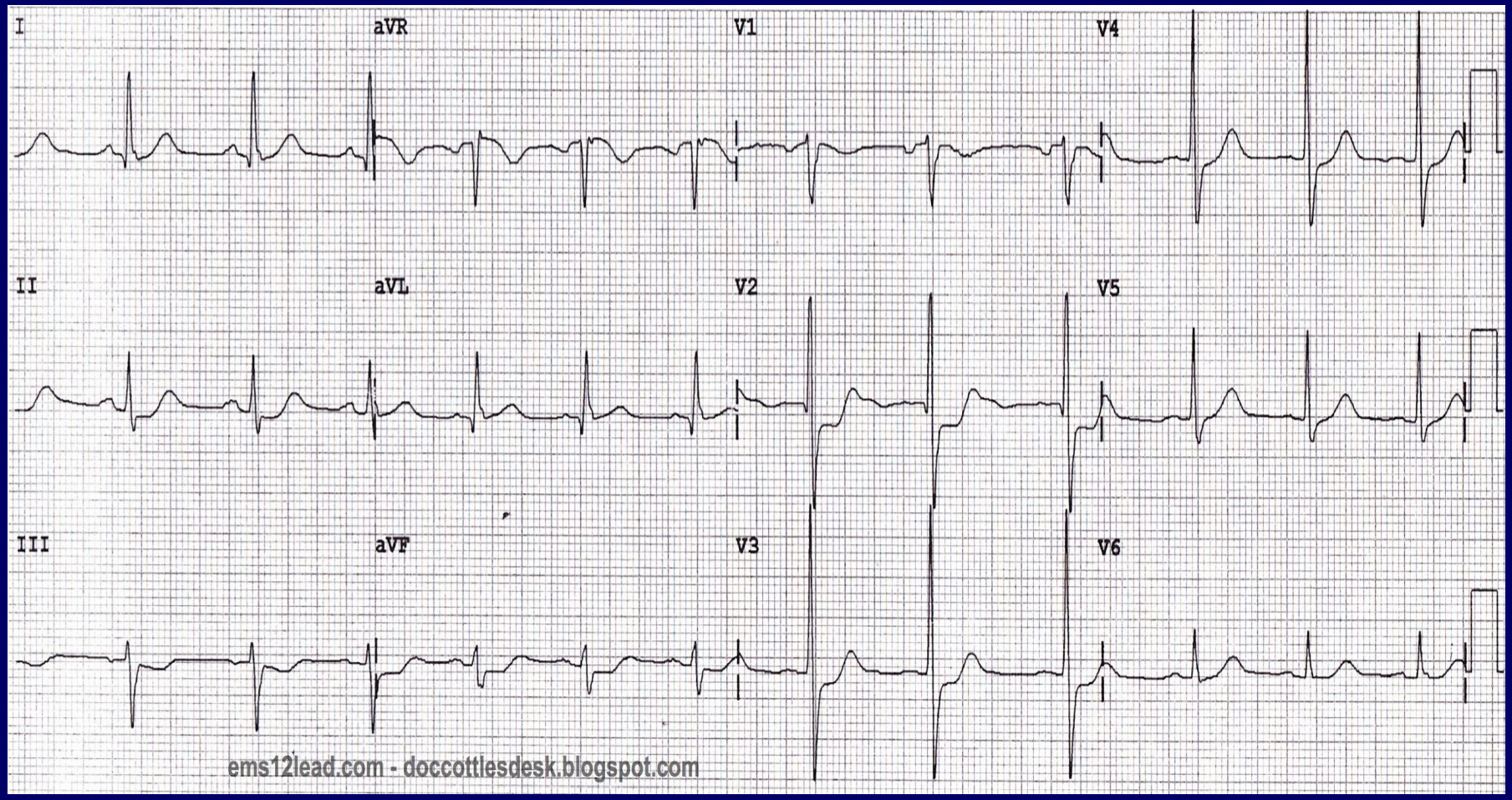
I
aVR
V1
V4
II
aVL
V2
V5
III
aVF
V3
V6
ems12lead.com - doccottlesdesk.blogspot.com

Biomarkeri Cardiaci

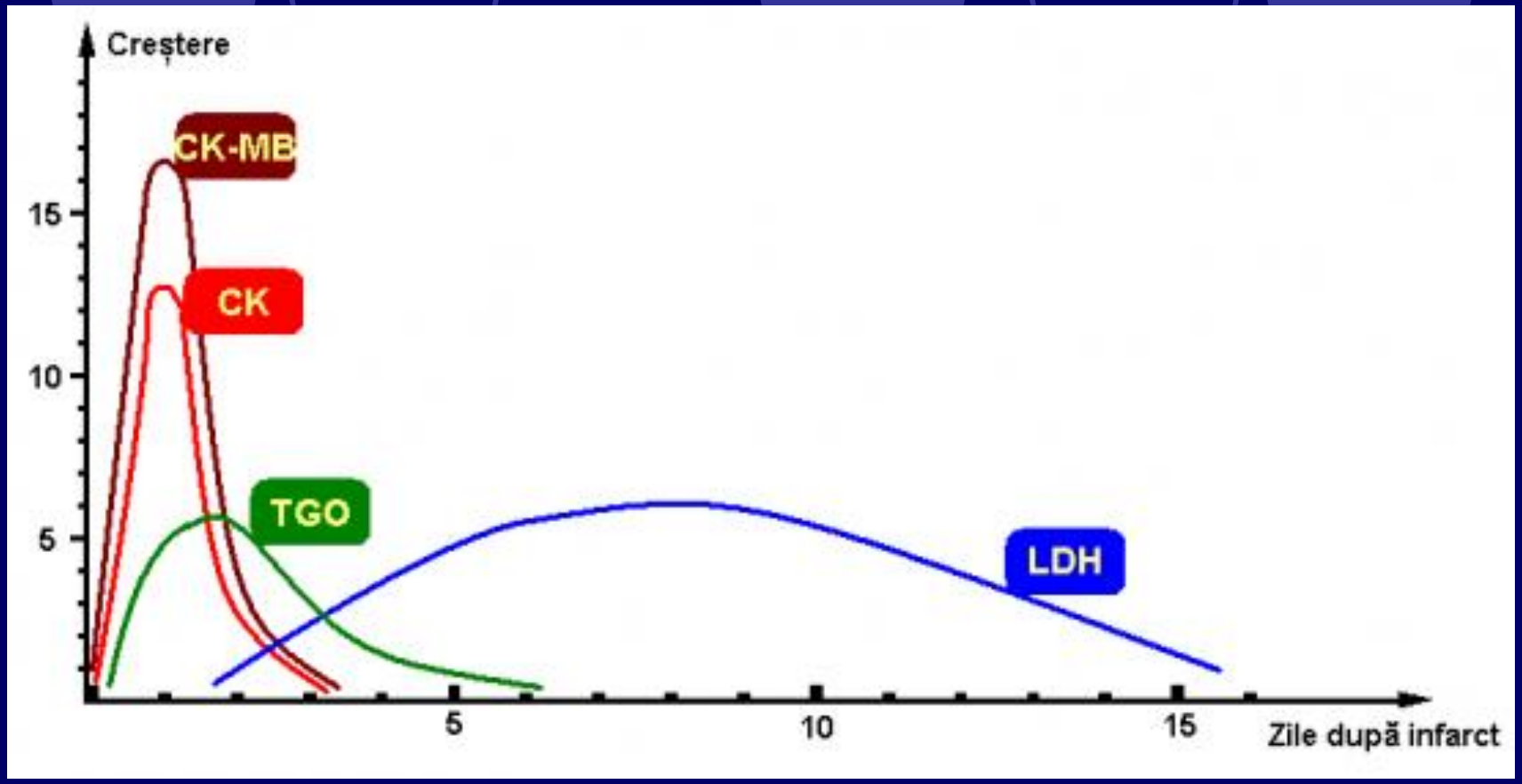

1. eliberarea precoce a izoformelor mioglobinei sau CK-MB, după IMA
2. eliberarea CK total, după IMA.
3. eliberarea troponinei cardiace după IMA
4. eliberarea LDH

Troponinele I și T cardiace

- Nivelul troponinelor (fie I sau T) sunt un indicator semnificativ mai sensibil si specific pentru diagnosticul deteriorarii miocardice decât nivelul CK
- Troponinele devin pozitive in ser între 4 și 6 ore de la debutul unui infarct miocardic acut, atingind un nivel de virf și apoi scade la niveluri mai scăzute, rămânind ridicat, la aceste niveluri scăzute pentru 5-7 zile

Imagistica

- ECoCG cocardiografia nu este justificată, deoarece tergiversează terapia de reperfuzie, este, de ajutor în diagnosticul complicațiilor IM, cum ar fi ruptura VS, a mușchiului papilar sau ruptura de perete liber, cu tamponadă cardiacă.
- Scintigrafia nucleară sau ecocardiografia pot ajuta la determinarea regiunii miocardului afectat, insa nu reprezinta metode standard de diagnostic

Capcane comune a ECG in diagnosticarea IM-fals pozitive

- Repolarizarea precoce benignă
- Dezechilibrul metabolic ca hiperkaliemia
- BRSFH
- Cardiomiopatie
- Cresterea punctului J a sindroamelor, ex: sindromul Brugada
- Transpunerea electrozilor
- Colecistita
- Embolie pulmonara
- Modele juvenile persistente
- Hemoragie subarahnoidala
- Transpoziţia electrozilor precordiali ai ECG
- Antidepresante triciclice sau fenotiazine

Diagnostic diferențiat

- Diagnosticul diferenţial al tabloului clinic la pacienţii cu STEMI se face în principal cu:
- - angina pectorală agravată;
  - pericardita;
  - disecția de aortă;
  - trombembolismul pulmonar masiv;
  - pneumotoraxul;
  - pleurezia pe stînga;
  - zona Zoster pe stînga;
  - leziuni ale rădăcinilor nervoase mai cu seamă C8;
  - alte leziuni ale peretelui toracic (costocondrita) sau
  - sindromul Tietze

Clasificarea Killip a IMA

- Killip I: ? sau ZG 3
- Killip II - congestie pulmonară cu raluri ?din cîmpul pulmonar, jugulare turgescente sau ZG 3 prezent
- KilliP III Edem pulmonar, cu raluri peste ? din cîmpul pulmonar
- Killip IV ?

Clasificarea Killip a IMA

- Killip I: Fără raluri sau ZG 3
- Killip II - congestie pulmonară cu raluri <50% din cîmpul pulmonar, jugulare turgescente sau ZG 3 prezent
- KilliP III Edem pulmonar, cu raluri peste 50% din cîmpul pulmonar
- Killip IV șoc cardiogen

Localizarea infarctului pe ECG

- *Peretele inferior*—?
- *Peretele ?*—V1 -V4
- *Peretele lateral*—I, aVL, ?

Localizarea infarctului pe ECG

- *Peretele inferior*—II, III si aVF
- *Peretele anterior*—V1 -V4
- *Peretele lateral*—I, aVL, V5 - V6

Complicaţii acute

- Disritmice
- Sindromul pulmonar acut
- * Şocul cardiogen
- Ruptura cardiacă
- Pericardita precoce postinfarct

Complicaţii la distanţă

- Disritmice
- Insuficienţa cardiacă cronică
- Anevrismul de VS
- Emboliile sistemice

Complicaţiile IMA dupa categorii

- **Hemodinamice**: şocul cardiogen, Insuficienţa ventriculară stânga sau dreaptă
- **Mecanice**: ruptura de perete liber ventricular, SIV, muşchi papilar
- **Electrice**: aritmii şi tulburări de conducere în faza acută
- **Alte complicaţii**: pericardita, ischemia şi angina postinfarct

Sa aveți succes!