IP Universitatea de Stat de Medicină şi Farmacie
“Nicolae Testemiţanu” din Republica Moldova

VALVULOPATII

LUCIA MAZUR- NICORICI
Dr. habilitat în științe medicale
Profesor universitar

S R

A A

VALVULOPATIILE AORTICE

stenoza și regurgitarea valvei aortice

STENOZA AORTICA

Definitie

Reprezintă obstrucția **la nivelul tractului de ejectie al ventriculului stang, în timpul sistolei.**

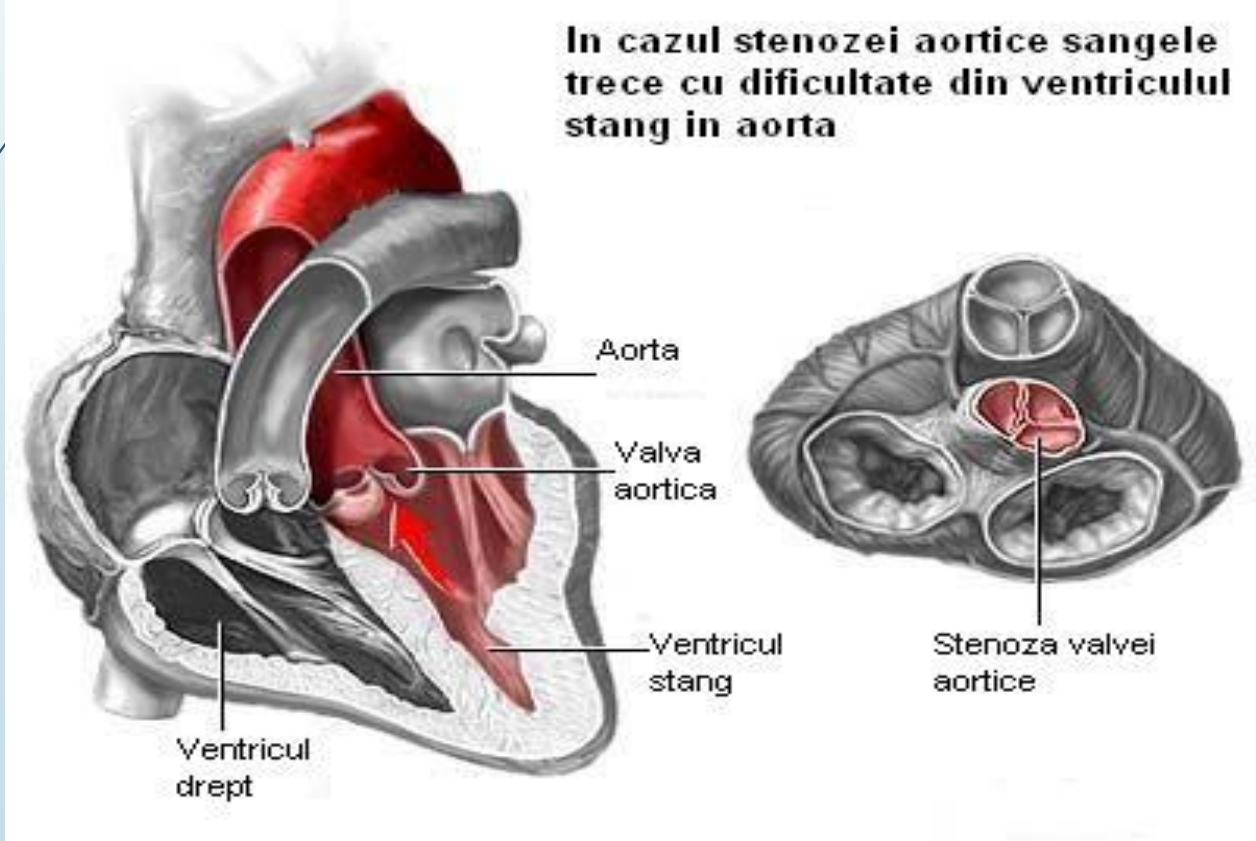

Actualitatea

- Bolile valvulare reprezintă o problema de sănătate publică în cadrul căreia în ultimele decenii s-au produs schimbări ce țin de mai mulți factori, precum creșterea numărului de injurii valvulare degenerative în detrimentul celor reumatismale, aplicarea tehnicilor de terapie intervenţională.
- Stenoza aortica (SAo) rămâne cea mai frecventă valvulopatie, ce a înregistrat în ultimul deceniu prevalență în creștere, fiind clasată ca și a 3-a boală cardiovasculară.
- Rezultatele CANHEART a estimat o incidență de **144** cazuri la 100 000 populație pe an în grupele de vârstă peste 65 ani, iar stenoza aortică severă simptomatică este de regulă fatală, rata mortalității anuale constituind 50%

Etiologie

- Din punct de vedere anatomic, valva aortică este o valvă tricuspă dar, la un procent mic de pacienți, poate fi malformată congenital, prezentându-se sub formă unicuspă, bicuspă sau chiar sub/supravalvular.
- Toate aceste malformații congenitale determină apariția unei valvulopatii aortice, care se validează însă rapid în decursul vieții.
- Stenoza aortică poate fi clasificată – sediul obstrucției

ETIOLOGIE

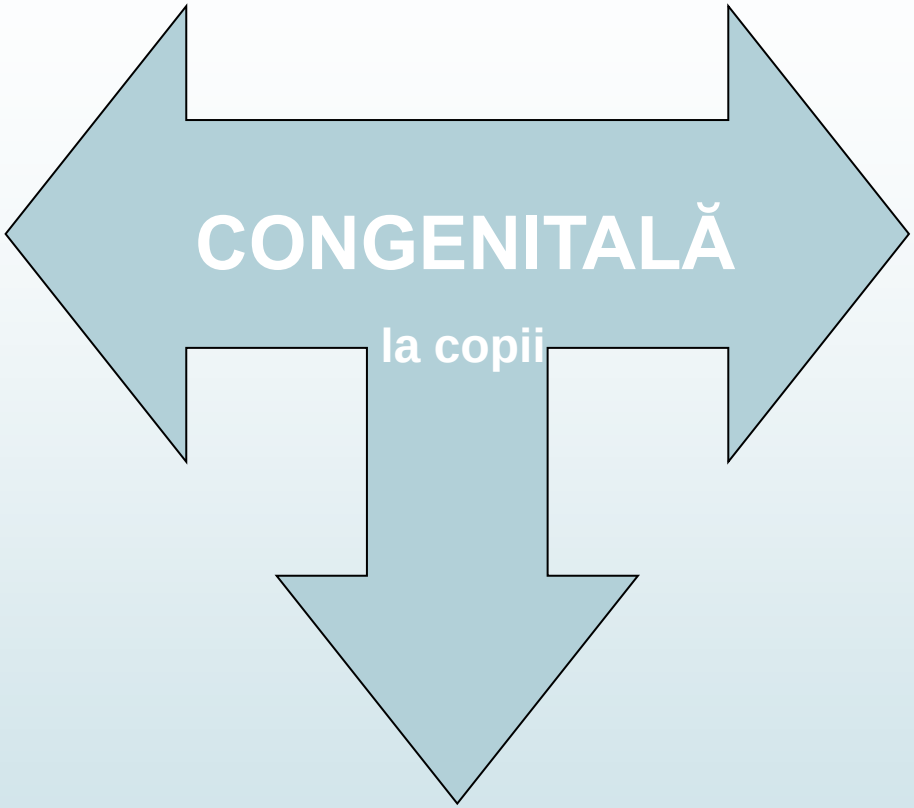

-**valvulară**

- **supravalvulară**

- **subvalvulară**

ETIOLOGIE

-**Degenerativă**

DOBÂNDITĂ

Reumatismală

Infecțioasă (vegetații de dimensiuni mari)

Stenoza aortică degenerativă

Degenerarea VAo se realizează prin scleroză și calcifiere, induse și agravate de stresul mecanic la care este supusă valva + alți factori de risc, similari cu cei care cresc riscul aterosclerotic: dislipidemia, DZ, fumatul, HTA.

Determinând inflamația țesutului valvular

La adult

Proliferarea celulară, procese similare cu cele de la nivelul peretelui vascular.

Depunerile de Ca se extind în direcția cuspelor și în plus, pot coexista cu calcifieri de inel mitral și cu plăcile calcificate de la nivelul arterelor coronare.

А. Гистологическая картина клапана, демонстрирующая прогрессирование заболевания

Инициирующие факторы:
Двухстворчатый клапан
Генетические факторы
Напряжение сдвига

Прогрессирование заболевания:
Возраст и пол
Увеличение концентрации липидов в крови
Повышение артериального давления
Сахарный диабет и метаболический синдром
Курение

Конечная стадия заболевания

Раннее повреждение

Т-клетки
ЛПНП
Моноцит
Аорта
Эндотелий
Ca^{2+}
Фенотипическая трансформация
Сигнальный путь Wnt3, Lrp5 и катенин-β
Окисленные ЛПНП
Макрофаг
Фиброза
ТГФ-β
ФНО-α
Интерлейкин-1β
Ангиотензин II
Остеопонтин
Фибробласт
Остеобласт
Кальцификация
Увеличение активности щелочной фосфатазы и концентрации КМП-2 (костный морфогенный протеин 2).
Увеличение концентрации остеокальцина
Желудочковый
Левый желудочек

Б. Анатомия аортального клапана

Нормальная
Аортальный склероз
Незначительный и умеренный аортальный стеноз
Выраженный аортальный стеноз

В. Допплеровская скорость аортального потока

м/с: 0, 1, 2, 3, 4, 5

Нормальная
Аортальный склероз <2,5 см²
Незначительный и умеренный аортальный стеноз <2,5–4,0 см²
Выраженный аортальный стеноз >4 см²

Fiziopatologie

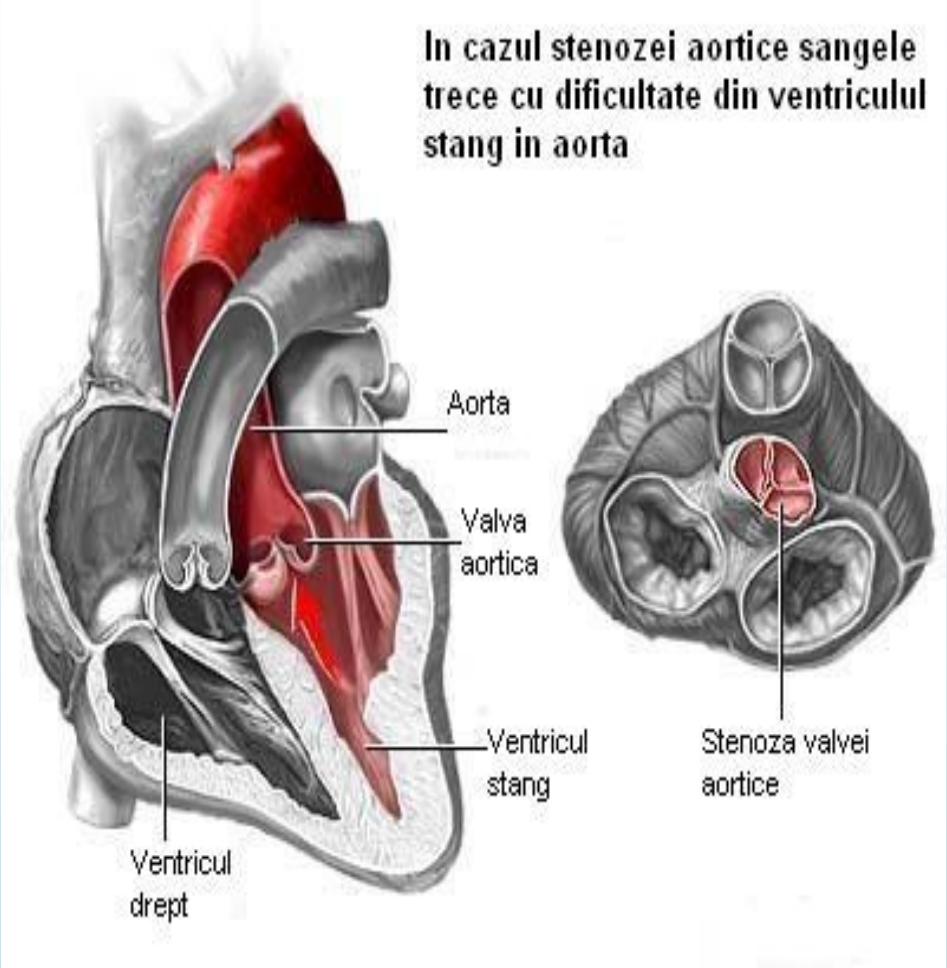

- Apare diferențe de presiune VS și aortă (gradient transvalvular aortic), ↑ pemăsura agravării stenozei
- VS reacționează prin hipertrofie concentrică și menține debitul VS ca un mecanism compensator de reducere a stresului miocardic.
- ↑ presiunii TDS în VS și disfuncția diastolică agravându-se prin acumularea de țesut conjunctiv la nivel miocardic
- Gradientul transvalvular aortic poate exista îndelungat fără a determina dilatarea VS, ↓DC și simptomelor

Fiziopatologie

- Datorită ↑ excesive a postsarcinii (agravarea obstacolului), a HVS, care determină ↓ cavității ventriculare, agravarea disfuncției diastolice și a dissincronismului de contracție a fibrelor musculare, apare disfuncția sistolică a VS.
- Un rol important în menținerea debitului cardiac, îl are forța de contracție a AS, care își aduce aportul la realizarea volumului TDS al VS, care este rigid, necompliant.
- FA conduce la agravarea fenomenelor de IC

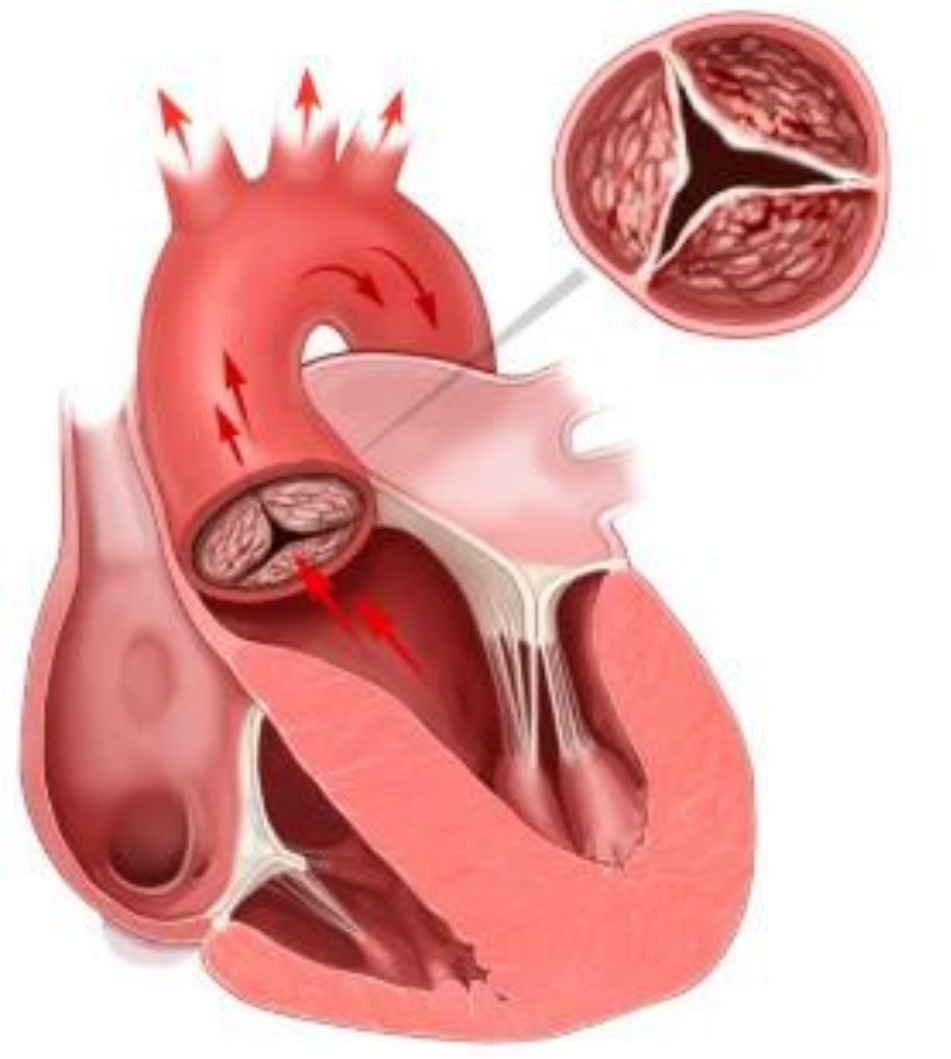

STENOZA AORTICĂ

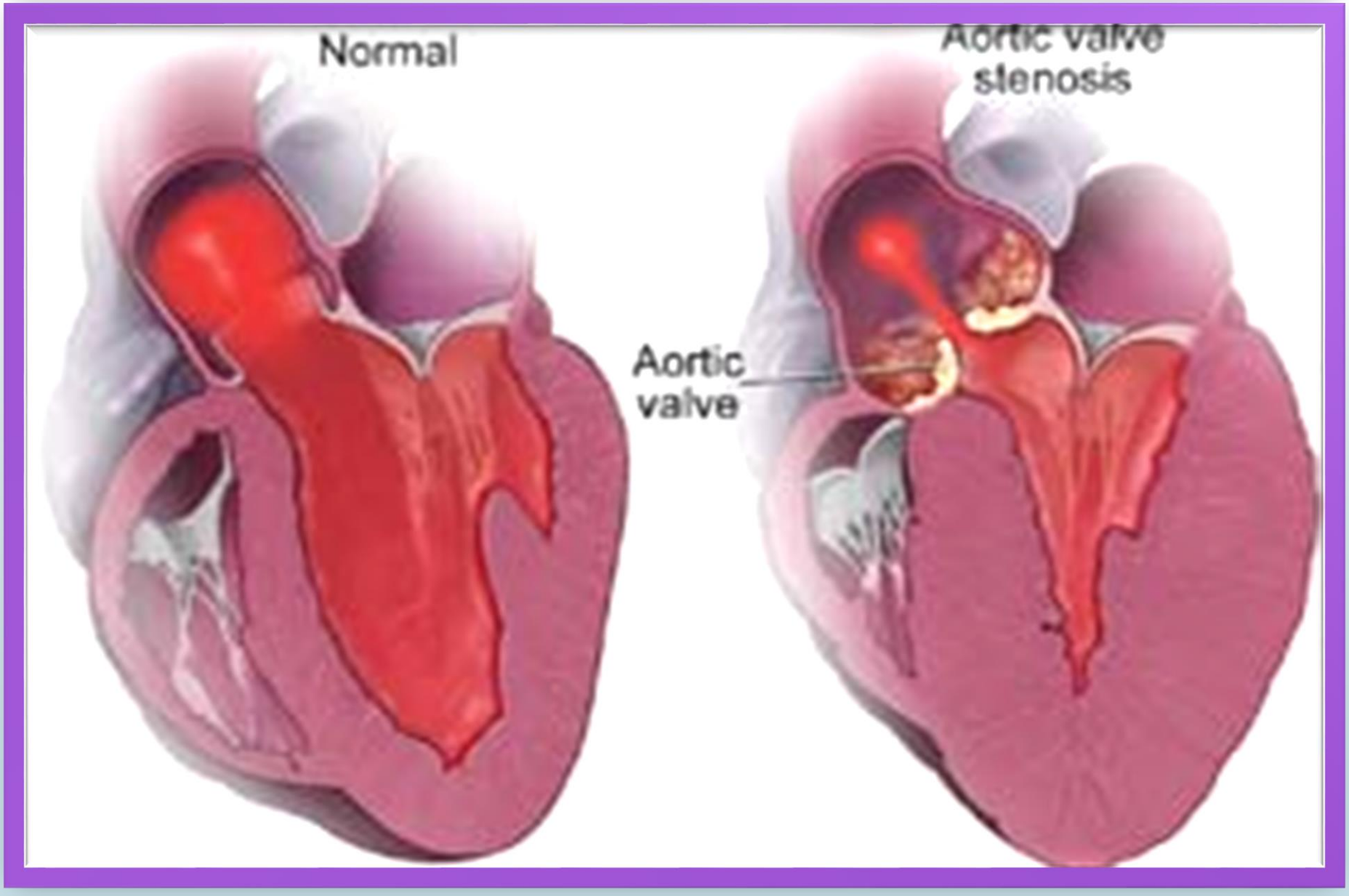

FIZIOPATOLOGIE

Suprafaţa aortică normală este de 3-4 cm2.

stenoza este

- **- uşoară, 1,5 la 1,0 cm2**
- **- moderată, 0,75- 1,0 cm2**
- **- severă < 0,75 cm2.**

Mult mai riguros, suprafaţa aortică poate fi indexată la suprafaţa corporală şi o stenoză sub 0,6 cm2/m2 este strânsă, oricare ar fi starea fiziologică a pacientului.

Gradele de severitate ale stenozei aortice, evaluate prin ECoCG și CT (scor de calciu)

Parametrii EcoCG	Scleroza	SA ușoară	SA moderată	SA severă
Viteza maximă, m/sec	< 2,5	2,5- 3	3-4	> 4
Gradient mediu, mmHg	normal	< 20-40	20-40	40
Aria orificiului aortic	normal	≥ 1,5	1-1,5	< 1
Scorul Calciu, AU				Bărbați- 2,065 Femei- 1,275

- în amonte, o supraîncărcare barometrică şi o creştere a presiunii sistolice a VS, care creează o hipertrofie concentrică a VS pentru compensarea acestei munci în plus, poate provoca în acelaşi timp o diminuare a complianţei VS,

➢Stenoza aortică constituie un **obstacol sistolic la ejecţia sângelui din VS în aortă** determinând:

- în aval, reducerea debitului cardiac este compensată în repaus prin creşterea timpului de ejecţie şi a vitezei de ejecţie a sângelui. Dar la efort, debitul creşte insuficient, explicând simptomatologia de efort (dispnee, angor, sincopă) a acestor pacienţi.

Hemodinamica

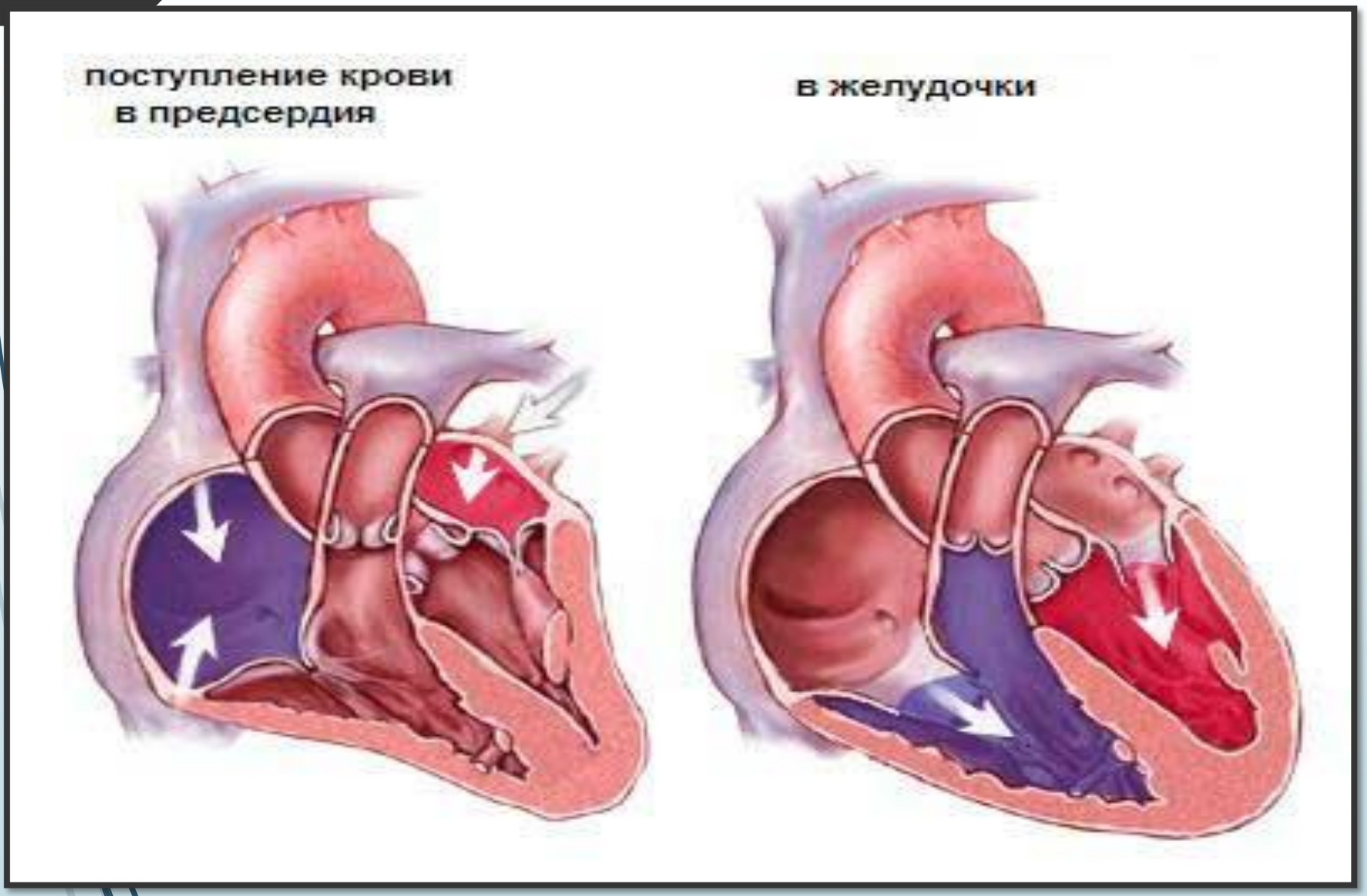

Manifestările clinice

- Asymptomatic (Generally for a prolonged period)
- Symptoms typically occur in patients with severe AS

Simptomele depind de:

- gradul stenozei,
- afecțiunile asociate,
- starea miocardului si de
- gradul de afectare al coronarelor

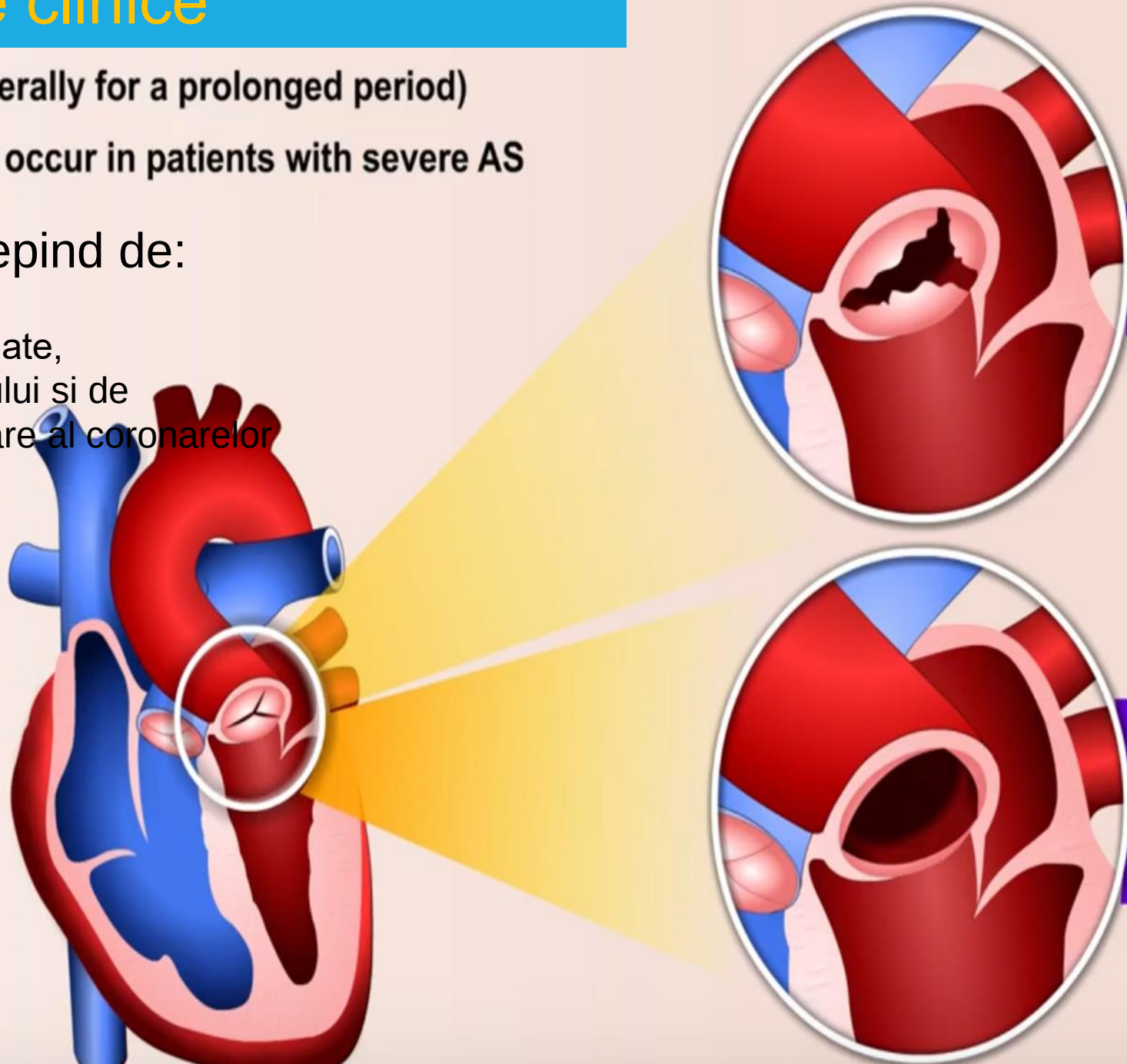

DIAGNOSTIC

Anamnestic

- **Descoperită adesea în urma unui examen sistematic, SA este frecvent asimptomatică (faza de latenţă atâta timp cât suprafaţa este peste 1 cm2).**

Simptomele sunt legate de efort:

- **Dispnee datorată creşterii presiunii în VS, AS şi venele pulmonare;**
- **Angină pectorală produsă prin:**
  - **ischemia miocardică relativă**
  - **debit coronarian neadecvat la efort;**
- **Sincopă realizată prin**
  - **tulburări de ritm tranzitorii**
  - **vasodilatare periferică bruscă**
  - **Insuficienţă ventriculară stângă tranzitorie;**

Manifestări clinice SA

Insuficienta cardiaca:

Cel mai comun simptom -dispneea de efort aparuta ca rezultat al disfunctiei combinate sistolice si diastolice a venriculului stang.

Pe masura progresiei disfunctiei ventriculare stangi, dispneea apare la eforturi din ce in ce mai mici si apoi in repaus cu ortopnee, dispnee paroxistica nocturna si edem pulmonar acut.

In stadiile avansate - semnele clinice de DC scazut: astenie, fatigabilitate si cianoza periferica.

Manifestări clinice SA

Angina pectorală:

Apare la 2/3 dintre pacienti

Cauze multiple:

- **prezenta unei boli coronariene subiacente**
- **↑ necesarului de oxigen prin ↑masei VS**
- **compresia arterelor coronare intramiocardice datorita contractiei sistolice prelungite si a tulburarilor de relaxare,**

↓ perfuziei diastolice a coronarelor in prezenta ritmurilor tahicardice,

↓ rezervei de flux coronarian

Manifestări clinice SA

Sincopa:

Se datoreaza scăderii fluxului sanguin cerebral determinat de cauze multiple.

Caracteristica -sincopa de efort.

Sincopele pot aparea și în repaus,

- tahiaritmii: tulburarile de ritm ventriculare - in special TV si FiV
- ritmuri bradicardice- mai rar

Manifestari clinice SA

Palpitatiile

Apar ca urmare a prezenței tulburărilor de ritm.

Fibrilația atrială – neobișnuită la pacienții cu stenoza aortică pura, dar este frecvent întâlnită la pacienții cu stenoza aortică și insuficiență cardiaca, în unele situații pot fi amenințătoare pentru viață prin scăderea pompei atriale și prin rata ventriculara rapida.

Aritmii ventriculare- ex V, TV

STENOZA AORTICA

Examenul fizic

Palpare

Pulsul arterial "tardus et parvus" - caracteristic pentru stenoza aortica.

Auscultatie

Suflul sistolic ejectional de tonalitate joasa si timbru rugos, incepe dupa zgomotul I si se termina inainte de zgomotul II Se aude cel mai bine la baza cordului in spatiul II intercostal dreapta si se transmite pe arterele carotide.

Sufluri și timpul

Suflul sistolic

- Stenoza aortică
- Regurgitare mitrală
- Prolaps valvei mitrale
- Regurgitare tricuspidă

Suflu diastolic

- Regurgitare aortică
- Stenoza mitrală

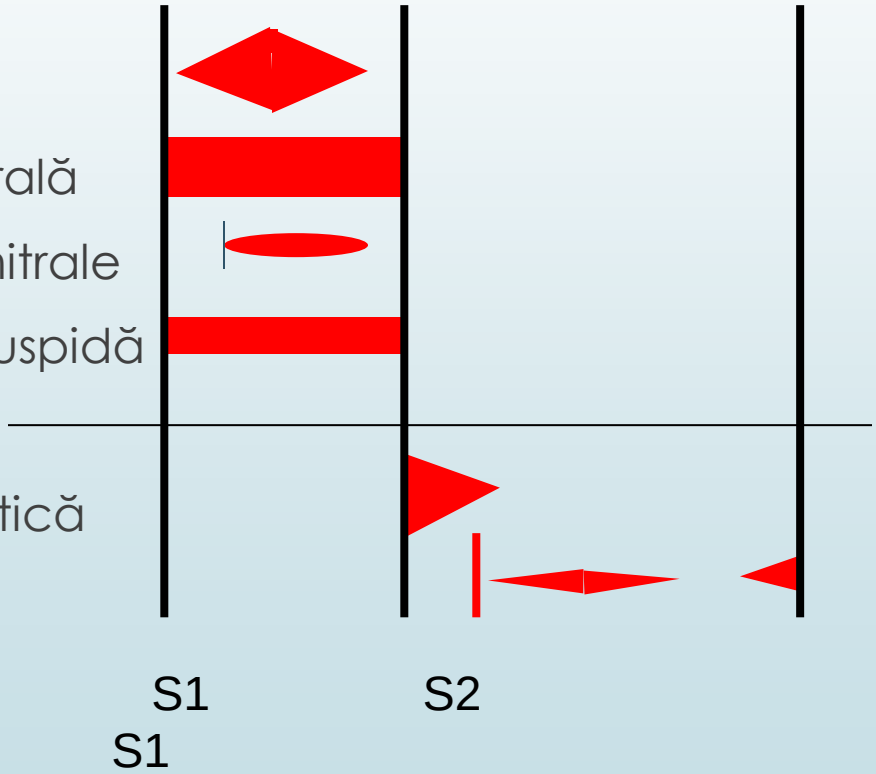

Sufluri și timpul

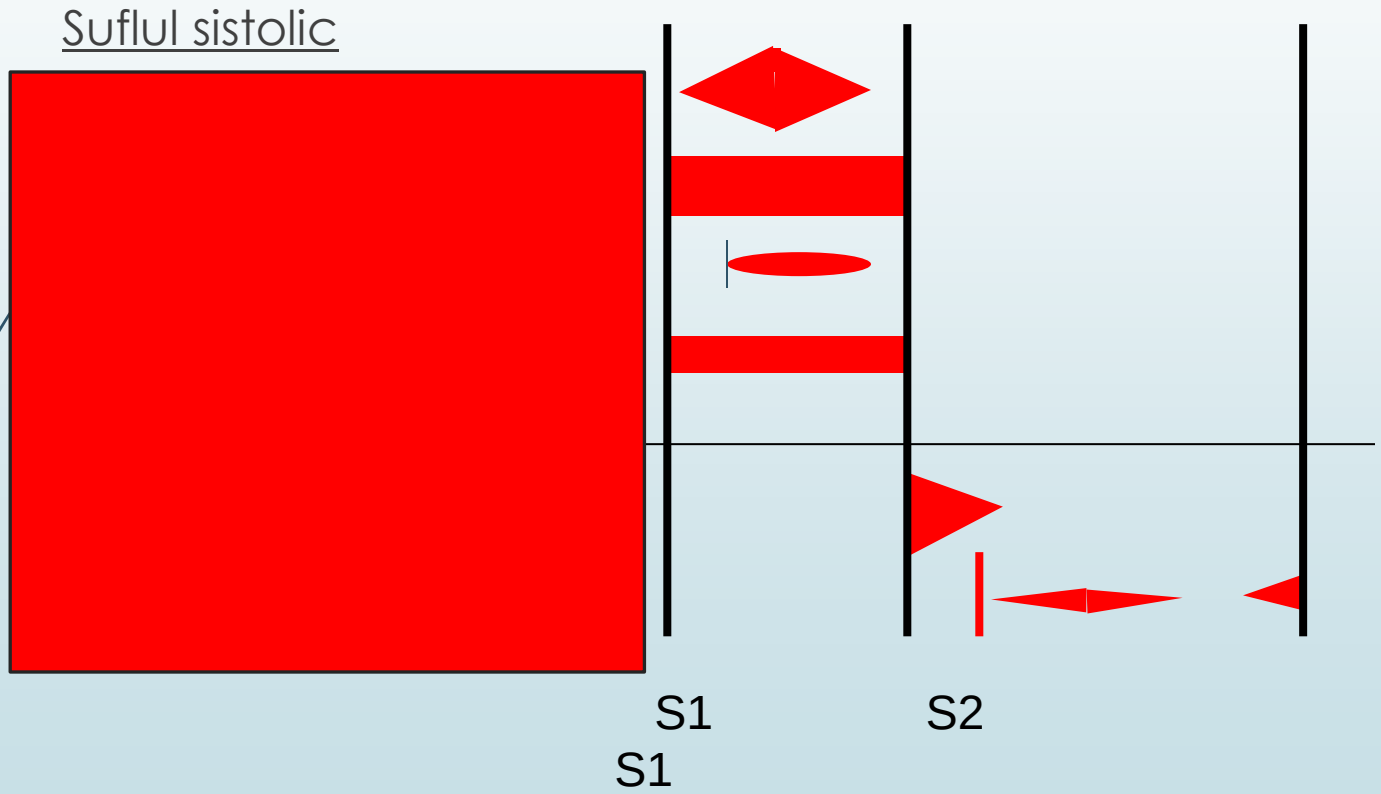

Examenul fizic

Valvular AS

Clinical presentation

- A harsh Ejection systolic murmur Q
  - Crescendo-Decrescendo type Q
  - At 2nd right ICS Q
  - Radiates to carotids

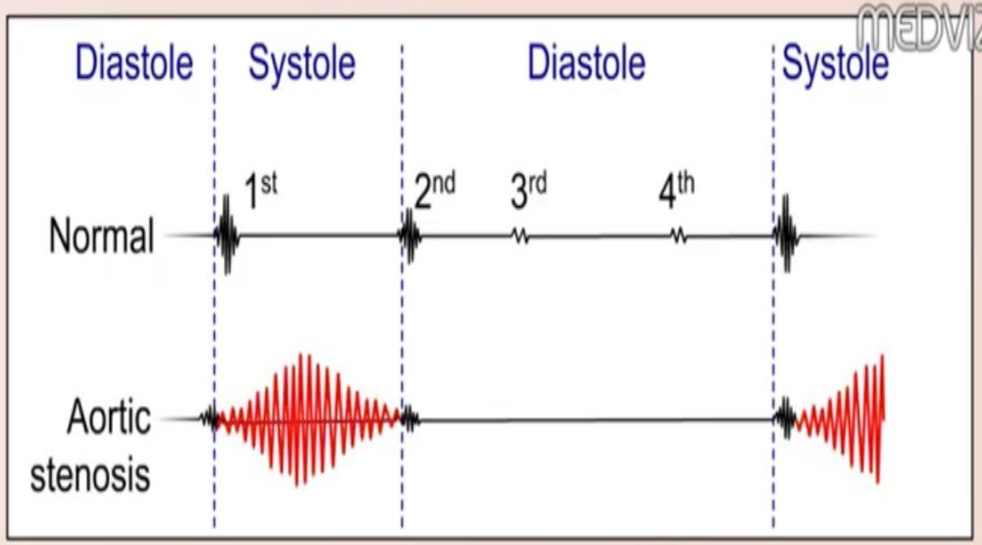

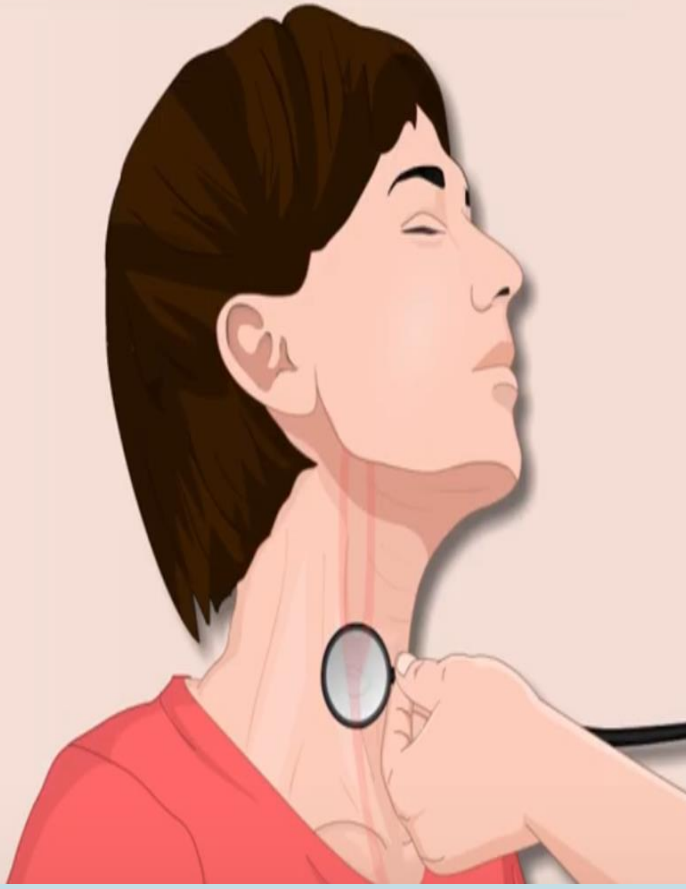

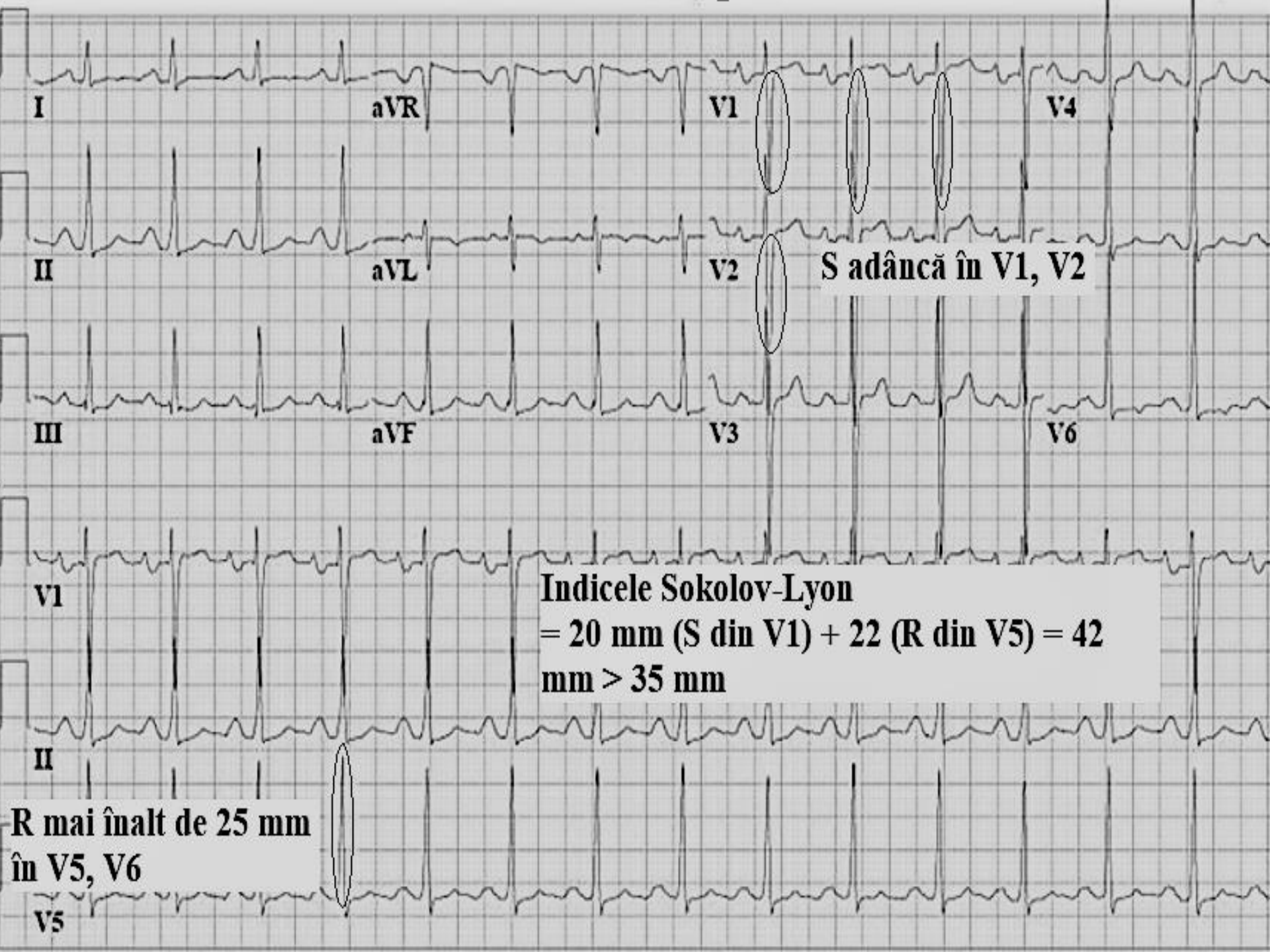
I
aVR
V1
V4
II
aVL
V2
S adâncă în V1, V2
III
aVF
V3
V6
V1
Indicele Sokolov-Lyon
= 20 mm (S din V1) + 22 (R din V5) = 42
mm > 35 mm
II
R mai înalt de 25 mm
în V5, V6
V5

EKG

Investigation

X-ray

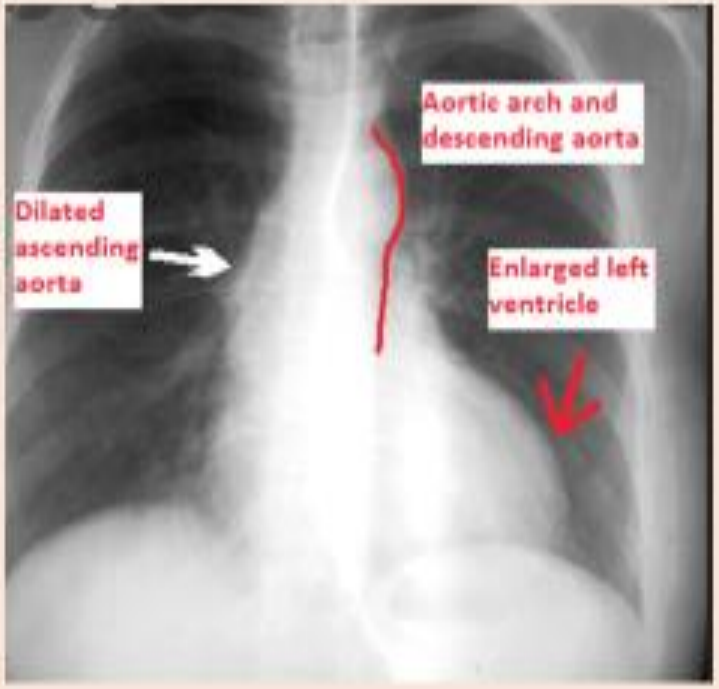

ECG

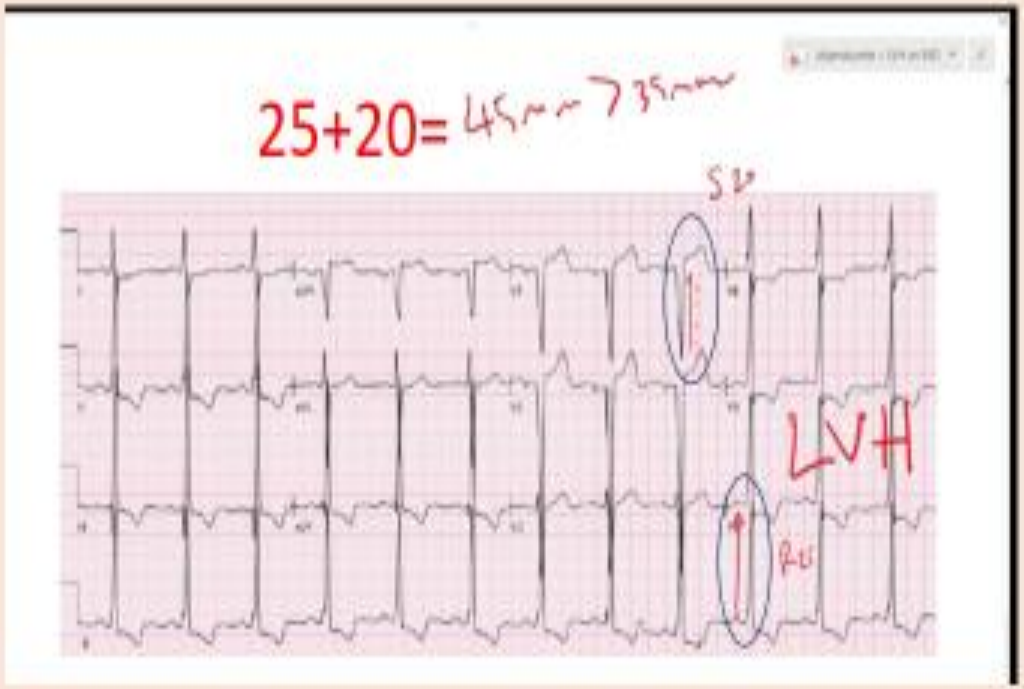

Left ventricular hypertrophy
**tall R wave in v6 plus S wave in v1 = more than 35 millimeters

STENOZA AORTICA

Examen paraclinic

Radiologia

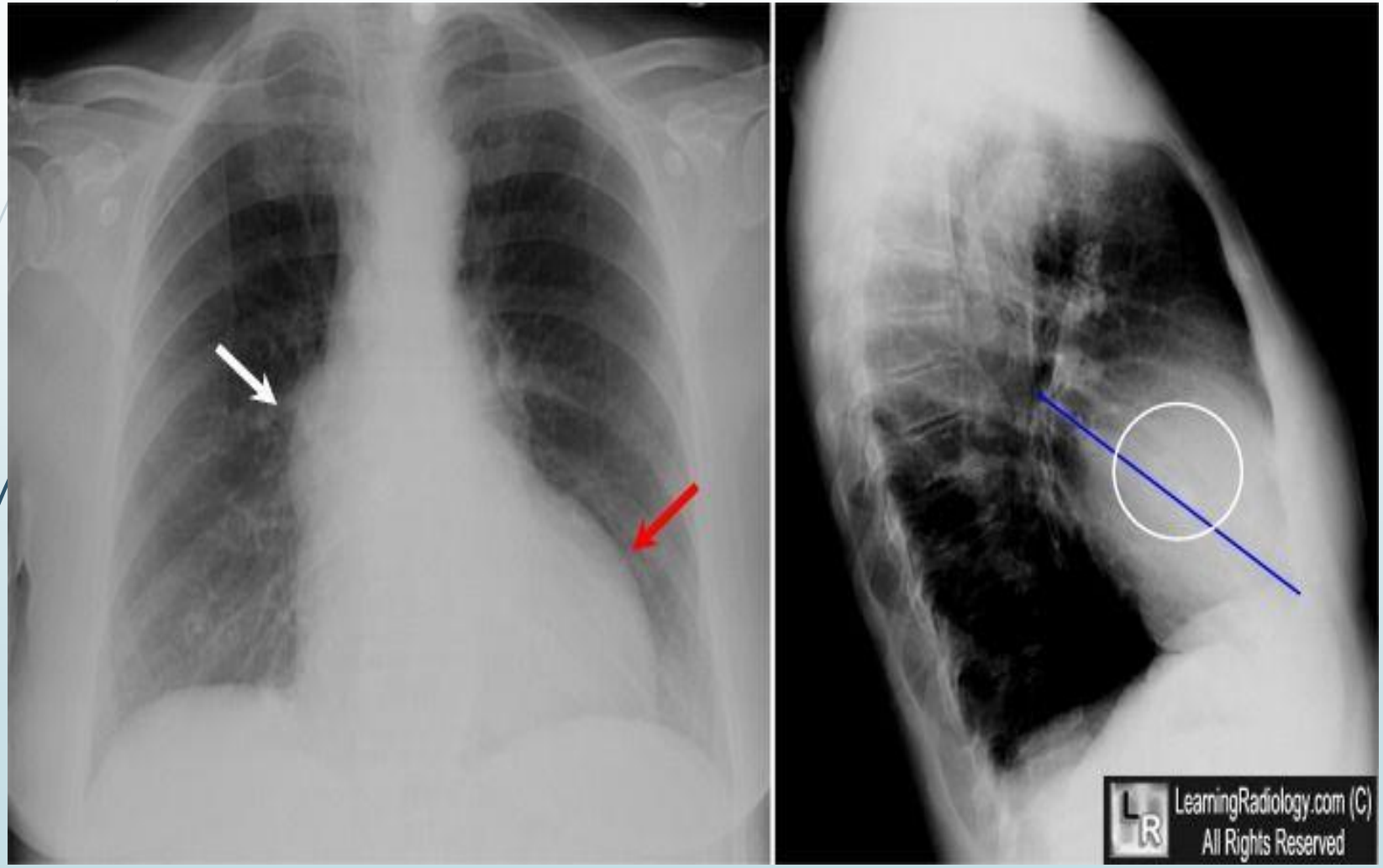

MEDVIZZ

Diagnosis

- Confirmed by Echocardiography (ECHO)

Diagnosis

- Confirmed by Echocardiography (ECHO)

Este o metoda valoroasa ce permite
- diagnosticul si cuantificarea cu acuratete a severitatii SAo.
- Gradientele transaortice masurate prin examinare Dopler

STENOZA AORTICA

Examen paraclinic

Ecocardiografia

Este o metoda valoroasa ce permite
• diagnosticul si cuantificarea cu acuratete a severitatii SAo.
Gradientele transaortice masurate prin examinare Dopller coreleaza foarte bine cu gradientele masurate la cateterism.

Ecocardiografie

- este un examen **cheie:**
- permite stabilirea diagnosticului pozitiv;
- evaluează severitatea SA şi răsunetul acesteia asupra cavitaţilor cardiace.

În modul **M sau B** se observă:

- sigmoidele calcificate cu deschiderea valvulară diminuată;
- hipertrofia ventriculară concentrica a VS (cu creşterea masei miocardice);
- diametrul inelului aortic (dificultate chirurgicală sub 19 mm);
- funcţia VS;
- o eventuală valvulopatie asociată.

În **mod pulsatil şi continuu** se observă:

- tulburarea complianţei VS;
- "culegerea" fluxului aortic de acceleraţie sistolică, care permite calcularea vitezei maximale a fluxului şi a gradientului transvalvular cu ajutorul presiunii sistolice;
- calculul suprafeţei anatomice a orificiului aortic (ecuaţia de continuitate).

STENOZA AORTICA

Examen paraclinic

Cateterismul cardiac si angiografia:

Tehnica se aplica la:

• Pacientii ce nu au putut fi evaluati corect sau complet prin examen ecocardiografic, sau

• Preoperator la pacientii la care exista suspiciunea existentei unei boli coronariene concomitente sau care au leziuni valvulare asociate.

Cateterism cardiac şi angiografie

- Explorarea hemodinamică este realizată pe cale arterială retrogradă, doar în cazul discordanței dintre examenul clinic şi ecografie, din cauza complicațiilor posibile
- Situația SA (non sistematică) permite:

  - obiectivarea gradientului de presiune între VS şi aortă (gradientul pic cu pic);
  - măsurarea gradientului mediu (planimetrie);
  - calcularea suprafeței aortice funcționale (formula lui

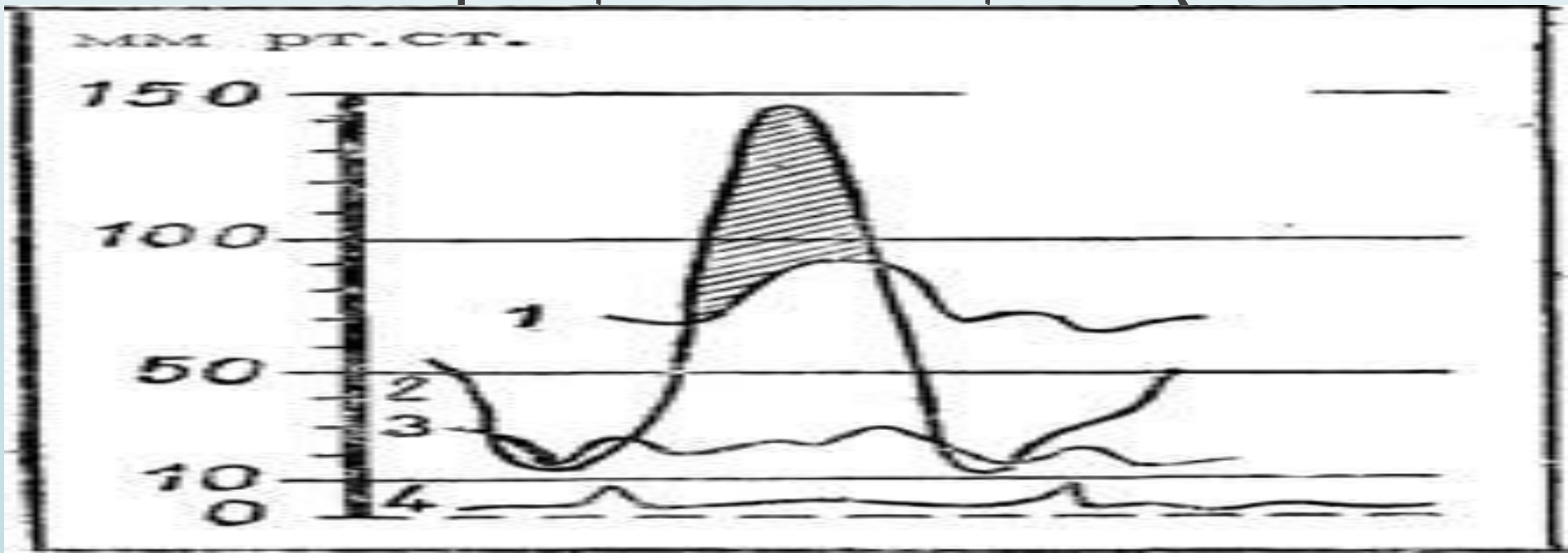

Echocardiografie

- Hipertrofie concentrică,
- Îngustarea orificiului de deschidere a valvei aortice,
- Gradient crescut de presiune în valva aortică

ALTE INVESTIGAȚII

- Testul ECG de efort - CONTRAINDICAT
- Tomografia computerizată
- Imagistica prin rezonanţă magnetică

ALTE INVESTIGAȚII

- Tomografia computerizată

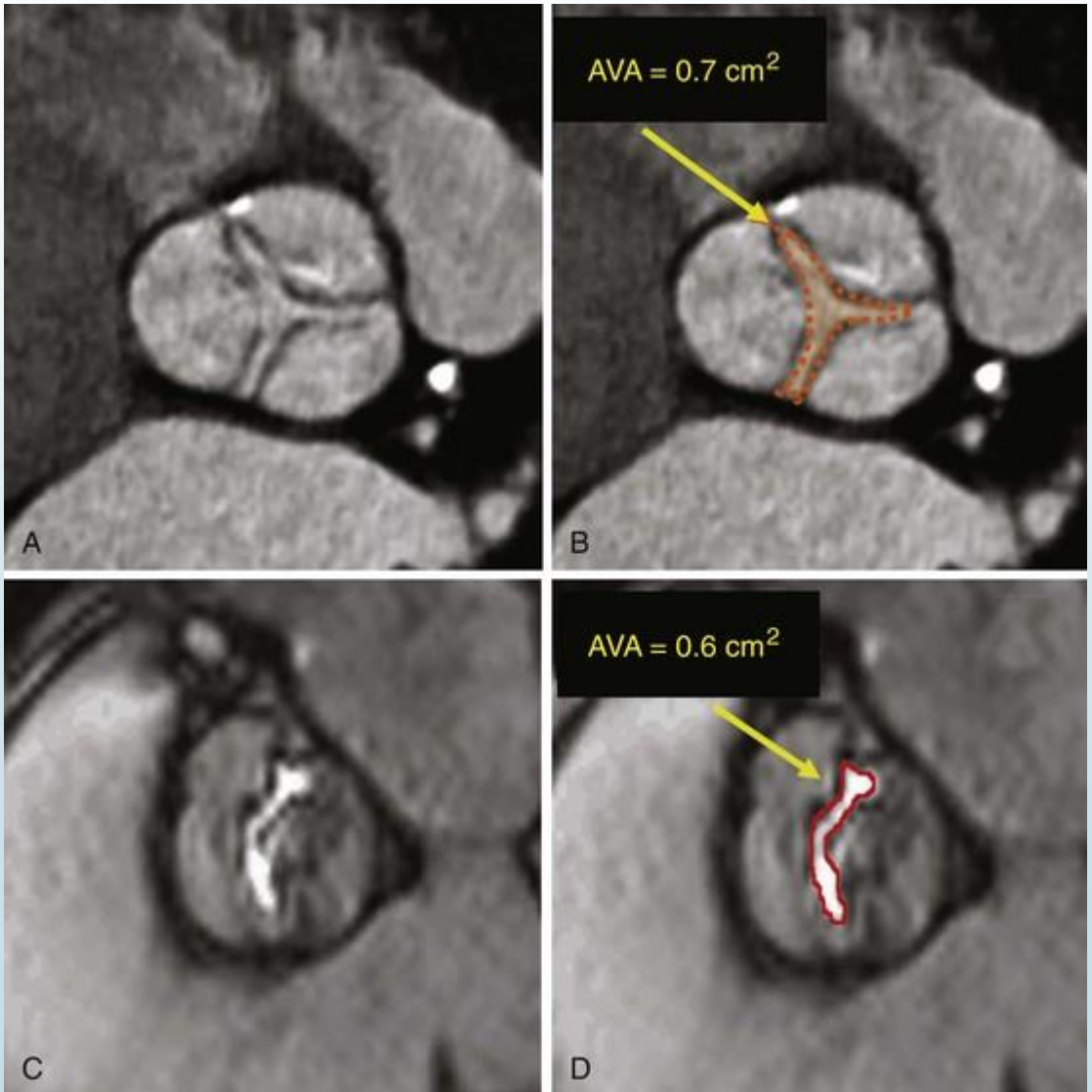

Diagnostic diferențial.

- **cardiomiopatia obstructivă** (antecedente familiale, conservarea zgomotului 2, fără calcificări pe radiografia toracică, undă Q de pseudo-necroză pe ECG, la ecocardiografie: hipertrofie septală asimetrică, mişcare sistolică anterioară a mitralei (SAM);

- **suflu sistolic** banal în eşarfă (zgomot 2 în focarul aortic, ecografie dacă este necesar);

- foarte rar, alte sufluri sistolice (IM, stenoză pulmonară, comunicarea interatrială).

În caz de dubiu, **ecocardiografia** este cea care stabileşte diagnosticul în toate cazurile.

TRATAMENTUL SA

- Progresia SA degenerative este un proces activ care are trasături comune cu ateroscleroza. Este necesară modificarea factorilor de risc aterosclerotic conform recomandarilor ghidurilor de prevenţie secundară a aterosclerozei.

- Pacienţii simptomatici necesită protezare valvulară rapidă, atâta vreme cât nici o terapie actuală nu poate întârzia intervenţia chirurgicală.

Tratamentul STENOZEI AORTICE

Tratamentul medical la pacientul cu SA inoperabila

Controlul simptomelor:

- congestia pulmonara: digitalice, diuretice,
- controlul frecventei ventriculare daca este in fibrilatie atriala: digitale, amiodarona;
- cardioversia;
- b blocante, nitrati, IEC –prudent

Comorbidități

- HTA coexistentă trebuie tratată, dar cu grijă pentru a evita hipotensiunea, iar pacienţii trebuie evaluaţi mult mai des.
- Pacienții cu edem pulmonar ar putea fi folosit nitroprusiatul cu strictă monitorizare hemodinamică.
- Menţinerea ritmului sinusal este importantă.
- Profilaxia endocarditei infecţioase este indicată la toţi pacienţii cu SA

STENOZA AORTICA SIMPTOMATICA SE OPEREAZA !

Chirurgia valvulară

- Protezarea valvulară este recomandată tuturor pacienţilor simptomatici cu SA strânsă, indiferent de severitatea simptomatologiei.

pacientul asimptomatic ce necesită intervenţie chirurgicală:

- pacienţii cu disfuncţie sistolică de ventricol stâng (FE< 50%) care nu este datorată altei cauze
- pacienţii cu valve aortice intens calcificate
- pacienţii cu rezultate anormale la testul ECG de efort

STENOZA AORTICA

Tratamentul interventional si chirurgical in stenoza aortica

Tipuri de interventie chirurgicala:

- valvulotomie aortica cu balon
- inlocuirea valvulara

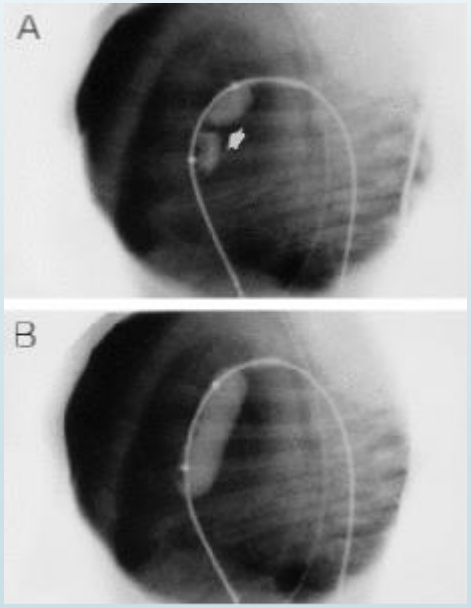

Fig. 2. Registro angiográfico del catéter-balón de 8 mm de diámetro centrado en el plano valvular; con el inflado a baja presión se observa la muesca central producida por la estenosis (A) (flecha), que desaparece a alta presión (B).

STENOZA AORTICA

Implantarea transcateter de valvă aortică
TAVI, Transcatheter aortic-valve implantation)

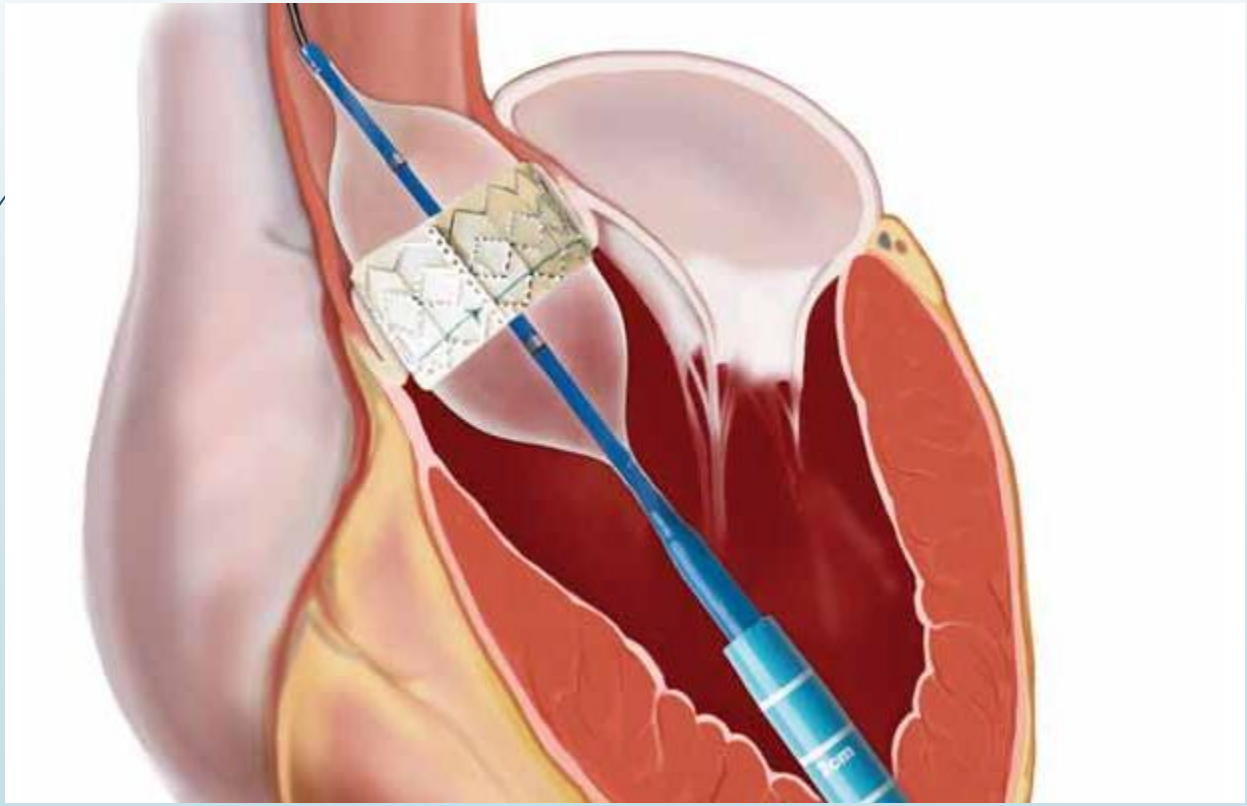

B) ***Tratament intervenţional*** - dilatarea valvei aortice si implantarea percutană de valve artificiale, o tehnică recent introdusă, recomandată mai ales cazurilor care nu sunt candidaţi la intervenţie chirurgicală, prin abord apical sau femural.

Fig. 24 - Implantare percutană de valvă aortică

Pronostic

Deseori există o lungă perioadă asimptomatică. Apariţia semnelor funcţionale marchează o evoluţie surprinzătoare cu un risc de moarte subită şi trebuie luată în considerare indicaţia chirurgicală

Anumite complicaţii pot surveni sau releva valvulopatia:

- embolie calcară sistemică;
- BAV
- IC
- grefă osleriană
- tulburări de ritm

Semnificația zilei

REGURGITAREA AORTICA

Definitie
Insuficienta aortica se caracterizeaza prin refluarea sangelui din aorta in VS in timpul diastolei datorita inchiderii incomplete a valvelor aortice.

In functie de rapiditatea instalarii defectului valvular, distingem

- Insuficienta aortica acuta
- Insuficienta aortica cronica.

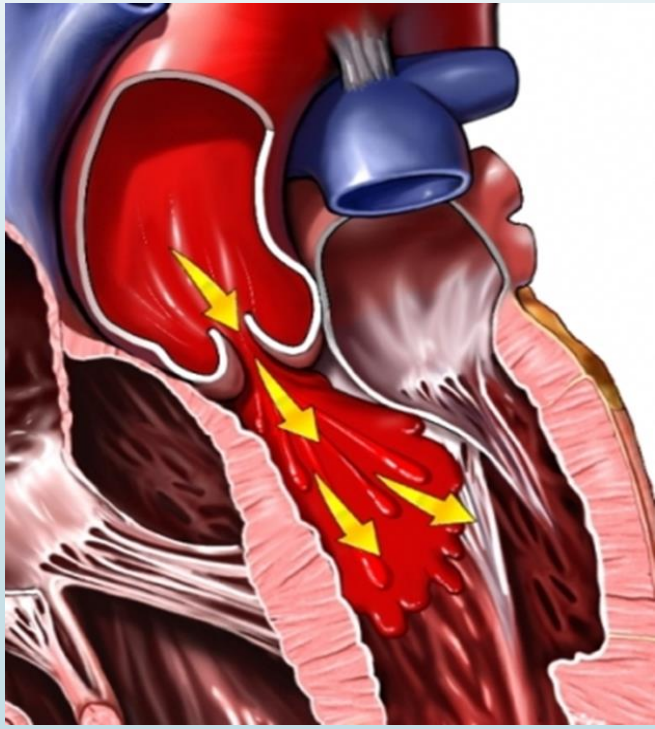

Regurgitarea aortică

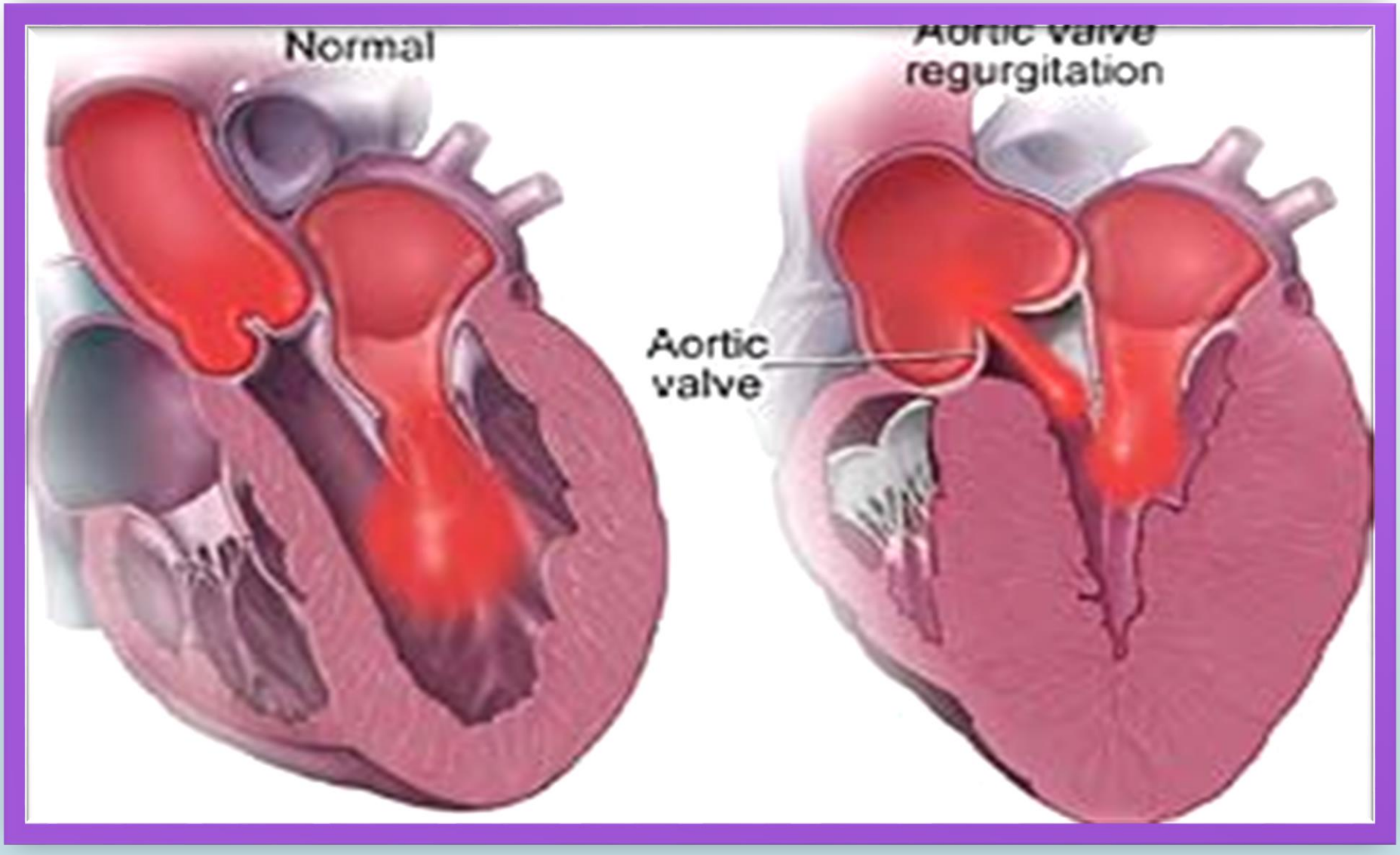

Etiologia

- *IA degenerativă*
- *Anomaliile congenitale ale valvei aortice,* cel mai frecvent bicuspidia aortică
- *Endocardita infecţioasă* prima cauză de RAo acută
- *Febra reumatismală*
- cauzele mai rare: traumatisme toracice, boli inflamatorii sau de ţesut cojuctiv, sindrom antifosfolipidic

Anatomie patologică

1. **Afectarea valvelor** este eventualitatea cea mai frecventă: pot prezenta

   - o diminuare a suprafeţei ţesutului valvular prin retracţie sau scleroză

   - o mutilare a valvelor prin:

- rupere
- fenestrare
- un defect de fixare

2. **Dilatarea aortei** antrenează o I.A. funcţională ţesutul valvular devine insuficient pentru dimensiunea orificiului aortic.

3. **Distorsiunea inelului aortic** poate provoca un defect al aparatului valvular aortic, în timp ce **ţesutul** valvular propriu-zis rămâne normal.

Fiziopatologie

Cantitatea de sânge regurgitat depinde de 2 parametrii

- **de gravitatea leziunilor anatomice** care condiţionează gradul incontinenţei sigmoidelor,
- **de gradientul de presiune între aortă şi ventriculul stâng, în timpul diastolei, şi de** durata diastolei în funcţie de frecvenţa cardiacă.
- compensarea hemodinamică se obţine prin:
  - creşterea volumului telediastolic al ventriculului stîng (folosirea rezervei de presarcină)
  - prin hipertrofia pereţilor ventriculului stîng (în scopul scăderii tensiunii parietale)

Regurgitarea aortică acuta

- VS nu are timp de adaptare la noile condiţii hemodinamice, prin dilatarea cavităţilor şi creşterea complianţei.
- Presiunea diastolică a VS creşte foarte mult
- Tahicardia are un efect benefic prin diminuarea timpului de regurgitare.
- Foarte rapid, cresc presiunile în mica circulaţie.

Regurgitarea aortică cronică

- **A.** Principalul mecanism de adaptare este **dilatarea V.S. cu creşterea volumului telediastolic.**

- In timpul diastolei, ventriculul trebuie să primească volumul diastolic normal, şi volumul regurgitat care vine din aortă.

- Pentru compensarea regurgitării aortice are loc creşterea volumului sistolic de ejecţie pentru menţinerea debitului cardiac sistemic.

- Creşterea debitului VS este permisă prin dilatarea cavităţilor şi prin hipertrofia peretelui VS.

- - În timp, miocardul se epuizează: dilatarea VS se accentuează, scade contractilitatea ventricutară şi debitul cardiac

Regurgitare aortică cronică

- Creşterea debitului, la nivelul aortei, antrenează **dilatarea difuză a aortei** ascendente şi orizontale.
- **Tahicardia sinusală,** de obicei prezentă, permite diminuarea timpilor diastolici de revoluţie cardiacă, în cursul regurgitării.
- În fine, poate apare o **insuficienţă coronariană** de natură **funcţională,** debitut coronarian fiind diminuat de prăbuşirea presiunii aortice în timpul diastolei, fază a ciclului cardiac prin care se realizează cea mai mare parte a debitului coronarian. Acest fenomen este agravat de necesarul de oxigen, în creştere, al miocardului **hipertrofiat**

1. Semne funcționale

IA este mult timp bine tolerată, fără vreun semn funcţional, boala fiind descoperită întâmplător la un examen sistematic, prin existenţa suflului diastolic

Intr-un stadiu evolutiv mai avansat apar semne funcţionale ca:

- **semne de IVS** cu: dispnee de efort, dispnee paroxistică şi dispnee de decubit, traducând deja un stadiu tardiv cu un răsunet miocardic pronunţat;
- **crizele de angină pectorală** frecvent spontane;
- în plus, foarte rar, lipotimii sau sincope

2. Semne fizice

Palparea

poate fi normală sau apexul poate apare deviat în exterior şi mai ales în jos

- cardiomegalie prin dilatarea VS

şocul apexian

- este particular datorită faptului că se palpează pe o arie întinsă şi totodată este puternic

- este în mod excepţional asociat cu freamăt diastolic,

2. Semne fizice

- **Ascultaţia este un element esenţial**

suflu diastolic

- Sediul clasic este în focarul aortic şi în partea internă a spaţiului II intercostal drept, iradiind spre xifoid şi apex.
- Predomină adeseori de-a lungul marginii stângi a sternului sau a apexului
- Intensitatea este variabilă de la un caz la altul şi este per ansamblu mai puţin intens decât suflurile sistolice.

Alte semne la ascultație

- o atenuare sau dispariţia zgomotului I,
- o diminuare a zgomotului II aortic în IA cu alterarea importantă a valvelor.
- un suflu sistolic de ejecţie de însoţire, de intensitate moderată, cu iradiere în eşarfă de la bază la apex şi iradiere spre vasele gâtului; (regurgitare mitrală)
- un clic de ejecţie protosistolic;
- o uruitură apexiană, în absenţa patologiei mitrale (uruitura Austin Flint), în toate regurgitările voluminoase
- freamătul în sediul de auscultație aortală

Semnele arteriale periferice

- sunt prezente atunci când IA este importantă
- În cazul regurgitărilor voluminoase, **presiunea arterială diastolică este scăzută** este proporţională cu importanţa regurgitării aortice (severă dacă diastolica este sub 50 mmHg și până la 0 mm/Hg).
- **Pulsul este amplu şi rapid depresibil dând senzaţia unui puls săltăreţ**
- Semnul Alfred de Musset (pulsația pe arcul Ao)
- Pulsația pupilelor
- ”Dansul” carotidelor
- Semnul Quincke (pulsația în rej. lojei unghiale)

Examen obiectiv RA cronică

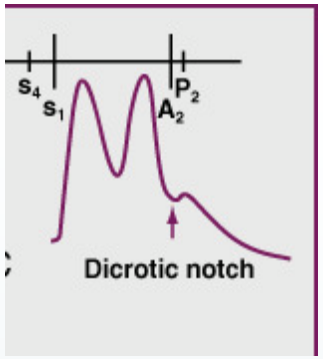

Semne periferice :

- pulsul Corrigan (pulsus altus et celer)
- semnul Quincke (pulsații capilare la compresiunea patului vascular subunghial)
- semnul Duroziez (prezența suflului sistolo-diastolic la compresiunea uşoară cu stetoscopul a arterei femurale)
- semnul DeMusset (oscilații sistolice ale extremității cefalice)
- semnul Muller (pulsații sistolice ale uvulei);
- pulsații ale arterei retiniene
- "dans" arterial carotidian
- TA diferențială amplă

3. Semne electrocardiografice

- Traseul **ECG** evidenţiază o hipertrofie de VS caracterizată prin mărirea amplitudinii complexului QRS cu o undă R mare în derivaţiile stângi DI, V5, V6. HVS poate fi de tip diastolic cu o undă T pozitivă, simetrică şi amplă şi o undă Q adâncă şi fină, dar cel mai des este de tip sistolic cu inversarea undei T**,** asimetrică, mai ales în leziunile avansate.

I
II
III
VR
VL
VF
V1
V2
V3
V4
V5
V6

SEMNE RADIOLOGICE

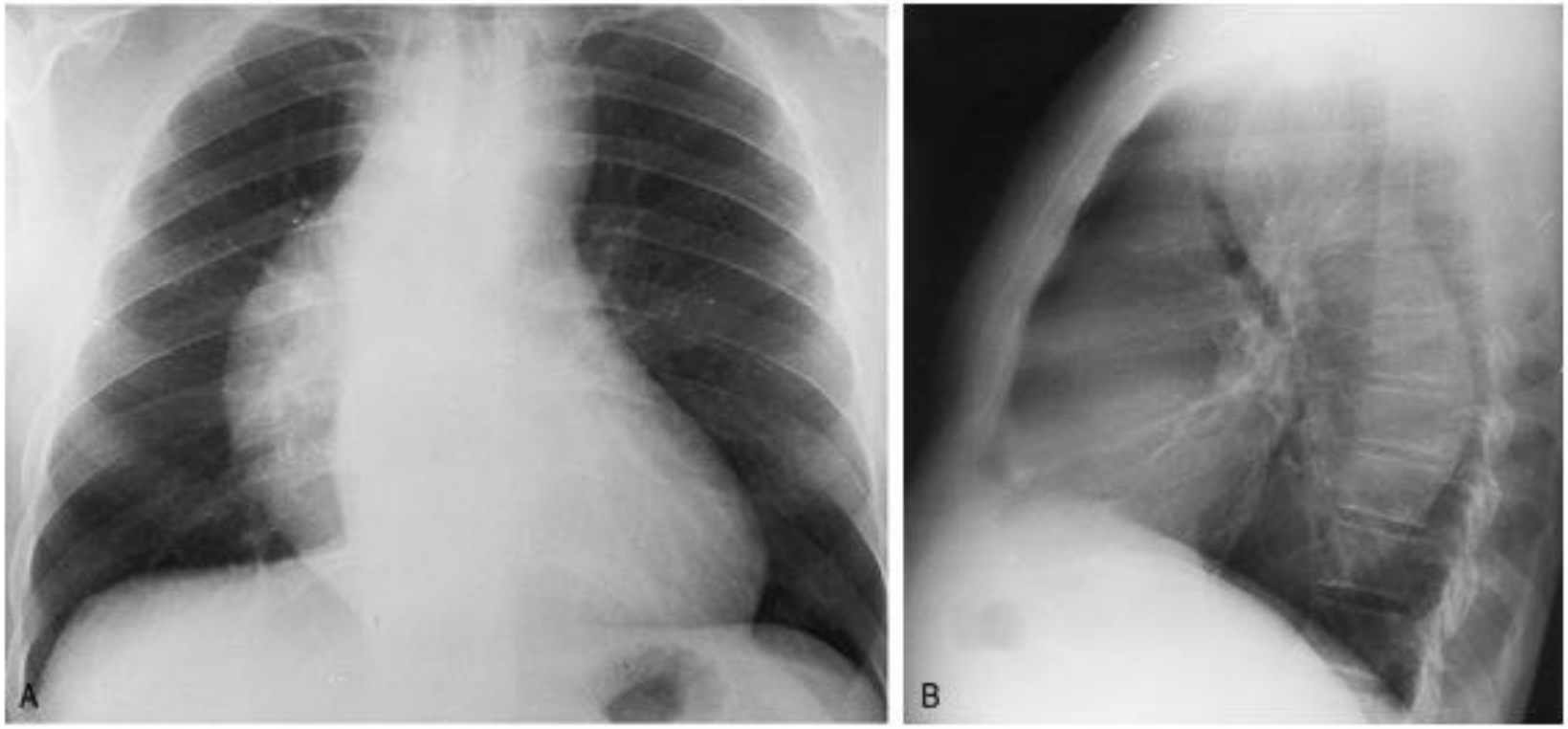

Silueta cardiacă este moderat mărită de volum (global)

Mărirea volumului are loc în special de la nivelul VS şi a aortei, chiar dacă arcul mijlociu stâng rămâne concav şi nu există depăşirea conturului în dreapta.
-Există o alungire şi o proeminenţă a arcului inferior stâng care plonjează pe diafragm

Plămânii sunt în general clari, fără semne de supraîncărcare vasculară, cu excepţia stadiilor evoluate şi tardive.

SEMNE RADIOLOGICE

5. Semne ecocardiografice

- arată **semnele indirecte de IA:** "fluttering-ul" diastolic al valvei mari şi uneori al valvei mici şi a septului interventricular.
- Ecocardiograma permite aprecierea **răsunetului** regurgitării **asupra** VS, evaluând gradul dilatării sale (diametrele telediastolic şi telesistolic) şi eventual reducerea contractilităţii sale (fracţia de ejecţie), oferă informaţii de asemenea despre diametrul aortei ascendente care este mai mult sau mai puţin dilatată sau ectazică
- Ecocardiograma, transesofagiană, permite determinarea mecanismului de regurgitare şi precizarea cea mai bună a aspectului valvelor (bicuspide, vegetaţii).

Doppler color

fluxul subsigmoidian anormal de regurgitare care se produce în diastolă

permite evaluarea importanţei regurgitării.

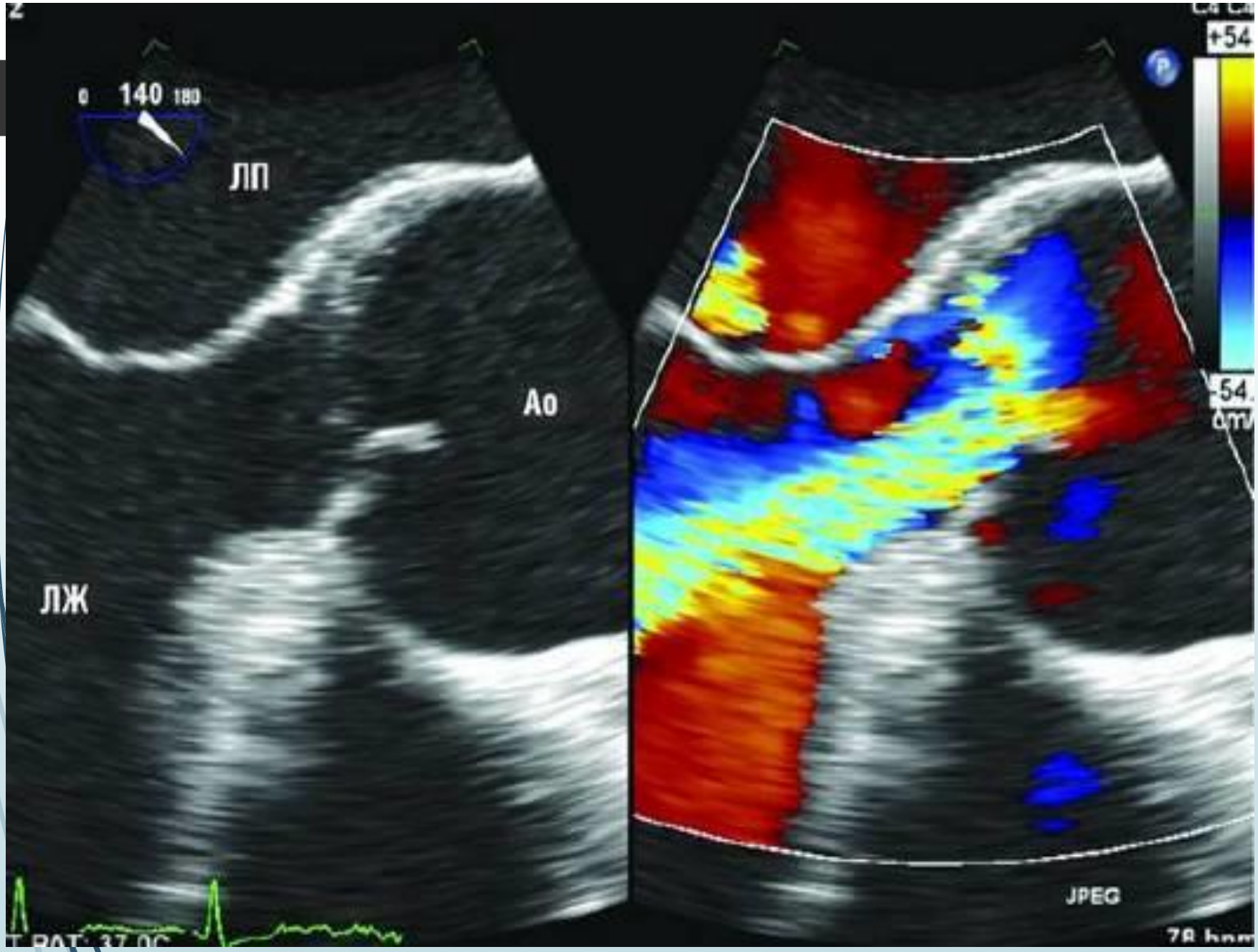
0 140 180
ЛП
Ao
ЛЖ
+54
-54
JPEG

6. Semne hemodinamice

- **Cateterism cardiac** pune în evidenţă o scădere a presiunii diastolice aortice cu mărirea presiunii arteriale diferenţiale sistemice.
- Presiunea telediaslolică a VS este mult timp normală şi creşte într-un stadiu avansat. În ultimul stadiu are loc creşterea presiunilor arteriale pulmonare şi scăderea debitului cardiac.

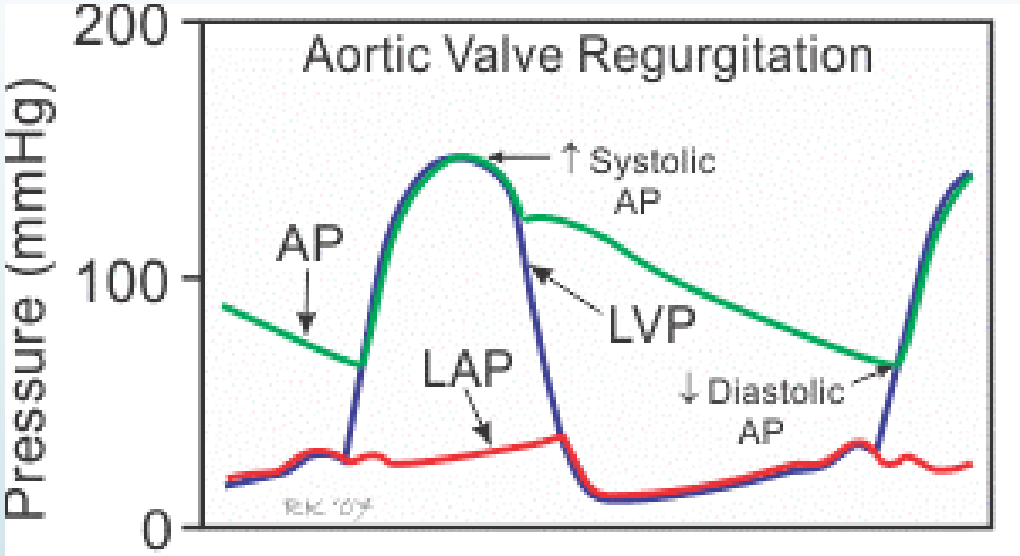

Angiografia

- Răsunetul asupra funcţiei VS este apreciat prin angiografia VS, care poate pune în evidenţă gradul de dilatare al cavităţii ventriculare şi o creştere importantă a volumului telediastolic (peste 100 ml/m2) şi o diminuare a contractilităţii ventriculare traduse prin scăderea FE.
- Angiografia suprasigmoidiană confirmă regurgitarea aortică şi permite măsurarea, în funcţie de volumul regurgitat, a contrastului în VS (minim, moderat, important, sever).
- Explorarea este completată de o coronarografie pentru confirmarea absenţei unei coronaropatii asociate.

Diagnostic diferențial

- Dificultatea poate apare în prezenţa unui suflu diastolic foarte slab. **Pacientul trebuie neaparat ascultat când este cu toracele aplecat înainte şi în expir forţat.**

- Dacă suflul diastolic este cert, singurul diagnostic diferential se face cu **insuficienţa pulmonară**.

Tratament RA

- În insuficienţa aortică cronică există un interval de latenţă între instalarea regurgitării şi manifestările clinice.
- În această perioadă, pacienţii beneficiază de măsuri care interferă cu factorii de declanşare a insuficienţei cardiace şi a grefei bacteriene.
- Pacienţii neoperaţi, cu insuficienţă cardiacă, au indicaţie de terapie medicamentoasă:
  - digitală,
  - diuretice
  - vasodilatatoare (inhibitorii ai enzimei de conversie). Nitroglicerina şi nitraţii cu acţiune prelungită au efecte reduse în insuficienţa aortică, deşi sunt utilizaţi în cazurile cu angină pectorală.

Tratament RA

- Tratamentul chirurgical este indicat la pacienţii simptomatici sau în cazurile cu insuficienţă aortică severă.
- Manifestările clinice de insuficienţă cardiacă (dispneea, ortopneea) şi durerile anginoase se însoţesc de prognostic nefavorabil.
- În insuficienţa aortică reumatismală severă, soluţia terapeutică eficientă este înlocuirea valvelor aortice. Cazurile cu insuficienţă aortică de altă etiologie pot beneficia de intervenţie reparatorie.
- În insuficienţa aortică acută tratamentul chirurgical se efectuează de urgenţă, precedat de instituirea măsurilor de tratament a insuficienţei ventriculare stângi (digitală, vasodilatatoare, diuretice) şi antibiotice în cazul endocarditei infecţioase.

Proteze aortale

А

Б



В

Proteze aortale

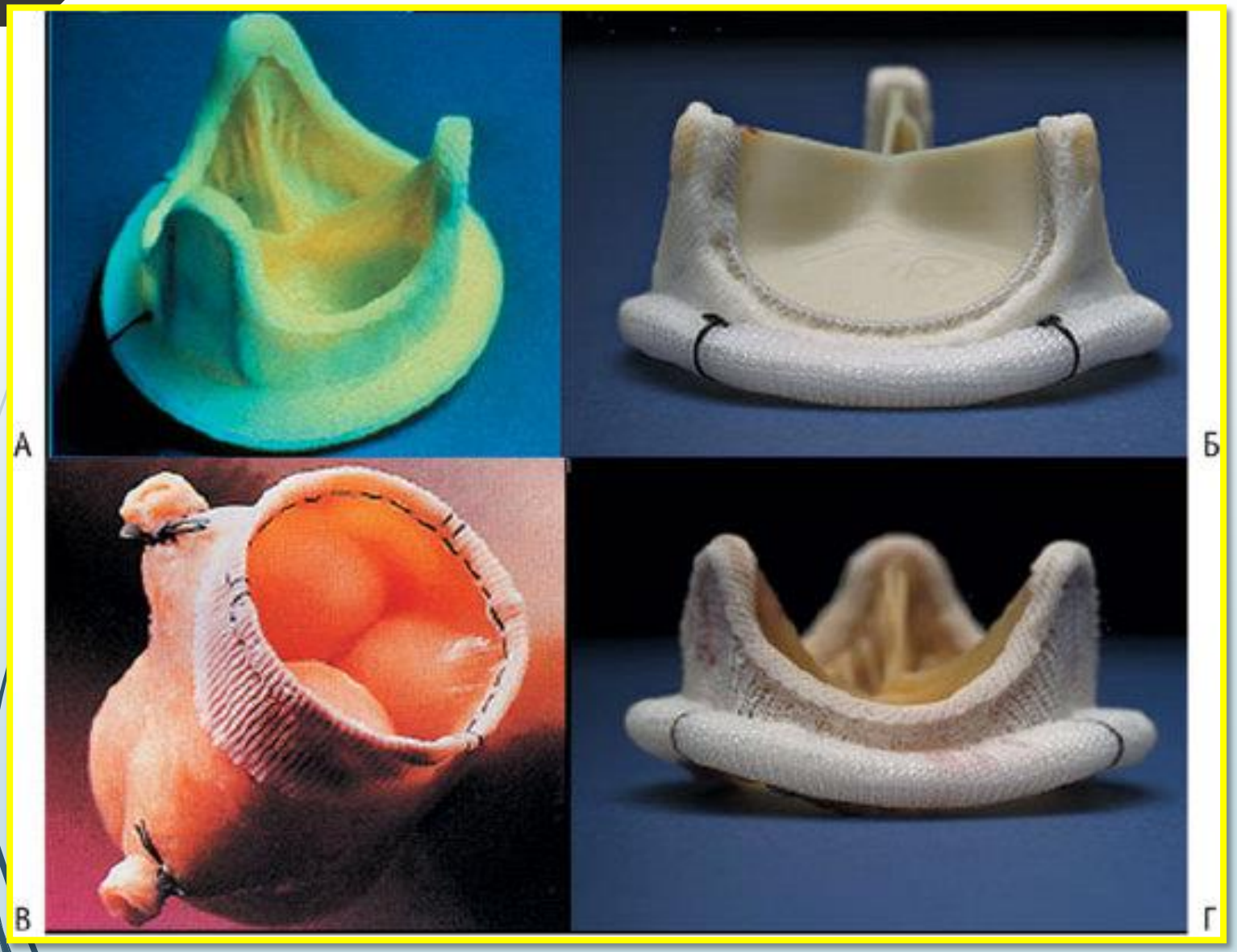

Proteze aortale cu stent - Edvards Sapien

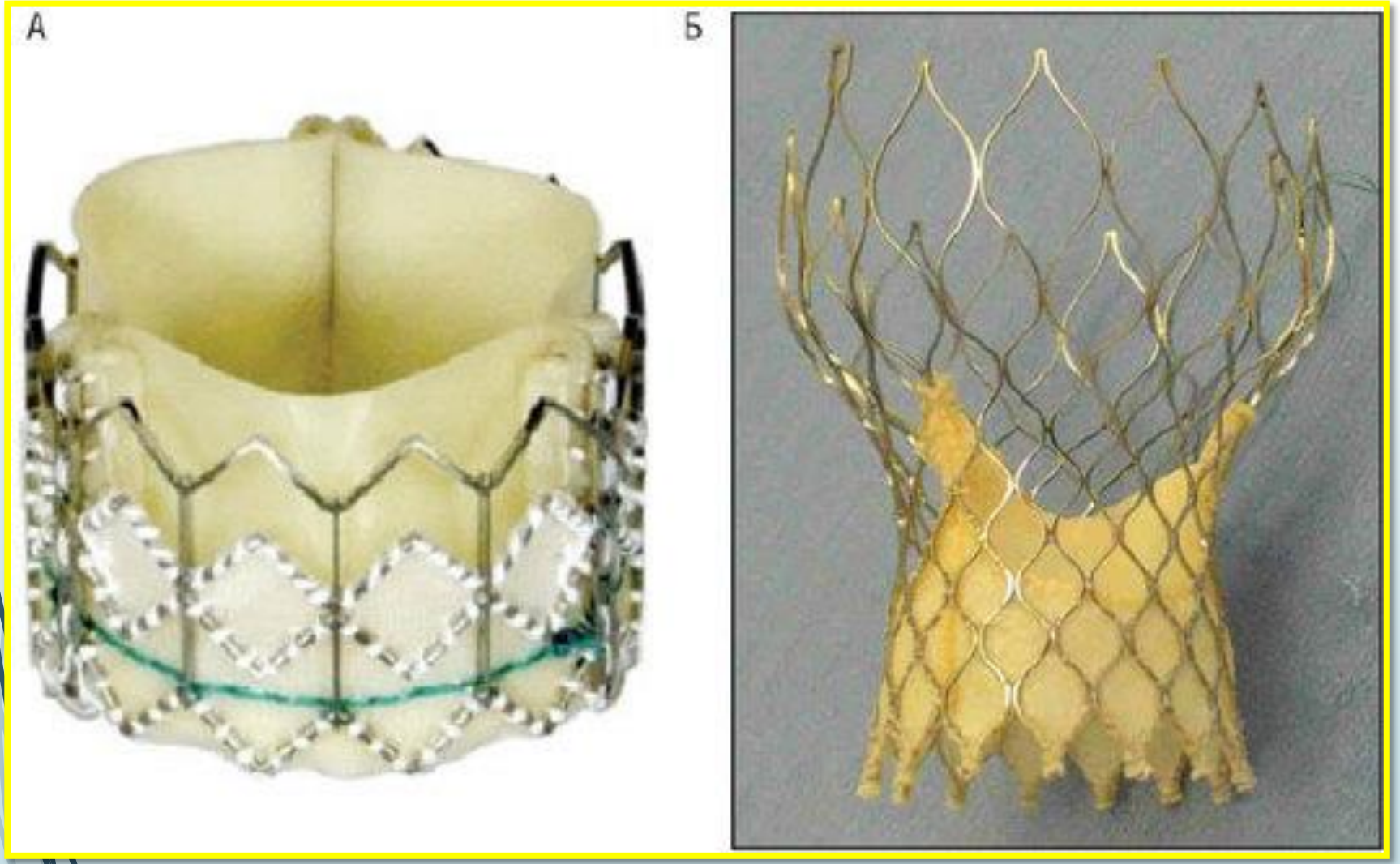

EVOLUȚIE ŞI PROGNOSTIC

RAo CRONICĂ

- este mult timp bine tolerată, datorită dilatării VS şi HVS.
- În absenţa tratamentului, regurgitarea semnificativă va duce la constituirea unei dilataţii foarte mari a VS, apoi la o diminuare progresivă a contractilităţii sale; acest stadiu al bolii trebuie evitat, deoarece este tardiv şi adeseori ireversibil, în ciuda corecţiei chirurgicale.
- În formele asimptomatice sau paucisimptomatice, prognosticul este condiţionat de regurgitarea VS. Apariţia progresivă a unei cardiomegalii, mărirea progresivă a diametrului VS la ecografii succesive şi alterarea funcţiei sistolice a VS (scăderea FE) trebuie să fie semne de alarmă şi reprezintă indicaţii chirurgicale.

EVOLUȚIE ŞI PROGNOSTIC

RAo ACUTĂ

- Evoluţia **IA** acute, depinzând de volumul regurgitării şi de caracterul său acut **,** nu permite VS de a se adapta la noile condiţii hemodinamice.
- Reprezintă o **indicaţie operatorie de urgenţă,** deoarece în absenţa intervenţiei, decesul survine în majoritatea cazurilor în lunile sau anul care urmează primelor semne de decompensare.

Radiografia toracică

- o dilatare a aortei ascendente (leziune de jet);

- o supraîncărcare pulmonară alveolară (IVS în formele avansate).

- calcificarea orificiului aortic

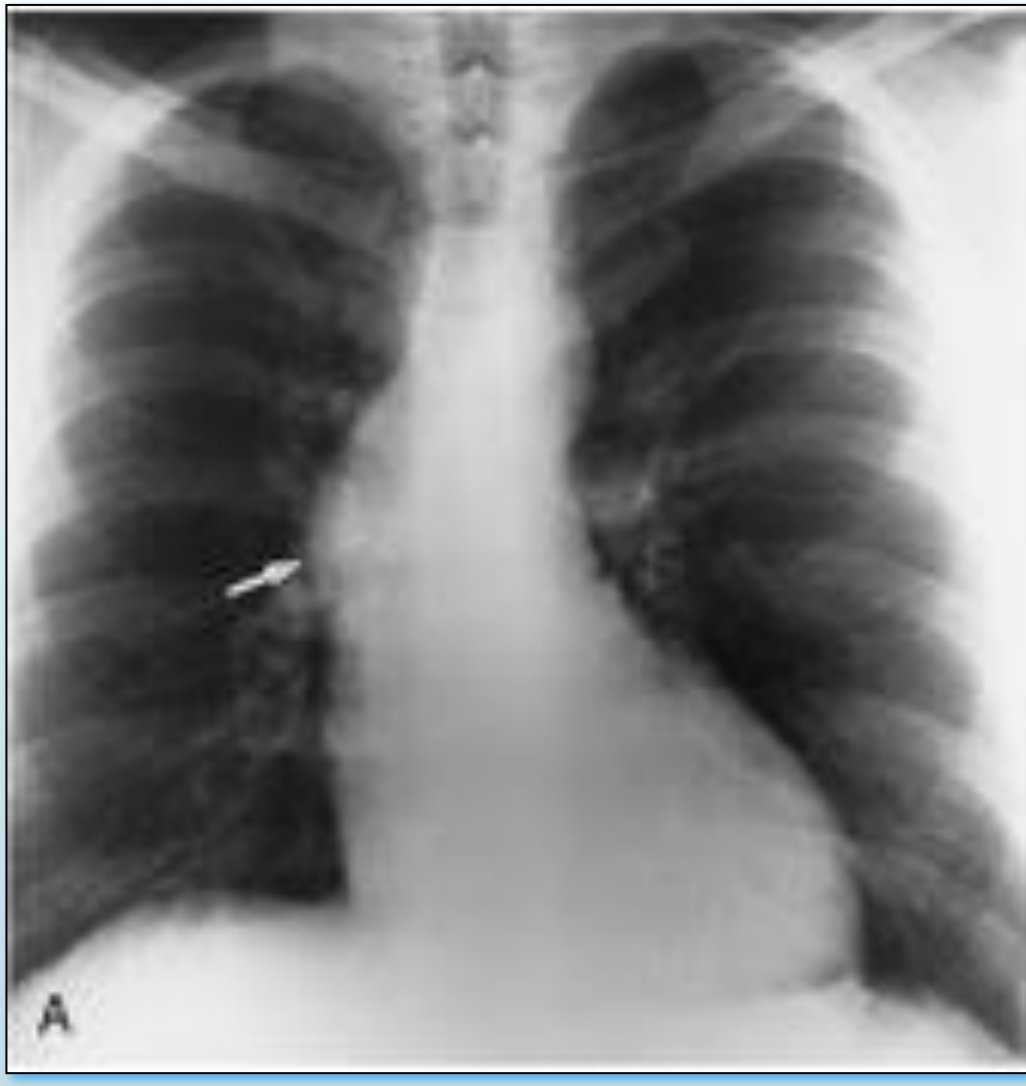

Valvulopatii tricuspidiene

STENOZA TRICUSPIDIANĂ

- Stenoza tricuspidiană este de regulă de etiologie reumatismală şi se asociază altor valvulopatii.
- Stenoza tricuspidiană izolată se întâlneşte în lupusul eritematos sistemic şi în sindromul carcinoid.
- În stenoza tricuspidiană valvele sunt îngroşate şi deformate, fără depuneri calcare şi afectarea cordajelor.

Fiziopatologie

- Stenoza tricuspidiană realizează un baraj în faţa atriului drept, cu creşterea consecutivă a presiunilor în atriul drept, venele cave şi venele suprahepatice.
- Când presiunea medie din atriul drept depăşeşte 10 mmHg se instalează fenomenele congestive (edeme periferice, ascită) şi scade debitul cardiac.

Simptomatologie

- Dispneea de efort este prezentă, dar disproporţionată faţă de manifestările congestive.
- Astenia este urmarea scăderii debitului cardiac

Semne clinice

- Asincronismul închiderii valvei mitrale şi a valvei tricuspidiene are ca expresie ***dedublarea*** $\boldsymbol{Z_1}$.
- ***uruitura diastolică*** cu întărire presistolică de origine tricuspidiană se percepe cel mai bine pe marginea stângă a sternului în spaţiul IV-V intercostal şi se accentuează la inspiraţie (semnul Carvallo).

Investigații paraclinice

- La examenul *EKG* în precordialele drepte se constată o undă P înaltă şi ascuţită (peste 3 mm), sau fibrilaţie atrială.
- *Examenul radiologic* evidenţiază dilatarea atriului drept fără încărcare vasculară pulmonară.
- *Examenul Eco* permite stabilirea diagnosticului, iar cu ajutorul Eco-Doppler se stabileşte gradientul transvalvular, regurgitarea tricuspidiană şi presiunile în artera pulmonară.

Tratament

- Măsurile terapeutice sunt asemănătoare cu cele din stenoza mitrală.
- Asocierea stenozei mitrale sau a valvulopatiilor aortice ridică problema tratamentului chirurgical.
- În forme severe de stenoză tricuspidiană se poate efectua comisurotomia, în timpul intervenţiei pentru valvulopatia mitrală sau aortică.
- Dacă este necesară protezarea, aceasta se face cu valvă biologică

Regurgitarea Tricuspidiană

- Insuficienţa tricuspidiană organică este rareori izolată, cu excepţia endocarditei infecţioase drepte.
- se asociază cu alte valvulopatii reumatismale, în special cu cele mitrale, cu cardiopatii congenitale (Ebstein, defectul septal) sau cu valvulopatiile pulmonare (sindromul carcinoid).
- Insuficienţa tricuspidiană funcţională este determinată de condiţiile etiologice ce duc la dilatarea ventriculului drept

Fiziopatologie

- Regurgitarea tricuspidiană este urmată de creşterea presiunilor în atriul drept şi venele cave şi de încărcarea de volum a ventriculului drept.
- Când presiunea din atriul drept creşte peste 10 mmHg apar fenomene congestive în sistemul venos (edeme periferice).

Semne clinice

- La nivelul venelor jugulare se pot constata ***pulsaţii sistolice***.
- La ascultaţie se percepe un ***suflu sistolic de regurgitare tricuspidiană*** pe marginea stângă a sternului, în spaţiul IV-V intercostal.
- Suflul este holosistolic şi se accentuează în inspir profund.
- Ficatul este mărit de volum şi prezintă pulsaţii sistolice

Investigații paraclinice

- Modificările *EKG* constau în hipertrofia ventriculului drept, fibrilaţie atrială şi bloc de ramură dreaptă.
- *Examenul radiologic* evidenţiază dilatarea atriului drept.
- La *examenul Eco* se evidenţiază modificările valvulare, prezenţa vegetaţiilor şi mişcarea anterioară a septului interventricular.
- *Eco-Doppler spectral şi color* evidenţiază şi măsoară volumul regurgitat.

Vegetație pe VTc cu RTs

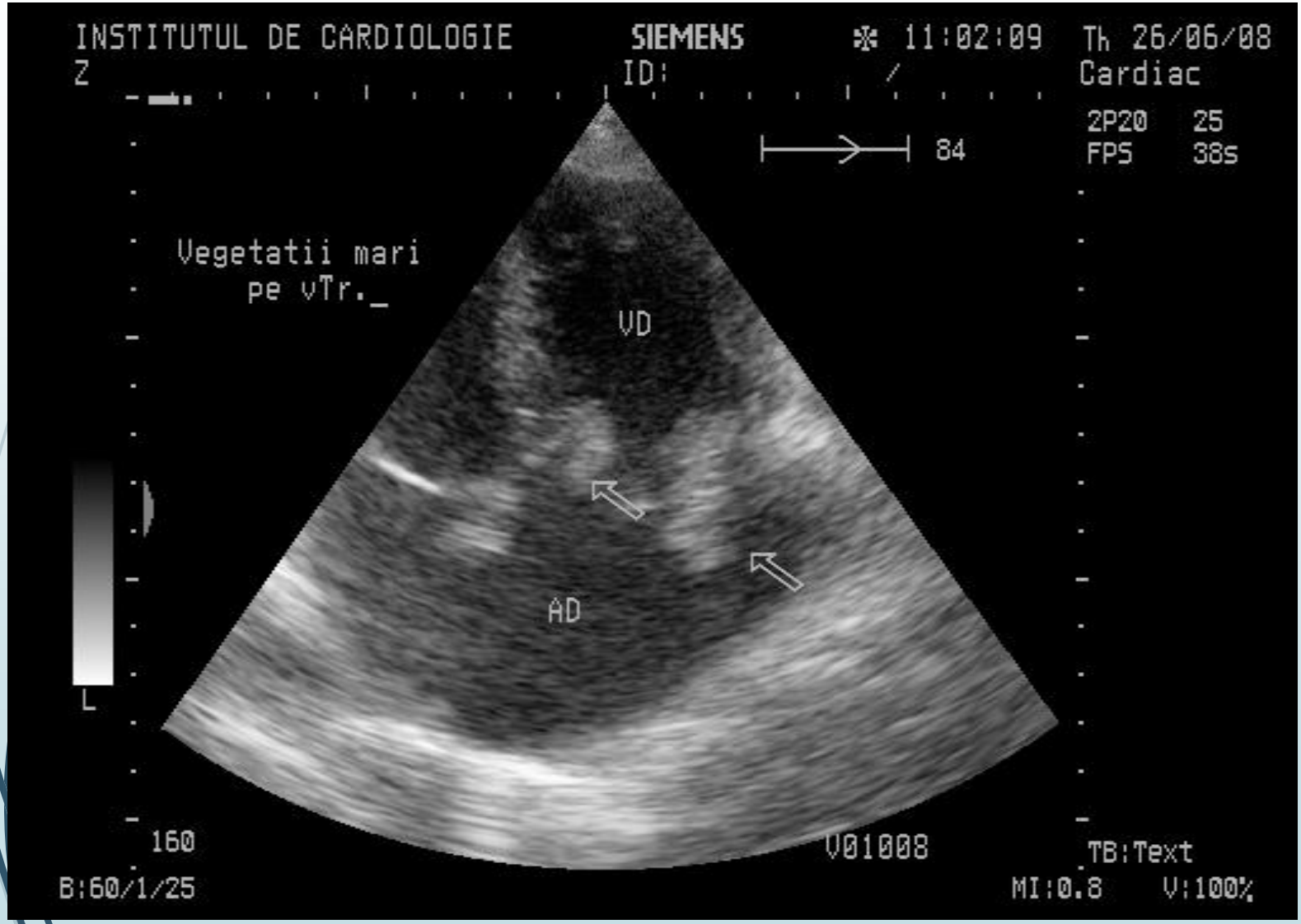

Evoluția

- este lungă, iar instalarea fenomenelor congestive în sectorul venos este tardivă.

- Insuficienţa tricuspidiană acută prin ruptura muşchilor papilari ai ventriculului drept duce la instalarea rapidă a insuficienţei ventriculare drepte şi dacă nu se intervine chirurgical, la decesul pacientului.

Tratament

- Terapia medicamentoasă la pacienţii simptomatici constă în administrarea digitalei, diureticelor şi vasodilatatoarelor.

- Insuficienţa tricuspidiană funcţională din stenoza mitrală se ameliorează o dată cu rezolvarea chirurgicală a acesteia din urmă.

- O insuficienţă tricuspidiană severă beneficiază de valvuloplastie tricuspidiană, dar asocierea cu stenoza tricuspidiană impune protezare valvulară

Metode conservative tratament chirurgical în Regurgitarea VTs (Anuloplastia De-Vega)

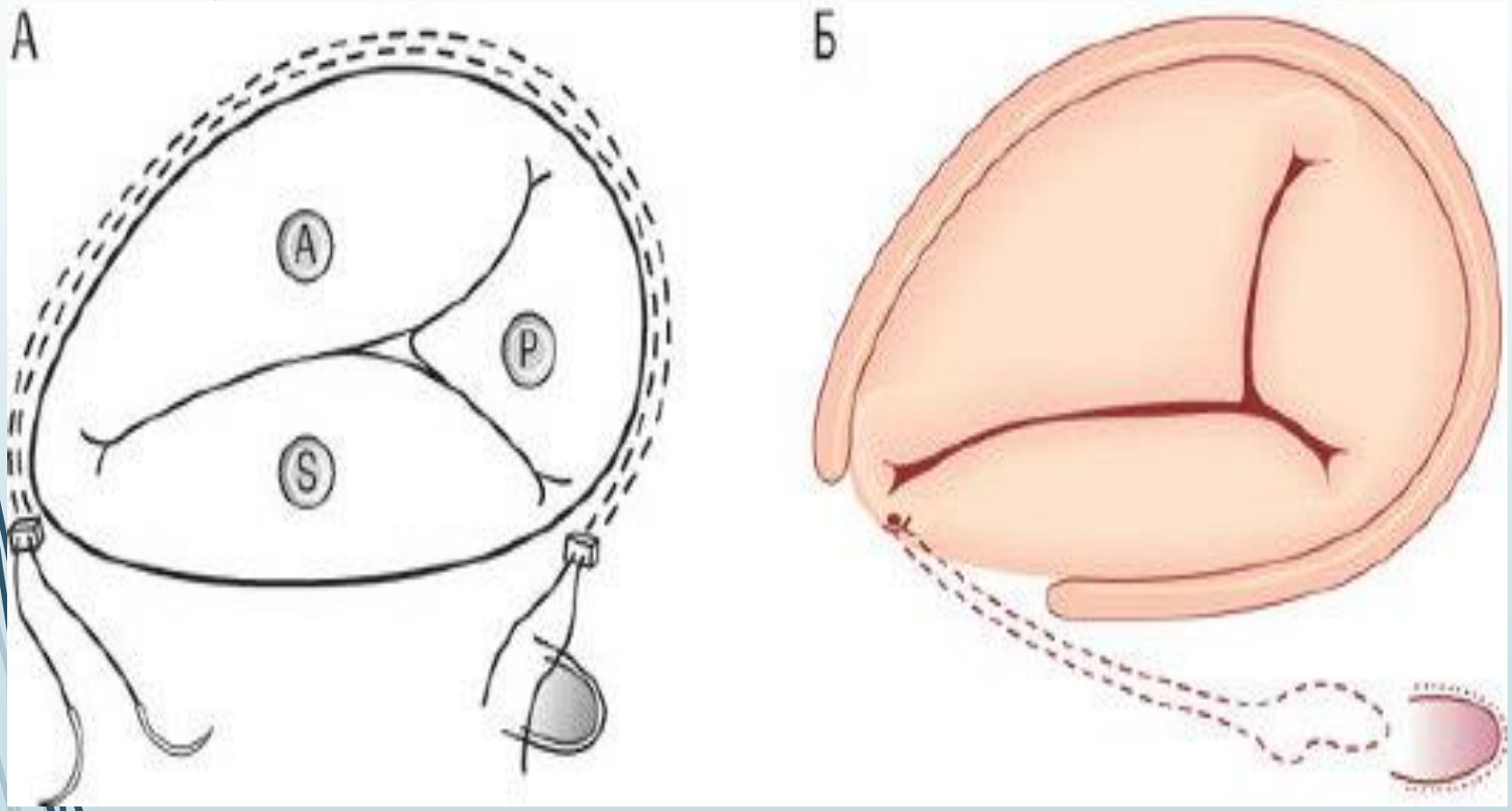

Radiografia cutiei toracice la un pacient cu valvulopatie reumatismală cu 3 proteze valvulare

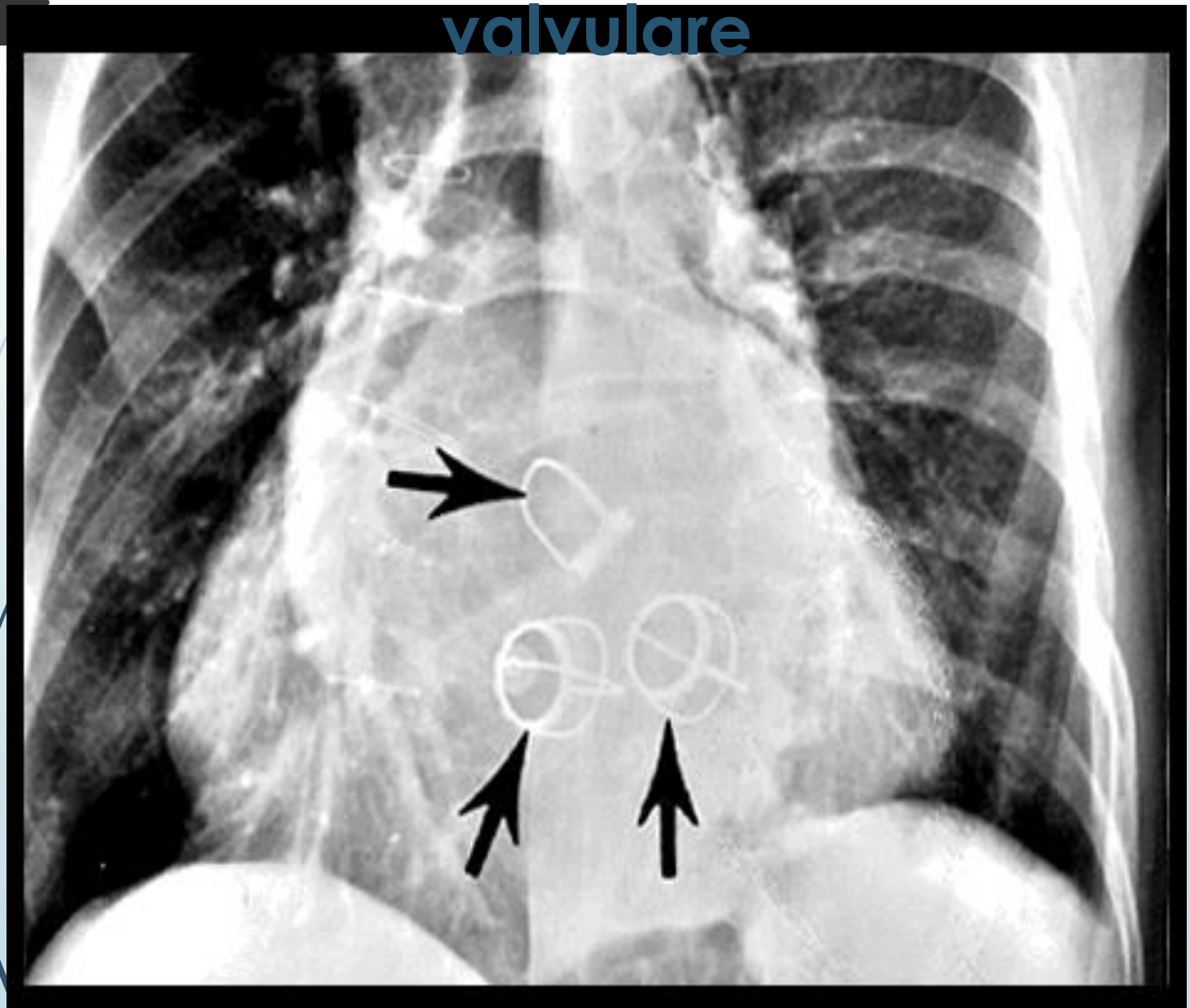

It is time for
Coffee Break

Multumim pentru atenție